The University of Osaka
Institutional Knowledge Archive

Title	腹部MR hydrography -撮像のポイントと新しい臨床応用の可能性-
Author(s)	扇, 和之; 豊田, 真規子; 横手, 宏之 他
Citation	日本医学放射線学会雑誌. 2001, 61(5), p. 215-221
Version Type	VoR
URL	https://hdl.handle.net/11094/17316
rights	
Note	

The University of Osaka Institutional Knowledge Archive : OUKA

https://ir.library.osaka-u.ac.jp/

The University of Osaka

総　説

腹部MR hydrography
－撮像のポイントと新しい臨床応用の可能性－

扇　和之　豊田真規子　横手　宏之　小堀　賢一　古川　隆

日本赤十字社医療センター放射線科

MR Hydrography of the Abdomen: Technical consideration of data acquisition and future prospects for clinical applications

Kazuyuki Ohgi, Makiko Toyoda, Hiroyuki Yokote, Kenichi Kobori and Takashi Furukawa

Recent advances in MR hydrography have enabled various clinical applications in the areas of abdominal and pelvic disorders, for example, MR cholangiopancreatography (MRCP), MR urography (MRU), and MR hydrography of the fetus.

Although the two-dimensional (2D) single-slice method provides excellent information as to the global relationship between lesions and various anatomical structures, small lesions or detailed anatomical characteristics may not be visualized owing to the partial volume effect. Source images of the 2D multislice method are most suitable for the detection of small lesions and detailed evaluation of anatomical structures as "tomographic imaging", while the three-dimensional (3D) method is useful in obtaining data sets for 3D imaging.

MR hydrography is a promising method for the noninvasive evaluation of various abdominal disorders, and it has the potential to play new roles in various anatomical regions. However, knowledge of the proper indications is essential for successful clinical application.

Research Cord No.: 517.9

Key words: *MR imaging, MR hydrography, MR cholangiopancreatography, MR urogarphy, Fetal MR imaging*

Received FEB 14, 2001

Department of Radiology, Japanese Red Cross Medical Center

本論文は第36回日本医学放射線学会秋季臨床大会(2000年9月)の教育講演において，「腹部のMRI：MR hydrography」の演題で発表されたもので，日本医学放射線学会編集委員会より執筆依頼した．

別刷請求先
〒150-8935　東京都渋谷区広尾4-1-22
日本赤十字社医療センター放射線科
扇　和之

はじめに

腹部領域におけるMR hydrographyは，原則として被検者の呼吸停止下に撮像するという点で共通の性格を有しているが，対象となる臓器により撮像や臨床応用のポイントは若干，異なる．本稿では腹部領域(ここでは下腹部や骨盤部を含む)におけるMR hydrographyの撮像のポイントについて，MR cholangiopancreatography (MRCP)およびMR urography (MRU)に関して概説し，新しい臨床応用の可能性として，胎児MRIにおけるMR hydrographyについても述べる．

MR hydrographyの撮像法

MR hydrographyの撮像法は対象となる部位を問わず，以下の３つに大別される．すなわち，2D single slice法，2D multislice (multisection)法，および3D法である．これらのどの撮像法を選択するかは，検査にあたってどのような情報を必要とするかに依存する．すなわち，全体像を把握するのか目的部位(病変部や特定の解剖構造)を詳細評価するのか，時間分解能を優先するか否か，三次元画像処理を行うか否か．

一般に全体像の把握には2D single slice法が適しており，目的部位に絞った詳細評価には2D multislice法や3D法の原画像が用いられる．MRCPにおけるOddi括約筋やMRUにおける蠕動を有する尿管など，経時的に形態が変化するものの評価には時間分解能を優先する必要があり，2D single slice法が適している．maximum intensity projection (MIP), volume rendering, multiplanar reconstruction (MPR)といった三次元画像処理を目的としたデータ収集には3D法が適しているが，3D法では一般に一回の呼吸停止下での撮像が困難なため，呼吸同期，ナビゲーターエコー法，間歇呼吸停止などの対策が講じられている．しかし最近ではfast recovery法の登場により，1000～2000msec程度の短いTRで十分なT2強調の3D fast SE画像が撮像可能になってきており[1),2)]，またsensitivity encoding (SENSE)法を3D撮像に導入して撮像時間を短縮しようとする試みも報告されてきており[3)]，これら

の方法がsingle shot撮像にも応用されれば，3D法の一回呼吸停止下での撮像も可能になってくると考えられる．

また厳密にはMR hydrographyの範疇には含まれないが，TEをhydrographyの場合より短めに設定し，脂肪抑制を併用せずに2D multislice法にて撮像を行うmedium TEシーケンスがMR hydrography検査の際に付加情報として好んで用いられており[4),5)]，本稿ではmedium TEシーケンスの応用，あるいはMRUにおけるT1強調画像の応用も含めて，以下に検査法別に述べる．

MR cholangiopancreatography

膵・胆道系では，Oddi括約筋の部位を除けば尿管の蠕動のように数秒単位で変化するような生理的な動きがないため，1回呼吸停止下での2D multislice法のMIP像にて全体像を把握するという選択肢も考えられる．しかし2D multislice法では原理上，スライスとスライスの境界部にスライス間干渉による信号低下を生じ，管状構造が偽狭窄像や不連続像を呈することがあるため，全体像の把握に最適とはいえない．したがって病変や解剖構造の全体像を把握するには，2D single slice法が最も適するといえる(Fig. 1, 2)．しかし2D single slice法のみでは，胆嚢内腔の小病変を見落とすことがあり，また膵の嚢胞性病変における隔壁の肥厚や壁在結節といった内部構造の所見は，2D single slice法のみでは明瞭には描出されず，詳細評価のための原画像診断を加える必要がある[5)]．原画像診断を行う撮像法としては，2D multislice法と3D法が挙げられるが，上腹部は最も呼吸の影響を受けやすい部位であり，現状では一回の呼吸停止下に撮像可能な2D multislice法の方が原画像診断に優れている(Fig. 1)．

hydrographyによる2D multislice法では，膵・胆道系の主に内腔の情報しか得られない．この欠点を補うのが，付加情報としてのmedium TEシーケンスの応用であり[4)]，内腔のみならず，壁や周囲構造の評価も可能となる[5)]．medium TEシーケンスのもう一つの特徴は，胆道領域においては二大疾患ともいうべき結石と上皮性腫瘍との鑑別が，信号強度からある程度，可能な点である．即ち，結石は一般に著明な低信号を示すが，上皮性腫瘍では肝と脂肪織との間くらいのintermediateな信号強度を示すことが多い(Fig. 2)．

MRCPにおける3D法の最大の利点は，三次元画像処理への応用である[6)]．即ち，MIP像のみならず，volume renderingやMPRとして活用することにより，病変や解剖構造の三次元的な関係が一層，明瞭となる(Fig. 3)．コンピュータ画像における膵・胆道系の三次元画像処理という点では，MRCP以外にヘリカルCTによる方法が挙げられ，DIC造影剤を用いたCT cholangiography[7)-9)]やヨード性造影剤のボーラス注入に仮想内視鏡[10)]や最小値投影法[11)]を併用する方法が報告されている．これらのCTによる方法は，3D MRCPに比して一回の呼吸停止下で撮影可能という点で優れているが[12)]，CT cholangiographyでは胆管と膵管を同時に描出できない，嚢胞性腫瘤が描出できない，あるいは胆嚢内の造影剤の分布むら[12)]などの点で，またヨード性造影剤の注入に仮想内視鏡や最小値投影法を併用する方法では，胆道・膵管の選択的な描出能という点でMRCPに劣っている[10),11)]．

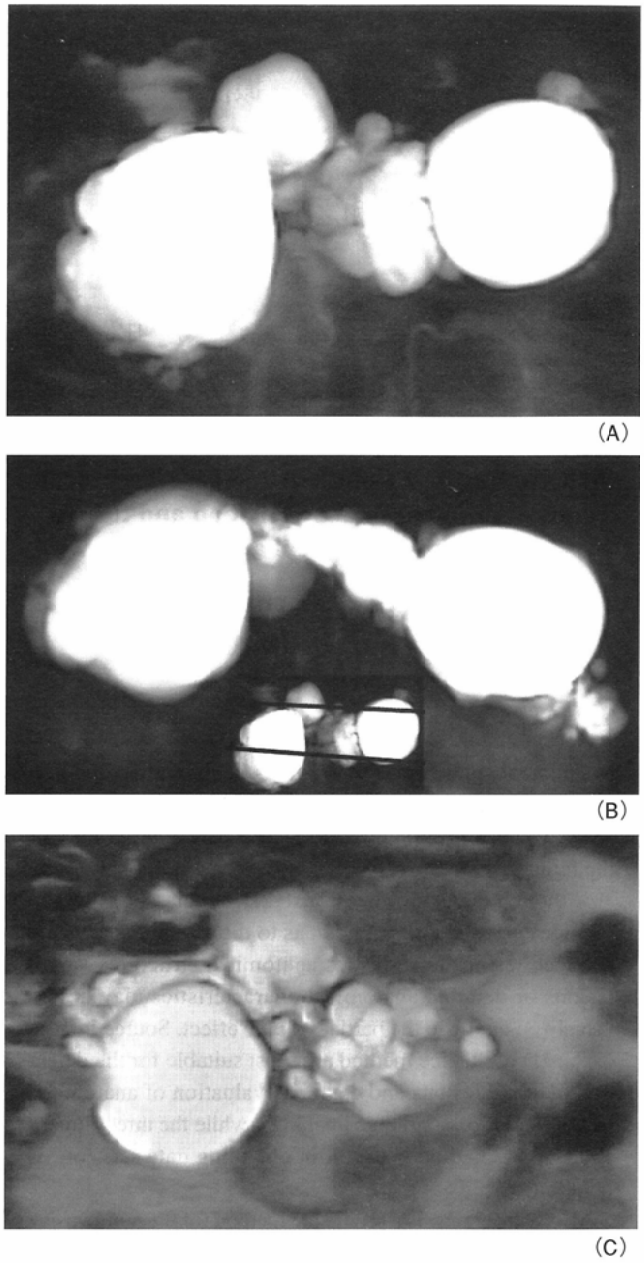

Fig.1 Numerous pancreas cysts in a 79-year-old woman. Coronal 2D single slice MRCP image (A) shows numerous cysts of varying sizes throughout the pancreas. Global extent of the entire cystic lesions is well seen in the para-axial MRCP image parallel to the long-axis of the pancreas (B).
2D multislice image with medium TE (C) provides detailed morphological information of individual cysts.

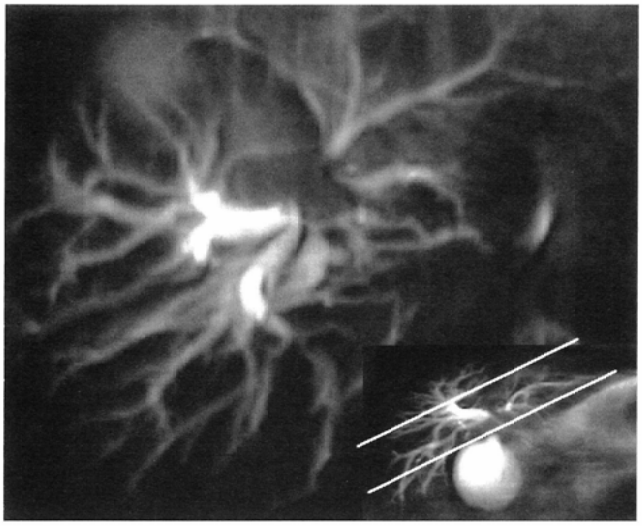

(A)

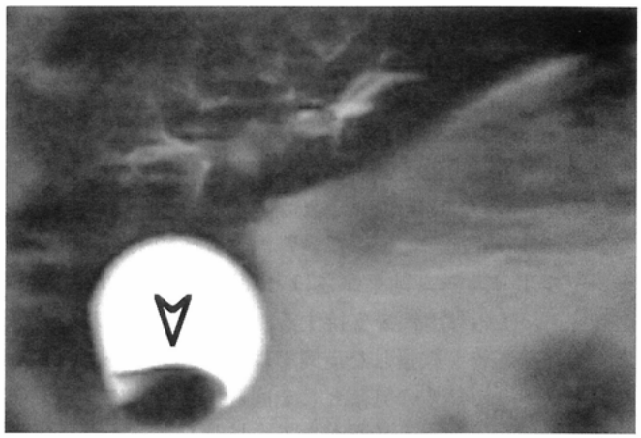

(B)

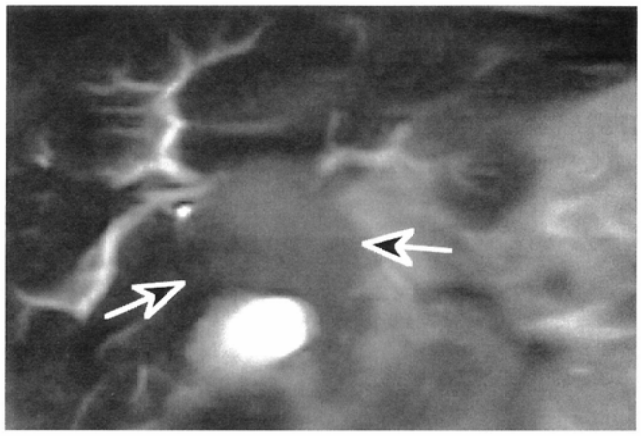

(C)

Fig.2　Hepatic hilar cholangiocarcinoma with gallbladder stone in a 71-year-old man.
2D single slice MR cholangiogram parallel to the hepatic hilum (A) demonstrate excellent global appearance of dilated intrahepatic bile ducts. 2D multislice single shot T2-weighted images with medium TE (B,C) show markedly hypointense gallbladder stone (arrowhead). In contrast, hepatic hilar carcinoma (arrows) shows intermediate signal intensity brighter than hepatic parenchyma.

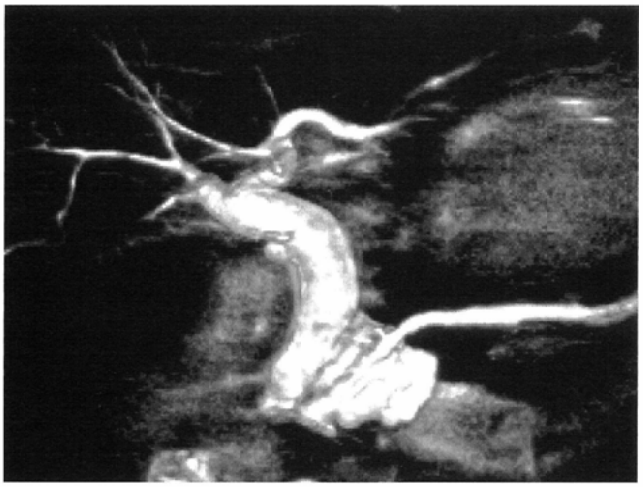

(A)

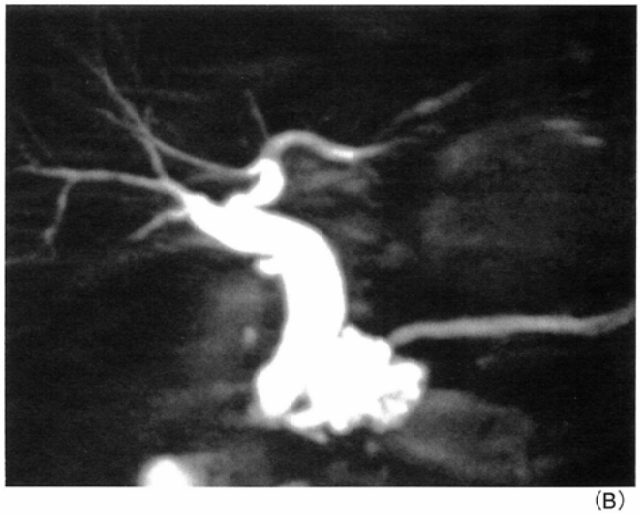

(B)

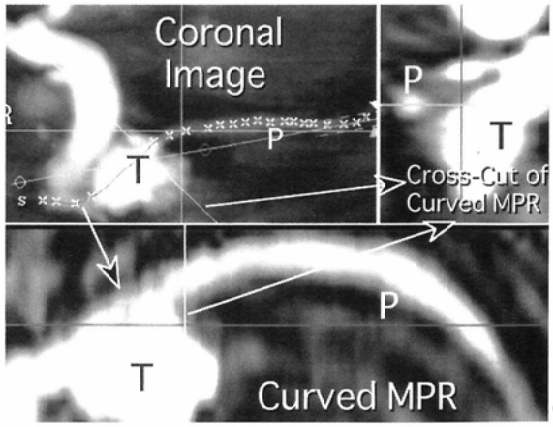

(C)

Fig. 3　Intraductal papillary mucinous tumor of the pancreas in a 66-year-old man.
A perspective volume rendered image of 3D MRCP (A) provides better three-dimensional relationship of the tumor and the main pancreatic duct than a maximum intensity projection (MIP) image (B). Curved multiplanar reconstruction (MPR) images (C) reveal detailed relationship of the tumor (T) and the pancreatic duct (P).

MR urography

上部尿路では，初期にはfast spin-echo (SE) 法による2D multislice法が用いられていたが[13),14)]，尿管の蠕動によるアーチファクトが問題となり[14)]，single shot撮像の到来後は時間分解能が高い2D single slice法が第一選択として用いられるようになった[15)]．拡張のない腎盂，腎杯や尿管では，パーシャルボリューム効果がさほど問題とならない点も2D single slice法の有用性を支持する．逆説的に述べれば，腎盂，腎杯や尿管が拡張した症例では，パーシャルボリューム効果による小病変の見落としを回避するために，原画像診断の撮像を追加する必要がある．拡張した尿管では蠕動が低下するという点も，時間分解能にやや劣る原画診断の撮像法の有用性を支持する．原画像診断を2D multislice法で行うか，3D法で行うかという点については，上部尿路では膵・胆道系と同様，呼吸による影響が大きいため，現状では2D multislice法の方が3D法よりも優れていると考えられる．

medium TEシーケンスが壁や周囲構造の評価や，結石と上皮性腫瘍との鑑別に有用[16)]な点は膵・胆道系と同様である．

下部尿路では，呼吸の影響が少ないことから3D法の撮像が容易となり，volume renderingや仮想内視鏡を応用することによって，病変を様々な側面から三次元的に把握することが可能である (Fig.4)[17),18)]．また膀胱では小病変においてパーシャルボリューム効果が問題になりやすいことから，原画像診断の撮像を行うことが重要となる．

MRUのhydrography以外の方法としては，少量の造影剤を用いてT1強調画像で撮像する造影MRUが挙げられる[18)-22)]．0.02～0.05 mmol/kg のGd造影剤を静注すると，尿路系は経静脈性尿路撮影の時とほぼ同様の経時的変化を示しながら描出され(Fig.5)，尿路の形態評価に加え，排泄能の評価が可能となる．また造影3D MR angiography と併用することにより，血管系との同時描出も可能である[22)]．

(A)

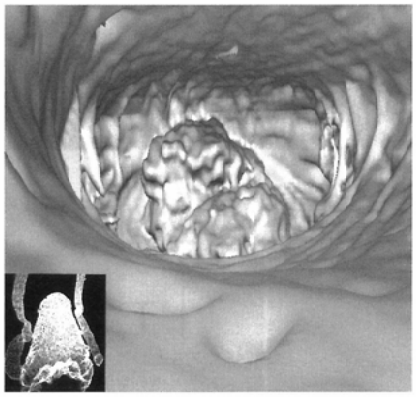

(B)

Fig. 4 Bladder tumor with bilateral hydroureter in a 60-year-old man.
A volume rendered image of 3D MR urography (MRU) with extract surface and front-cut techniques (A) delineates excellent three-dimensional relationship of the tumor and the urinary tracts. A virtual endoscopic image of the lesion (B) provides intraluminal morphological characteristics of the tumor.

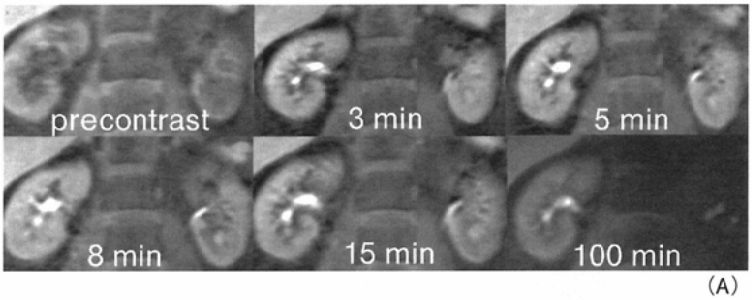

(A)

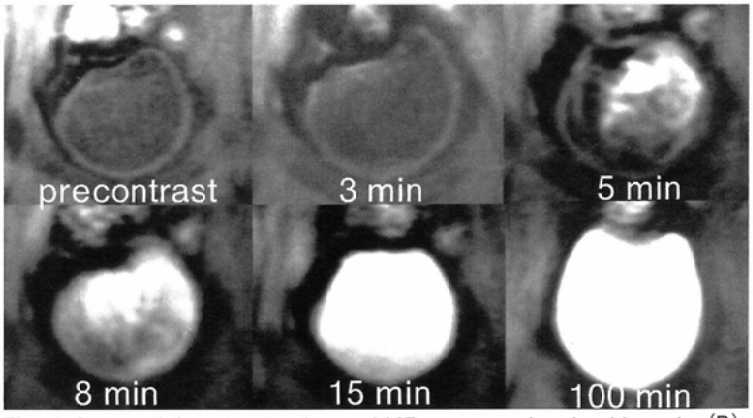

(B)

Fig. 5 Sequential contrast-enhanced MR urograms in a healthy volunteer.
Source images of contrast-enhanced MRU of upper (A) and lower (B) urinary tracts demonstrate sequential changes of opacified urinary tracts after administration of low-dose Gd-DTPA.

胎児 MR imaging

胎児MR imaging(MRI)には，MRCPやMRUのmedium TEシーケンスに相当する撮像が専ら行われてきたが[23)-26)]，胎児が羊水に囲まれていること，および胎児にも消化管，尿路や肺といった液体を含む，あるいは脳・脊髄といった液体に囲まれた臓器があることより，胎児MRIにもMR hydrographyの応用が可能である[27),28)]．従来より行われてきたmedium TEシーケンスの撮像は基本的に断層診断であり局所的な詳細評価には優れるが，全体像の把握には2D single slice法のhydrographyが優れている[28)]．具体的な応用としては，胎児の全体像と病変との同時描出(Fig. 6, 7)，四肢の長さの判定(Fig. 8)，肺など液体に満たされた構造の全体像の把握(Fig. 9)などが挙げられる．また病変の嚢胞性の部分(Fig. 7)や強い浮腫性変化の広がり(Fig.10)の評価にも有用である．

これらの全体像を三次元的に評価するには，MRCPやMRUで用いられる3D法のような撮像時間の長い方法は，胎動があるため胎児には適さず，われわれの施設では2D single slice法の撮像をスライス角度やスライス厚を細かく変化させ，それらをシネ表示することで三次元的な評価を行っている[28)]．

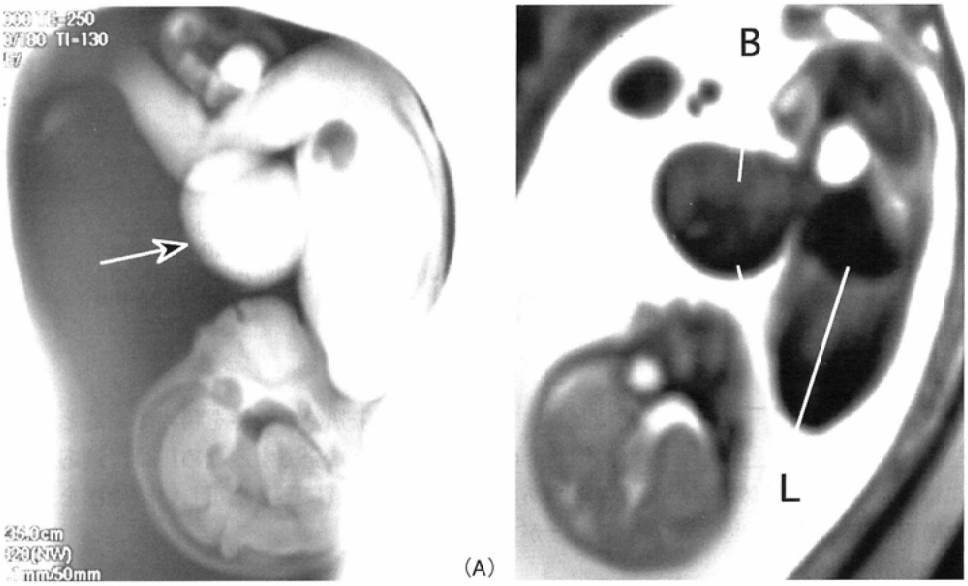

Fig.6　Omphalocele in a fetus at 28 weeks gestation.
2D single slice hydrography (A) demonstrates excellent global relationship of the lesion (arrow) and the fetus. Internal structures of the lesion and the fetus are better recognized in 2D multislice single shot T2-weighted image (B) than in 2D single slice hydrography. B=bowels, L=liver.

Fig.7　Sacrococcygeal teratoma in a fetus at 26 weeks gestation.
A large sacrococcygeal mass with multilocular cystic changes is well seen.

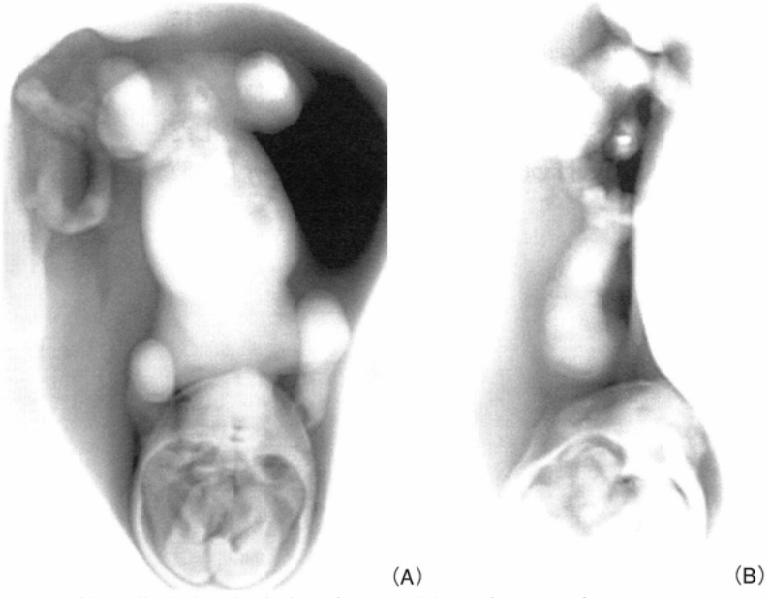

Fig.8　Short-limb dysplasia in a fetus at 22 weeks gestation.
2D single slice hydrography in coronal (A) and sagittal (B) sections reveals short upper and lower extremities clearly.

Fig.9 Evaluation of the lungs in a fetus at 37 weeks gestation.
2D single slice hydrography clearly demonstrates that both lungs are symmetrical and are not hypoplastic.

Fig. 10 Hydrops of the fetus at 26 weeks gestation.
2D single slice hydrography delineates marked subcutaneous edema throughout fetal body. A large amount of unilateral pleural effusion is seen, displacing the mediastinum contralaterally.

おわりに

腹部領域におけるMR hydrographyには，今回述べた以外にも，消化管における応用[29]や腹水の描出，子宮卵管に生理的食塩水を注入して不妊の診断をMR hydrographyにて行う報告[30]なども見られるが，本稿では割愛する．水が有する非常に長い緩和時間は，造影剤を用いることなく非常に良好なコントラストを提供してくれ，緩和時間が短縮していない液体が存在する状況であれば，どのような部位でもMR hydrographyが可能といっても過言ではない．そうした意味では，MR hydrographyの臨床応用は本稿で紹介した範囲にとどまらず，多くの未知の可能性を秘めているといえる．但しその有用性を十分に発揮するためには，適応部位の生理的あるいは病態的特徴に応じた正しい撮像法を選択することが重要である．

謝　辞

稿を終えるにあたり，データ収集に御協力頂いた日赤医療センター放射線科MRI室の技師諸氏ならびに貴重な症例を御提供頂いた日赤医療センター消化器科，泌尿器科，産科ならびに新生児未熟児科の諸先生方に深謝します．

文　献

1)長縄慎二，越川都紀子，深津　博，他：内耳MRIの現状と展望．映像情報メディカル 32(臨増)：46–52，2000

2)磯貝　聡，竹原康雄，磯田治夫，他：fast recovery法の臨床応用．映像情報メディカル 32(臨増)：103–109，2000

3)栗原泰之，高原太郎，佐藤光也，他：2D SENSEを用いた3DFT撮像の試み．日磁医誌 20(Suppl)：211，2000

4)扇　和之，古川　隆，秋山洋三，他：MRCPの基礎理論と撮像法進歩の歴史的考察．日本臨床 56：2755–2759，2000

5)扇　和之：MRCPの撮像法に関する指標一アンケート調査結果をふまえて一．放射線科専門医会ニュース 111：29–31，1999

6)Ohgi K, Furukawa T, Yokote H, et al: Three-dimensional imaging of the biliary tract and gallbladder: indication and diagnostic pitfalls in MR cholangiopancreatography and spiral CT cholangiography. Radiology 217(P): 661, 2000

7)Van Beers BE, Lacrosse M, Trigaux JP, et al: Noninvasive imaging of the biliary tree before or after laparoscopic cholecystectomy: use of three-dimensional spiral CT cholangiography. AJR 162:1331–1335, 1994

8)Fleischmann D, Ringl H, Schofl R, et al: Three dimensional spiral CT cholangiography in patients with suspected obstructive biliary diseases: comparison with endoscopic retrograde cholangiopancreatography. Radiology 198:861–868, 1996

9)Dinkel HP, Moll R, Gassel HJ, et al: Helical CT cholangiography for the detection and localization of bile duct leakage. AJR 173:613–617, 1999

10)Prassopoulos P, Raptopoulos V, Chuttani R, et al: Development of virtual CT cholangiopancreatoscopy. Radiology 209:570–574, 1998

11)Raptopoulos V, Prassopoulos P, Chuttani R, et al: Multiplanar CT pancreatography and distal cholangiography with minimum intensity projections. Radiology 207:317–324, 1998

12)Ohgi K, Yamamoto H, Yokote H, et al: MRCP using 3D half-Fourier RARE: value of workstation and comparison with 3D spiral CT cholangiography. Proc ISMRM, p1484, 2000

13)Hattery RR, King BF: Technique and application of MR urography. Radiology 194:25–27, 1995

14)Rothpearl A, Frager D, Subramanian A, et al: MR urography: technique and application. Radiology 194:125–130, 1995

15)廣橋伸治，廣橋里奈，尾野 亘，他：MR urography. 臨床画像 15:308–314, 1999

16)Obuchi M, Sugimoto H, Takahara T, et al: Moderately T2-weighted MR urography using single shot fast spin echo technique: differentiation between benign and malignant urinary obstruction. Proc ISMRM, p1453, 2000

17)Ohgi K, Furukawa T, Higami T, et al: MR evaluation of lower urinary tracts disorders: role of 3D sequence and workstation. Radiology 213(P): 529, 1999

18)扇　和之，樋上泰造，山本秀文，他：尿路系：MR urography および3D撮像を中心に．映像情報メデイカル(臨増) 30：33–40，1999

19)Li W, Chavez D, Edelmann RR, et al: Magnetic resonance urography by breath-hold contrast-enhanced three-dimensional FISP. JMRI 7:309–311, 1997

20)Nolte-Ernsting CCA, Bucker A, Adam GB, et al: Gadolinium-enhanced excretory MR urography after low-dose diuretic injection: comparison with conventional excretory urography. Radiology 209:147–157, 1998

21)樋上泰造，扇 和之，佐藤公彦，他：Gd造影剤を用いた排泄性MR Urography－健常ボランテイアを用いた造影タイミングの検討を含めて－．日本医放会誌 59：S104，1999

22)大渕真男，杉本英治，高原太郎，他：造影MR urography．日磁医誌 20: 12–18，2000

23)Levine D, Hatabu H, Gaa J, et al: Fetal anatomy revealed with fast MR sequences. AJR 167:905–908, 1996

24)Yamashita Y, Namimoto T, Abe Y, et al: MR imaging of the fetus by a HASTE sequence. AJR 168:513–519, 1997

25)Levine D, Barnes PD, Sher S, et al: Fetal fast MR imaging: reproducibiliy, technical quality, and conspicuity of anatomy. Radiology 206:549–554, 1998

26)Huppert BJ, Brandt KR, Ramin KD, et al: Single-shot fast spin-echo MR imaging of the fetus: a pictorial essay. RadioGraphics 19:S215–S227, 1999

27)寺腰博明，内山勝弘，江良謙一，他：MRIによる新しい胎児画像－胎児胎表面画像(MR fetography)の考案－．日磁医誌 20：138–149，2000

28)Ohgi K, Toyoda M, Yokote H, et al: Fetal MR imaging with a half-Fourier rapid acquisition with relaxation enhancement sequence: the value of 2D single slice hydrography and cine-display. Proc ISMRM, p2081, 2001

29)高原太郎，大渕真男，小林邦典，他：消化管の機能的MR診断．画像診断 20：792–799，2000

30)小平奈美，竹原康雄，磯田治夫，他：MR hysterosalpingography(MR-HSG)の試み．日磁医誌 18(Suppl)：276，1998