Osaka University Knowledge Archive

Title	呼吸停止下3次元MR imaging Phase reorderingによるmotion artifact抑制効果の基礎的検討
Author(s)	天沼, 誠; 木村, 敏彦; 滝沢, 修 他
Citation	日本医学放射線学会雑誌. 1995, 55(4), p. 222-227
Version Type	VoR
URL	https://hdl.handle.net/11094/17317
rights	
Note	

Osaka University Knowledge Archive : OUKA

https://ir.library.osaka-u.ac.jp/

Osaka University

呼吸停止下3次元MR imaging

Phase reordering による motion artifact 抑制効果の基礎的検討

天沼　誠[1)]　木村　敏彦[2)]　滝沢　修[2)]　小沢　栄人[1)]　榎本　京子[1)]
渡部　恒也[1)]　平敷　淳子[1)]

1）埼玉医科大学放射線医学教室　2）シーメンス旭メディテック

Breath-Holding three-Dimensional MR Imaging : Evaluation of Phase Reordering for Motion Artifact Suppression

Makoto Amanuma[1)], Toshihiko Kimura[2)], Osamu Takizawa[2)], Eito Kozawa[1)], Kyoko Enomoto[1)], Tsuneya Watabe[1)] and Atsuko Heshiki[1)]

To suppress image degradation due to respiratory corruption during breath holding, a method of reordering of phase encoding was introduced in three-dimensional MR imaging. Without trade-offs in SNR, CNR, and examination time, the method provided a significant reduction of respiratory motion-induced artifacts both in phantom and in vivo experiments. More than twenty seconds of breath holding ensured acceptable image quality regardless of respiratory motion thereafter. Signal intensity change during data acquisition altered the obtained image contrast compared with that of standard sequential linear phase encoding. This technique can be readily implemented on standard two-and three-dimensional pulse sequences and will improve image quality when a patient cannot hold his/her breath during the whole imaging period.

Research Code No. : *501. 9*

Key words : *Three-dimensional imaging, Phase-encoding order, Motion correction, Artifact, Pulse sequences*

Received Mar. 30, 1994 ; accepted Jul. 27, 1994

1）Department of Radiology, Saitama Medical School／2）Siemens-Asahi Medical Technologies, Ltd.

はじめに

MRI撮像技術の進歩にともない3次元撮像法は広く臨床の現場で応用されている[1)-5)]．胸腹部領域では呼吸停止下に撮像を行うことにより呼吸によるmotion artifactのない3次元画像が得られるが[6,7)]，長時間の呼吸停止が可能な症例では空間分解能をあげる，3次元スラブ分割数を増やすなどの応用が適応できる．しかし，呼吸停止が撮像途中で不可能となった場合にはmotion artifactのために画質が低下することもしばしば経験される．

今回，撮像の途中から生じる動きに起因する画像の劣化を防ぐことを目的に，位相のreorderingを用いた3次元高速撮像法の有用性について検討した．phantomおよびボランティアにおける基礎実験において従来法と比較して優れた結果が得られたので報告する．

対象および方法

装置はSiemens社製Magnetom H15 SP（静磁場強度1.5T），パルス系列は3次元FLASH法（TR/TE/FA/NEX＝10/4/18/1）を用いた．マトリックス数128×256，3次元スラブ分割数32における撮像時間は42秒であり，今回の検討はこの撮像条件のもとで行った．スライス選択方向の位相エンコード方法は通常通りとし，面内の位相エンコードにのみreorderingを行った．通常のlinear sequential phase encodingの始めに得られるべき高周波成分1/4のデータ収集を撮像の最後にまわし，画像コントラスト，信号雑音比（以下SN比）を決定するうえで最も重要な低周波成分1/2のデータを，撮像の前半で収集する方法を試みた[8)]（Fig. 1）．この方法（以下reorder法）と通常の3次元MRIにおける標準的な方法であるsequential phase encoding（以下従来法）を用いて得られた画像においてSN比，コントラスト雑音比（以下CN比），motion artifactの抑制効果，撮像中の信号変化が画像コントラストに与える影響について以下の方法で基礎的

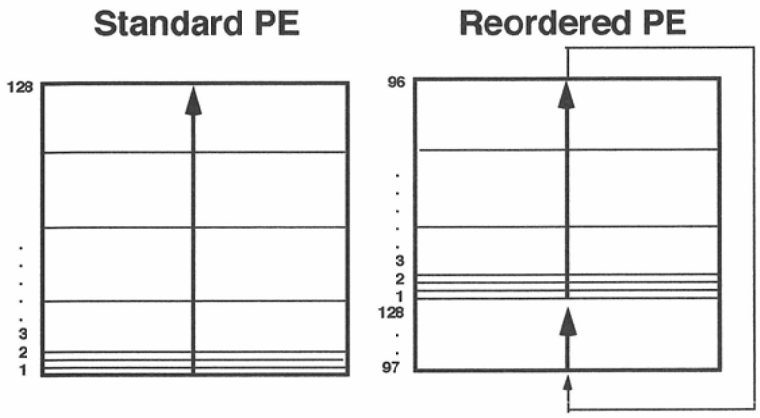

Fig. 1 In-plane phase encoding order of the standard linear sequential method (right) and the reordered method evaluated (left). Note that the data with central low frequency components are obtained first with the reordered method. PE: phase encoding.

な検討を行った．SN 比，CN 比の有為検定には t-検定を用いた．

(1) SN 比，Phantom 実験

市販の Gd-DTPA（371mg Gd/ml）を生理食塩水で 200，100，50，20，10 倍に希釈し，おのおのの溶液を入れた試験管を従来法および reorder 法の両者で撮像した．得られた横断像 32 分割中の中央部の 5 スライスにおいて各溶液の SN 比を測定し，両者の値を比較した．3 次元スラブ 1 分割当たりの厚み（以下単にスライス厚と略す）は 2.5mm とした．

(2) CN 比，in vivo 実験

正常ボランティア 2 例を含む 5 例において従来法および reorder 法で 42 秒呼吸停止時の画像を得た．撮像断面は冠状断，スライス厚は 4mm とした．肝門部および脾門部のスライスにおいて肝臓実質，門脈本幹，腹腔内脂肪，脾臓，background noise の信号を測定し肝臓／門脈，肝臓／脾臓，肝臓／脂肪間の CN 比の比較を行った．

(3) Motion artifact，Phantom 実験

100 倍希釈 Gd-DTPA 溶液をプラスチック管内に充満し 3 次元の血管モデルを作成した．この phantom を撮像中に呼吸に類似した動きを加えた．加えた運動は周期 3 秒，振幅 5cm の往復運動で，頭尾側方向（周波数 encoding 方向）に phantom を移動させた．移動開始時間は撮像開始後 15，20，25，30，35 秒後および運動なしの 6 段階を試みた．従来法および reorder 法の両者の方法で撮像を行った後に 3 次元像を再構成し，得られた画像において motion artifact の程度を比較した．スライス厚は 2mm とした．

(4) Motion artifact，in vivo 実験

正常ボランティア 2 例に対し，パルス系列の内容を知らせずに両者の方法で腹部の撮像を行った．撮像断面は冠状断，スライス厚は 4mm とした．最大吸気にて呼吸停止後，上記 Phantom 実験と同様撮像開始後 15，20，30 秒後および中断なしの 4 段階で強制的に腹式呼吸を繰り返させた．得られた画像断面のうち門脈臍部，肝門部，腎臓中央部の 3 断面を選び，motion artifact の程度について比較，検討した．評価は 3 断面計 48 スライスの画像を無作為に配列した film を用い，4 名の MRI に従事する画像診断医により各スライスごとに呼吸にともなう artifact と画質に着目して以下の 5 段階に採点させた．A：artifact が存在せず，明瞭な画像が得られている．B：軽度の motion artifact が認められるが，十分に画像の評価が可能なもの．C：motion artifactが認められ，小さな（<2 cm）病変を見逃す可能性があると考えられるもの．D：motion artifact が強く，大きな病変（>2cm）も見逃す可能性があると考えられるもの．E：motion artifact が著明で撮像部位さえ判定困難なもの．各得点分布を全画像および呼吸停止時間ごとに比較した．

(5) 信号変化，Phantom 実験

プラスチック管を 100 倍希釈 Gd-DTPA 溶液で満たし撮像した．次にこの管を撮像中に，撮像の中点（20-24 秒後）で外部から生理食塩水を注入し，プラスチック管内容を置換した．同様に前半を生理食塩水で満たしたあとで Gd-DTPA 溶液で内容を置換して撮像を施行した．なお，内溶液の置換は乱流による信号低下を避けるために 4 秒間かけて緩徐に行った．撮像はいずれも reorder 法，従来法の両者を試み，得られた画像におけるプラスチック管内容液の SN 比をそれぞれの方法ごとに測定し，比較した．

結　　果

(1) SN 比，Phantom 実験

Fig.2 に各濃度の Gd-DTPA 希釈溶液における SN 比を示す．従来法，reorder 法の値はほぼ完全に一致し，両者に有意差は存在しなかった（$p>0.05$）．

(2) 画像コントラスト，in vivo 実験

Fig.3 に従来法，reorder 法による CN 比を示す．従来法におけるコントラストが軽度大きい傾向が見られたが両者に有意差は存在しなかった．また得られた画像上，reorder 法に特有の明らかな artifact は認めなかった．

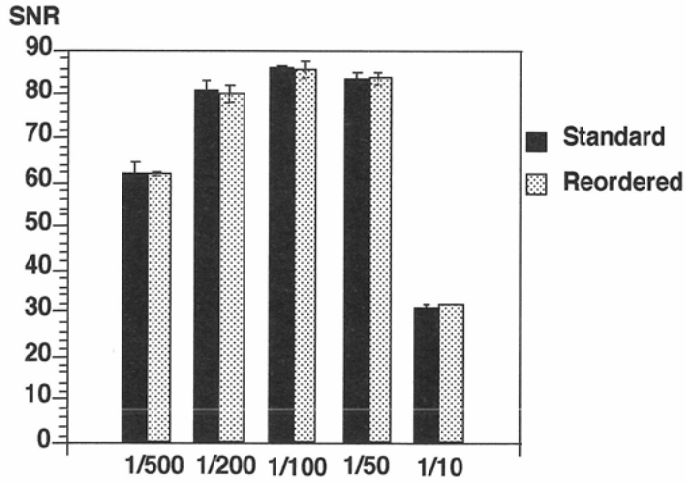

Fig. 2 Signal to noise ratios (SNR) of the Gd-DTPA solution of variable dilutions measured by the standard and reordered 3 D sequences. The calculated values show no statistically significant difference.

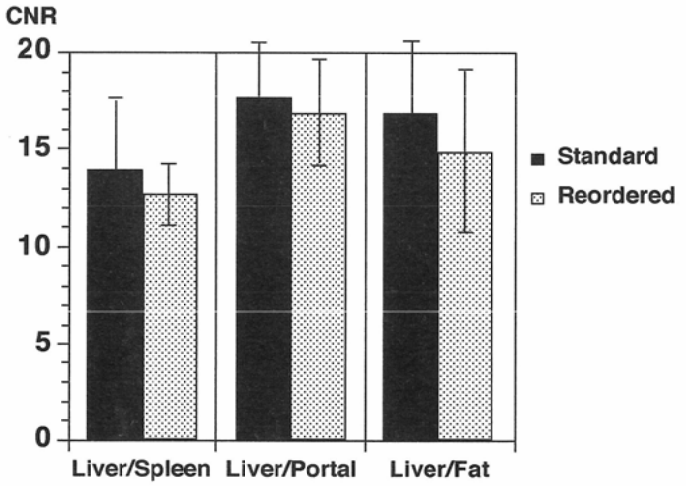

Fig. 3 Liver-spleen, liver-portal vein, and liver-fat contrast noise ratios (CNR) measured in normal volunteers by the standard and reordered 3 D sequences.

(3) Motion artifact, Phantom実験

Fig.4に従来法，reorder法のそれぞれの方法における血管Phantomの3次元再構成像を示す．運動を加えた場合，従来法では著明なmotion artifactを生じたが，reorder法ではこれが抑制され，良好な画像が得られた．motion artifactの程度は運動開始時間により異なり，運動開始が早いほど著明であった．しかしreorder法では撮像20秒後から運動が加わった場合においてもそのartifactは軽度であった．

(4) Motion artifact, in vivo実験

従来法では選択した画像の約50％がD群，あるいはE群，すなわち粗大病変でも見落とす可能性があると評価さ

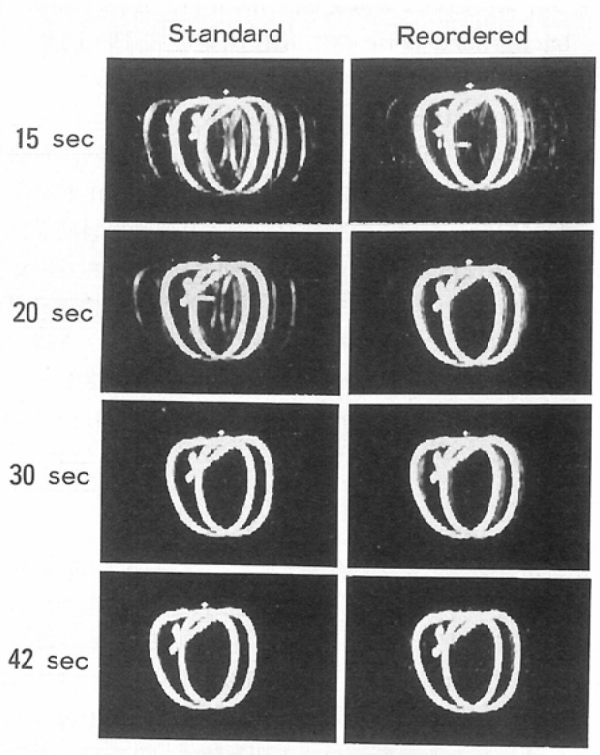

Fig. 4 Reconstructed 3 D images of the vascular phantom. From the top to bottom, images were obtained with motion added from 15 seconds, 20 seconds, 30 seconds, and 42 seconds (i.e. no motion) after starting data sampling. The reordered method (right) effectively suppressed the motion artifact compared with the standard method (left).

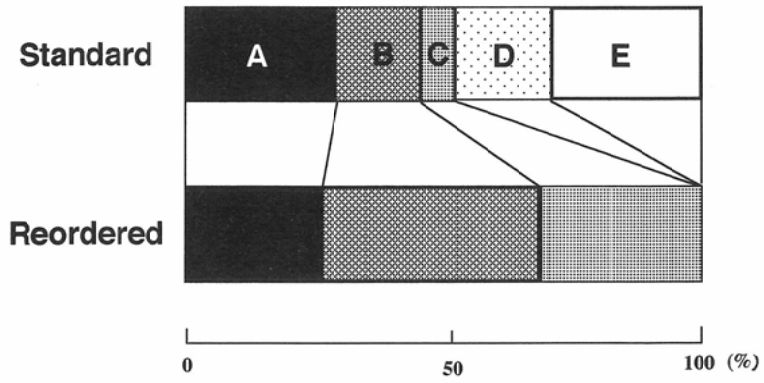

Fig. 5 Overall assessment of respiratory motion artifact of selected 48 abdominal images. With standard method about half of the images were classified as D and E, representing those with considerable image degradation due to artifacts. Reordering provided improvement of the quality of these images.

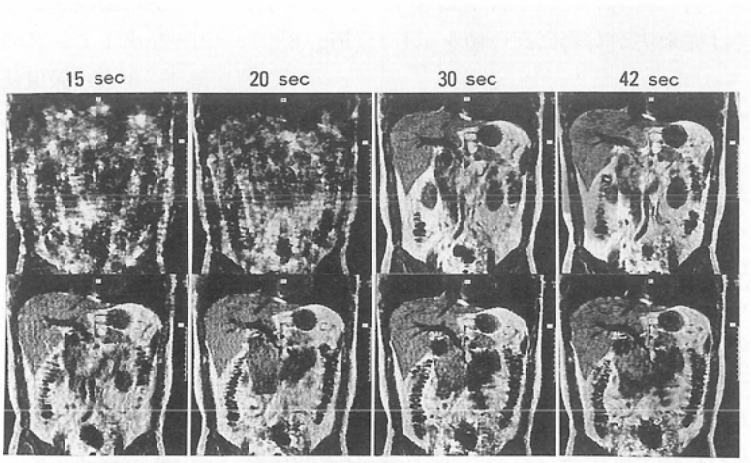

Fig. 6 Coronal abdominal images obtained by standard (upper) and reordered 3 D sequences (lower). Standard method showed prominent image degradation when respiratory corruption took place during the first 20 seconds. Reordered method minimized such image degradation.

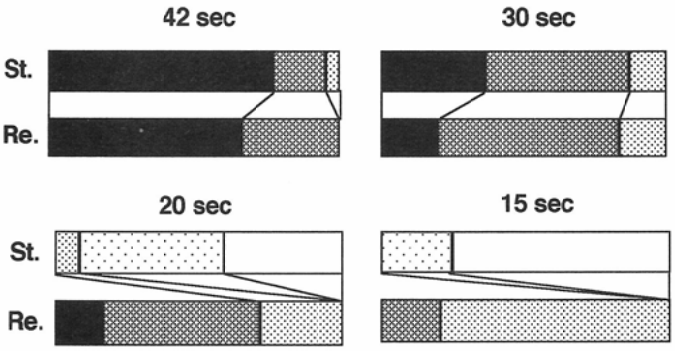

Fig. 7 Quality assessment at each breath-holding periods. With more than 30 seconds breath holding, both techniques obtained almost same points. However, with less than 20 seconds, image quality with the reordered method was markedly superior to that with standard method. Graphic patterns are the same as those in Fig. 5.

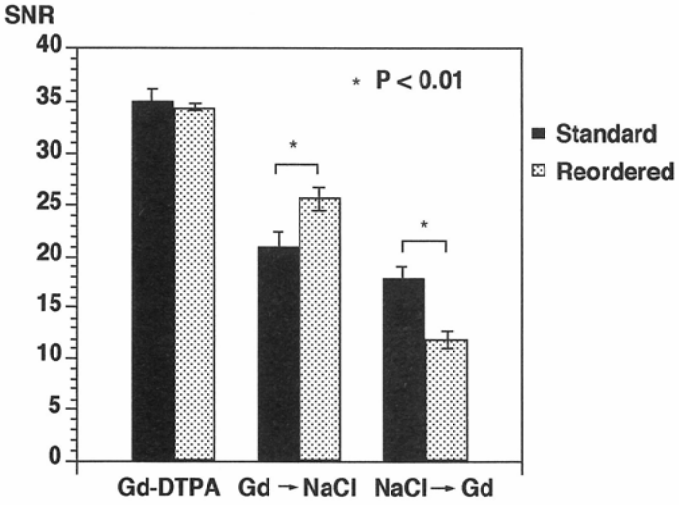

Fig. 8 SNRs of the plastic tube filled with Gd-DTPA, Gd-DTPA replaced by saline solution, and saline solution replaced by Gd-DTPA solution. Compared with standard sequence, reordered method provided higher SNR when Gd-DTPA was filled during the first half period and lower SNR when filled during the latter half period.

れたが，reorder法ではこれらの群に属する画像は存在しなかった（Fig. 5）．呼吸停止時間別に見ると，従来法では15秒，20秒で呼吸停止が中断した場合，画質の低下が著しくその評価は困難であった．reorder法においてはこのmotion artifactを効果的に抑制でき，初めの15秒間が停止していればある程度の評価が可能であると考えられた（Fig. 6, Fig. 7）．特に呼吸性移動の大きい腹部前側において両者の撮像法の違いが強調された．30秒以上の呼吸停止では，従来法の評価がやや高い傾向にあったが，明らかな差異は見られなかった．

(5) 信号変化，Phantom実験

前半がGd-DTPA，後半が生理食塩水で撮像した場合とこの逆の順番で行ったものではSN比は前者ではreorder法が，後者では従来法が有為に高い値を示した(Fig. 8)．

考　　察

近年，MR画像のrow dataの周波数空間上での配列を意図的に変更し，画像コントラストに手を加えるいわゆるreorderingがいくつかの方法論上で試みられている．現在行われているreorderingの主な目的は，1つのデータ空間を複数のsegmentに分割し，これらを異なる撮像あるいはエコー時間で得られた複数のエコー信号で構成することで特定のコントラストの画像の空間分解能を改善したり，撮像時間の短縮をはかることであり，この代表的な方法論としてsegmented Turbo-FLASH法[9),10)]やfast spin echo法[11),12)]があげられる．これに対して，腹部領域において収集したデータの時間的な配列を変更することでmotion artifactを減らす試みがROPE（Respiratory ordered phase encoding）などの方法として古くから行われている[13)]．これらの方法は何らかのモニター法により生体の動きを記録し，その記録に応じて位相データ配列を組み替えるものである．周波数空間上でのrow dataの配置を直線的にせずに中央かららせん形に行うデータ収集法も試みられており[14)]，3次元撮像法におけるartifactを抑制する試みも報告されている[15),16)]．

今回われわれの用いた方法は3次元撮像法において1方向のphase encodingの開始点のみを変更するもので，encode数や傾斜磁場の大きさなどには変化はなく撮像時間の直接の短縮もない．しかし信号の大きさ，コントラストに最も影響の大きな部分を呼吸停止時間にあてることにより，呼吸非停止部分に生じるartifactが画像全体の中に占める割合を相対的に減少することが可能となる．phase encodingにおける低周波数成分が画像のSN比，コントラストを決定するうえで重要なことはよく知られているが[9),14)]，今回用いたパルス系列はこの部分のデータを撮像の前半に得るものである．基礎実験における検討で，このmotion artifactの抑制効果は明らかで，特に早期に位置の移動が生じた場合にその効果が著しいことが確認された．理論的には定常状態に至るまでの画像コントラストの変動を防ぐための始めのRFパルス（いわゆるprescan）を除けば，撮像時間の75％を過ぎた時点で位相データの低周波領域と高周波領域が占める比率は等しくなる．呼吸停止時間30秒の画像で両者の方法による違いが認められなかったのはこのためと考えられる．

reorderingの導入に伴うSN比やCN比の低下，位置情報の誤認など明らかな欠点は認められなかった．ただしコントラストの実験で確認されたように，撮像中に経時的に撮像対象の信号強度が変化するような場合には従来法と比較して得られる画像のコントラストが変わる可能性がある．このため撮像中にGd-DTPAを注入してMR Angiographyを得る等の応用を行うときは[6),7)]，その造影剤注入から撮像開始までの間隔を従来法より延長するなど時間的なタイミングの変更についての検討が必要となろう．

3次元撮像法は2次元法と比較して，薄いスライスにおいてもSN比のよい画像が得られる，スライス間の画像のずれが少ない，susceptibility artifactの影響が少ないなどの利点を有している．しかし，一般に撮像時間が長くなるために腹部領域では呼吸によるmotion artifactの影響が無視できず，撮像を分割して行う必要があるなどその応用には限界がある．今回検討した方法では15ないし20秒以上の呼吸停止が可能であれば比較的良好な画像が得られ，MR angiographyなどでの応用が期待できる．また，同様の方法は2次元撮像法に組み込むことも容易であり，呼吸停止が必要な部位での撮像に広く応用可能と考えられる．

結　　語

1．位相のreorderingを併用した3次元高速撮像法について呼吸停止が中断した場合のmotion artifactの抑制効果を中心に従来法と比較した．

2．SN比，CN比，artifactなどの点では明らかな欠点は認められなかった．

3．撮像途中からの動きによるartifactを効果的に抑制可能であり，特に撮像早期から生じた動きにたいして有効であった．15ないし20秒以上の呼吸停止が可能であれば良好な画像が得られるものと考えられた．

4．画像コントラストは撮像の前半で得られるデータによるところが大きく，撮像途中に信号強度が変化するような対象に対しては時間的な考察が必要である．

文　　献

1) Frahm J, Hasse A, Matthai D: Rapid three dimensional MR imaging using the FLASH technique. J Comput Assist Tomogr 10: 363-368, 1986
2) Mugler JP, Brookeman JR: Three-dimensional magnetization-prepared rapid gradient echo imaging (3DMP RAGE). Magn Reson Med 15: 152-157, 1990
3) Lewin JS, Laub G, Hausmann R: Three-dimensional

time-of-flight MR angiography: applications in the abdomen and thorax. Radiology 179: 261-264, 1991
4) Morimoto K, Shimoi M, Shirakawa T, et al: Biliary obstruction: evaluation with three-dimensional MR cholangiography. Radiology 183: 578-580, 1992
5) Murakami T, Nakamura H, Tsuda K, et al: Treatment of hepatocellular carcinoma by chemoembolization: evaluation with 3 DFT MR imaging. AJR 160: 295-299, 1993
6) 天沼　誠、渡部恒也、平敷淳子：呼吸停止下 Gd-DTPA 持続静注による腎動脈の高分解能 MR Angiography. 日本医放会誌 54: 292-294, 1994
7) 天沼　誠、長谷川真、榎本京子、他：Gd-DTPA を用いた呼吸停止下大動脈の 3 次元 MR Angiography. 日本医放会誌 54: 1352-1358, 1994
8) Holsinger AE, Riederer SJ: The importance of phase encoding order in ultra-short TR snapshot MR imaging. Magn Reson Med. 16: 481-488, 1990
9) Chien D; Atkinson DJ, Edelman RR: Strategies to improve contrast in turbo FLASH imaging: reordered phase encoding and k-space segmentation. J Magn Reson Imaging 1: 63-70, 1991
10) Edelman RR, Wallner B, Singer A, et al: Segmented turboFLASH: method for breath-holding MR imaging of the liver with flexible contrast. Radiology 177: 515-521, 1990
11) Oshio K, Jolesz FA: Fast MRI by creating multiple spin echoes in a CPMG sequence. Magn Reson Med 30: 251-254, 1993
12) Listerud J, Einstein S, Outwater E, et al: First principles of fast spin echo. Magn Reson Q, 8: 199-244, 1992
13) Bailes DR, Gilderdale DJ, Bydder GM, et al: Respiratory ordered phase encoding (ROPE): a method for reducing respiratory motion artifacts in MR imaging. J Comput Assist Tomogr 9: 835-838, 1985
14) Meyer CH; Hu BS; Nishimura DG, et al: Fast spiral coronary artery imaging. Magn Reson Med. 28: 202-213, 1992
15) Bampton AEH, Riederer SJ, Korin HW, et al: Centric phase encoding order in three-dimensional MP-RAGE sequences: application to abdominal imaging. JMRI 2: 327-334, 1992
16) Korin HW, Riederer SJ, Bampton AEH, et al: Altered phase-encoding order for reduced sensitivity to motion in three-dimensional MR imaging. JMRI 2: 687-693, 1992