Osaka University Knowledge Archive

Title	131I-Fibrin 抗体による悪性腫瘍診断の基礎的研究（悪性腫瘍のRI 診断 第5報）（Multiscintigram method 第3報）
Author(s)	小樋, 剛
Citation	日本医学放射線学会雑誌. 1963, 22(10), p. 1033-1046
Version Type	VoR
URL	https://hdl.handle.net/11094/17320
rights	
Note	

Osaka University Knowledge Archive : OUKA

https://ir.library.osaka-u.ac.jp/

Osaka University

^{131}I-Fibrin 抗体による悪性腫瘍診断の基礎的研究
(悪性腫瘍のRI診断 第5報)
(Multiscintigram method 第3報)

久留米大学医学部放射線医学教室(主任 尾関巳一郎教授)
小 樋 剛

(昭和37年11月20日受付)

Fundamental and Experimental Studies on the Diagnosis of Malignant Tumors with ^{131}I Fibrin Antibody
(Radio-Isotope Diagnosis of Malignant Tumors : Part 5)
(Multiscintigram, method, Part 3)

Tsuyoshi Kohi
Department of Radiology (Director: Prof. M, Ozeki, M.D.)
Kurume Univ. School of Medicine

Injecting veneously the Fibrin antibody labeled with ^{131}I to the rabbits transplanted with Brown Pearce Tumor, Myxoma Virus Tumor, and Fibroma Virus Tumor, the progress by time of the distribution of ^{131}I Fibrin antibody in the rabbit body and its localization to the tumor region was observed on the multiscintigrams (multisection & color scintigram) scanned every 24 hours (24 hours, 48 hours, 72 hours, 96 hours & 120 hours). The turning over of ^{131}I Fibrin antibody was observed by counting externally the time progress of activity in the tumor region and in the contrast. In 120 hours after as for the Brown Pearce Tumor, and in 48 hours after as to the Myxoma Virus Tumor, the rabbits were anatomized and the activity of the dissected blood, lungs, liver, spleen, kidney, skin, small intestine, muscle, and the tumor region was counted, respectively.

The results obtained were as follows.

1. Brown Pearce Tumor

In 24 hours after the injection the scintigram presented the localization of ^{131}I Fibrin antibody with high activity in the tumor region, and the best color scintigram was obtained. The turning over of ^{131}I Fibrin antibody in the tumor region also showed the highest activity in 24 hours later and thereafter the activity began to decrease. The disparity of activity between the tumor region and the contrast was largest in 24 hours and 48 hours. After 120 hours of injection, the activity of the dissected tumor region was 3 times greater than that of the blood, and 3.8 times greater than that of the dissected liver.

2. Myxoma Virus Tumor A

Because of the high malignancy of this tumor, the observation for many hours was impossible. (The rabbits died in 48 hours after injection.) The scintigram scanned in 48 hours after injection presented the more intense localization of ^{131}I Fibrin antibody than that of 24 hours, and the better color scintigram was obtained. The activity of turning over in the tumor region continued to go up higher for 48 hours and the rabbits died. They are anatomized and the activity in the dissected organs was 1.9 times greater than that of the blood and 6.5 times greater than that of the liver.

3. Myxoma Virus Tumor B (immunized with Fibroma)

The scintigram of 48 hours showed the most intense localization of ^{131}I Fibrin antibody in the tumor region, and the turning over in the tumor region was also highest in 48 hours and after that it began to decrease. The disparity of activity between the tumor region and the contrast was largest in 48 hours.

4. Fibroma Virus Tumor

Since this tumor is benignant, the activity in the tumor region was not so different from that in the normal tissues. On the scintigram of 24 hours a little bit more scanned dots were observed on the spot where was considered to be the tumor region. Activity of the turning over in the tumor region was highest in 24 hours, but little disparity was seen between the tumor region and the contrast.

5. With these results obtained, it can be concluded that higher localization of ^{131}I Fibrin antibody is found with the malignant tumors than with the benignant tumors. Therefore, if the ^{131}I Fibrin antibody with more preferential concentration is produced, there is much possibility for success to apply it for the clinical diagnosis.

第1章 緒 言

人類の疾病の中で，現在のところ悪性腫瘍は，原因不明で的確な診断も又特効的な治療法もなく最も問題とされている疾患の一つである．早期発見及び早期手術が必要とされているが，その中でも特に大切なのは早期発見である．その方法に最も利用されているX線診断も腫瘍の種類及び部位により必ずしも充分その目的をはたしているとは云えない．又補助診断として，生化学的検査，生検，細胞診があると云えども今なお不充分である．そこでこの欠点を補う為の一手段として登場したのがRadioisotop (RI) である．理論的には以前から考えられていたが，実際にRIが診断に応用されはじめたのは戦後多量にRIが生産される様になつたからである．RIの腫瘍診断への応用は，その腫瘍組織への選択摂取性を利用するのが理想的である．現在腫瘍診断に用いられているRIとしては(尾関)[1]，^{32}P が一般腫瘍へ，^{85}Sr, ^{47}Ca, ^{72}Ga は骨腫瘍へ，^{131}I, ^{203}Hg, ^{74}As, ^{64}Cu, ^{86}Rb, ^{206}Bi は脳腫瘍へ利用されている．特に^{131}I は^{131}I-Diiodofluorescein及び^{131}I-Human serum albumin として，^{203}Hg は^{203}Hg-Neohydorin として脳腫瘍診断に成果を上げている．他に臓器そのものに選択摂取性があり，腫瘍が欠損像として診断されるものに ^{131}I の甲状腺，^{198}Au-colloid の肝臓 ^{203}Hg-Neohydrin の腎臓 ^{51}Cr の脾臓への応用がある．併しこれ等は ^{32}P を除けば何処の腫瘍にも利用されるという普遍性を持つていない．普遍性のあるのは ^{32}P であるが，これはpure β ray emitter であるため深部の腫瘍には応用出来ず（津布久[2]は3㎜が検出可能な深度限界であるという）External Counting は不可能であるので，教室の塚本[3]は ^{32}P の阻止線を利用して普遍性のある External Counting特に Scintigraphy の可能性について実験を行つて一応成功した現状である．

最近 Ferdinand Schmidt[4]等は非担癌動物のフイブリノーゲンに ^{131}I を標識し，それに同種動物の腫瘍の乳剤を加えたものを担癌動物に注射し，その Scintigram を描記して腫瘍部へ局在する事を確かめて報告している．

本教室に於いてもこの追試に成功し恩師尾関教授[1]が前に発表したが，Ferdinand Schmidt[4]の方法は腫瘍乳剤を ^{131}I 標識フイブリノーゲンと混合しなければならないので臨床的に応用するのに難点がある．そこで尾関教授は腫瘍親和性があり，体外測定可能で，且つ普遍的に利用出来るものを求めていたが Bale[5], Spar[6], Helmkamp[7] 等が ^{131}I フイブリン抗体を動物腫瘍に選択的に局在させて治療を試みている報告に接し，本法を診断特に Scintigraphy に応用してはとの考えの下にその実験を私に命ぜられた．

私は ^{131}I フイブリン抗体を使用して動物悪性腫瘍の体外診断特に Scintigraphy（教室の Multi-scintigram method）に応用し一応成功したのでこゝに報告する次第である．

第2章　実験方法

第1節　^{131}I フイブリン抗体調製法

本実験に用いる ^{131}Iフイブリン抗体を調製するには，先ずフイブリン抗体を作り，それに ^{131}I を標識する．このフイブリン抗体作製のためには，腫瘍接種に用いる動物と，そのフイブリンで免疫する他種動物との2種類が必要であるが，前者には家兎を後者には家鶏を使用することにした．家兎には次節で述べる如く種々の実験腫瘍を接種し得ることと，家鶏は血液量が割合に多く取扱いが容易なためである．

先ず正常家兎のフイブリンにて家鶏を免疫し，その家鶏の抗家兎フイブリン血清に再び家兎の血漿を混合し，更にフイブリンを分離すれば抗体溶液が得られる．この抗体溶液に ^{131}I を標識すれば，之が ^{131}I フイブリン抗体である．

この調製法は原理的には Bale[5] 及び Spar[6] の方法であるが，細部に亙つては記載のない部分もあり必ずしも彼等の方法に従つたとは云えない．

1）抗原作製及び免疫方法

この抗原作製には原田[8] の方法を参考にした．家兎の新鮮血液に $^1/_{10}$ 容量の M/10 蓚酸ソーダを加え，血液の凝固を阻止しその血漿を得る．次にこの血漿に $^1/_{20}$ 容の硫酸バリウムを加えて15分間攪拌し，プロトロンビンや第Ⅳ因子を吸着した後，3000r.p.m. 15分間遠心して上清を得る．この血漿を静かに攪拌しながら 0℃の蒸留水で倍量になるまで稀釈する．

そして稀釈血漿に室温下で静かに飽和硫酸アンモンを滴下してよく攪拌しながら33%飽和になる様に加えるが，加えてからも更に5分間よく攪拌する．次にこの白濁硫酸アンモン加血漿を 3000 r.p.m.15分間遠心して上清を捨てる．沈澱には原血漿の半量の0.85%生理食塩水を加えてよく溶かす．更に原血漿の 1.5倍量の蒸留水を加えよく混ぜる．この稀釈液に再び33%飽和になる様に飽和硫酸アンモンを加える．この様な操作を3回繰返して得た沈澱を原血漿の $^1/_{10}$ 量に当る硼酸緩衝液に溶かす．之がフイブリノーゲン溶液である．

このフイブリノーゲン溶液に2% Ca と1ml/40u に溶かしたトロンビン溶液を加えてフイブリン塊を作り，このフイブリン塊を 0.1%蓚酸緩衝液に溶かし1ml 当り10mgフイブリンが含まれる様稀釈したものを抗原として，家鶏（白色レグホン系）に毎週3回4週間にわたり1ml ずつ静脈注射して家鶏を免疫し抗血清を作らしめる．

なお抗血清は最終の静脈注射後10日目より試血し，抗体価が充分にあがつた時をみて全採血した．大体10～13日頃には抗体価が充分あがつていた．

2）抗体の精製

この抗体の精製は Bale, Spar の原法によつた．上記の抗血清25ml にpH 8の硼酸緩衝液 112.5 ml及び2%塩化カルシウム溶液45ml, 更に0.85%生理食塩水1ml 当りに40單位を溶解したトロンビン溶液 56.25ml を混合し，この混合液を大遠心管16本に分注し，この各遠心管に家兎血漿14 ml ずつを攪拌しながら加えれば，3～5分で凝固物を得る．この凝固物を水洗し，60ml の硼酸

緩衝液で均質化して2℃，15,000 r.p.m. にて15分間遠心して沈渣を採る．抗体はこの時すでに沈渣の中に抗体＋フィブリンの形で存在する．この沈渣を室温で攪拌しながら5分間でpH11.6の燐酸緩衝液15ml に溶かし，これを2℃ 13,000 r.p.m. にて5分間遠心して上清をとり，中和剤でpH 8に調整し，この溶液を更に室温，3,000 r.p.m.にて15分間遠心して，粗大塊を除く．この抗体溶液をpH 8硼酸緩衝液20 l で一晝夜透析した．

Folin Phenol[9]試薬法で測定の結果抗体溶液20 ml 中に21.5mgの蛋白が含まれていた．抗体溶液は－20℃で凍結貯蔵し，実験の都度，^{131}I 標識物として使用した．

3）抗体標識法

^{131}I で抗体を標識する時最も注意する事は，標識する事によつて抗体の性質が損われず，又抗体の力価が低下しない様にしなければならない．

Pressman[10]，Massouredis[11] によれば蛋白質1分子に対して ^{131}I が2～3原子という様な少量の ^{131}I で抗体を標識した時には，沈降素，凝集素，溶血素等の特性及び力価も殆んど損われないが，しかし蛋白質1分子に対して ^{131}I 50原子以上という様な大量の ^{131}I で標識した時には抗体の力価は著明に低下するという．又標識抗体をin vivo で検討する時には ^{131}I と抗体の結合の安定性が大である事が大切で Melcher & Masouredis[12] は抗人アルブミン抗体を ^{131}I で標識しこれをモルモットに注射した時，^{131}I 抗蛋白質比はモルモットが注射された抗人アルブミン抗体に対して抗体を産生しはじめるまでは，常に一定の比を示したといつている．従つて抗体に標識された ^{131}Iは生体内でも極めて安定した結合を示すものと考えられる．

抗体を Iodinationする原理は Carrier-free の ^{131}I Ion を沃度Ion（K I）と混合し酸性溶液中で沃度 Ionを亜硝酸ソーダで酸化し沃度にする．これに標識する抗体 Globulin を加える事によつて Iodination される．

^{131}I の標識は次に示す様な反応型式によるとされている．

$$2I^- + 2H^+ + 2HNO_2 \rightarrow I_2 + 2NO + 2H_2O$$

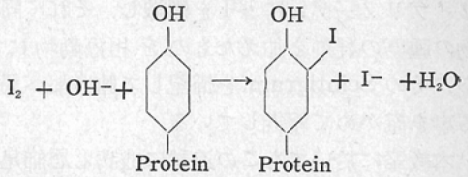

Iodination は Helmkamp[7]，Pressman[13] 等報告者によつて多少異なるが，教室で以前から行つている Pressman の方法を用いた．

なお本法の試薬としては

0.01M-KI，1 M-$NaNO_2$，2.5N-HCl

2.5N-NaOH，pH 8 —Borate Buffer

が必要である．

0.01M-KI 0.3ml に 500μc ^{131}I を加えよく攪拌し，1M-$NaNO_2$を3滴加え，更に 2.5N-HCl を 0.6ml 加えると黄褐色に着色する．この時更に抗体溶液6 ml を静かに攪拌しながら加えよく混和させる．5分後に 2.5N-NaOH で pH 8に調整する（この時着色が消失する）．

最後に結合していない ^{131}I を取り除くために，この溶液を5℃，10 l の硼酸緩衝液で一晝夜透析した．以上の操作はすべて5℃の下に行つた．

以上抗原の精製，免疫法，抗体の精製は複雑であるので判り易くするため一応表にまとめてみた

Table 1　抗原の精製

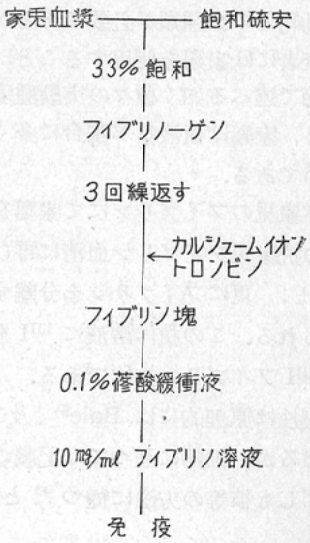

Table 2 抗体の精製

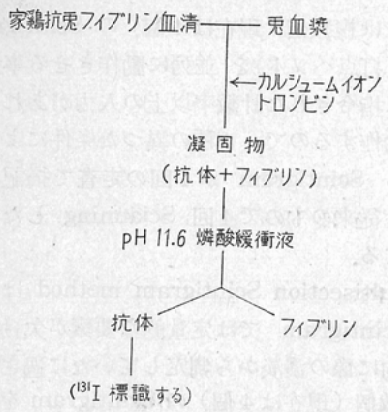

のが Table 1 及び 2 である.

第4節 実験腫瘍

1. Brown Pearce Tumor

Brown Pearce Tumor (家兎) は岡山大学癌研究所に保存されていたもので, 山本教授の御厚意により分譲されたものである. これは 1923年 W.H. Brown と L. Pearce[14] の両氏により報告されたもので悪性腫瘍で広汎且つ高度転移をする. 本腫瘍は梅毒スピロヘータの接種を受けた家兎睾丸の下痃癰痕部より発生した慢性炎症による上皮細胞の異型的増殖に続発したもので, 組織学的には基底細胞型腫瘍に属している.

本実験には肝及び膀胱部のRIの影響をさけるために家兎右大腿下部に腫瘍浮游液の 0.5ccを移植し, 3週間後に腫瘍の直径約3cmになつた時に使用した.

腫瘍浮游液の作製法について述べると, 先づ腫瘍移植後3週間前後の睾丸腫瘍又は大腿筋肉腫瘍を無菌的に取出し壊死を来たしていない部分のみを時間をかて丹念に細切し, 約2倍の生理食塩水を加えて粥状となし移植材料とした.

2. Myxoma Virus Tumor (A)

1898年 Saranelli[15] により発見され, その後 Rivers[16][17] により動物悪性腫瘍ウイルスの一つであると報告されている. 家兎の皮内に接種されると2～3日で局所に炎症腫瘍を作り, 日数の経過と共に Myxomatosis (cunniculi) を呈し, 眼血膜の炎症が観察され, 最初漿液性のものが急速に膿性となり, 同時に鼻カタルも起り顔面が浮腫性に腫れてくる. 全身症状としては食欲不振と共に発熱が起り体重の減少を伴う.

眼症状と同時に生殖器に急性の水腫がみられ, やがて全身の皮下組織が犯され各部に水腫性の結節性腫脹がみられ, これは特に耳根, 下顎や脊部の各所に認められ, 接種後約1週間で死亡する.

本実験では膀胱部及び肝臓部のRIの影響をさけるために右大腿下部に接種し, 接種後3～4日で腫瘍の大きさが直径約 1.5cmになつた時に使用した.

3. Myxoma Virus Tumor (B) (Fibroma Virus により免疫)

Myxoma Virus は非常に悪性で短時間に死亡する為にRIの体内分布の時間的経過を観察するのに不便であつたので, Berry-Dedrick[18] 現象即ち家兎に Fibroma Virus をあらかじめ接種しておくと Myxoma Virus に対して抵抗力を示す事を利用して存命時間の延長をはかつた.

免疫方法は Myxoma Virus Tumor の接種前にあらかじめ Fibroma Virus 10%乳剤 0.5ccを家兎左大腿下部に皮内接種すれば良い. この Fibroma Virus 接種1カ月後に Myxoma Virus Tumor を接種した所, 約14～20日間の存命期間を得た.

実験には Myxoma Virus 接種後2～3日後 Tumor の直径約 1.5cmに発育したものを使用した.

4. Fibroma Virus Tumor

Fibroma の病原ウイルスは1932年に Shope[19] によつて報告された. Fibroma Virus は前記の Myxoma Virus と同じ様に Pox Virus Group に属する腫瘍ウイルスで, 家兎の皮内に接種されると局所に良性腫瘍を作り致命的でなく, 腫瘍は15～20日間で最大の大きさとなり, 之より次第に治癒に向い痂皮を形成して約2カ月で治癒する.

実験には右殿部に接種後約1週間乃至10日間を経て直径約 1.5cmに発育したものを使用した.

5. Myxoma 及び Fibroma Virus の乳剤の作製法

本実験に使用した Myxoma 及び Fibroma

Virusは久留米大学医学部微生物学教室の御厚意により分与されたものである．成熟家兎の皮内接種によつて継代保存したもので，ウイルス材料を家兎の皮膚に1カ所 0.2ml 宛皮内接種し1週間後に皮膚に生じた腫瘍を無菌的に採取して Deepfreezer（−20°C）に保存し，用に臨んで滅菌金剛砂を加えて乳鉢で充分すりつぶして生理食塩水で10%乳剤とし，3000r.p.m. 5分間遠心沈澱した上清を試料とした．

なお本乳剤の 0.2ml についての $R.I.D_{50}$ は Myxoma で約$10^{-7.0}$ Fibroma で約$10^{-5.5}$ である．本10%乳剤をウイルス腫瘍として家兎の右殿部及び大腿下部に 0.5ml 接種した．

第3節　測定装置

1. Color Scintigram method.（久留米方式）

^{131}I-Antifibrin の腫瘍部位への局在を診断するための Sintigraphy には恩師尾関教授考案の Multiscintigram System を使用した．

Multiscintigram System には Multifactor Scintigram method, Multisection Scintigram method の2つがある．Multifactor Scintigram method は複数個（現在は4個）の Scintigram 記録器（打点ヘッド）を並列に動作させる事により，夫々指令された計数率以上の入力があれば記録器が動作するので，4種の異つた条件によつて得られる Scintigram が1回の走査で描記される訳で，従来のもので4回 Scianning したことに相当する．

又 Multisection Scintigram method は，従来の Scintigram では定量的な要素が欠けていて経験的に像の濃淡から判定していたに過ぎないが，複数個（現在は4個）の Scintigram を直列に動作させれば，各回路毎に指令された計数率の範囲内でのみしか Scintigram 記録器が動作しないので，この各々の Scintigram は等計数率の分布，即ち等線量曲線を示し，Scintigram の定量的な判読を可能とする．この Multiscintigram 装置は Tab. 3 及び Fig. 1に，そのブロックダイヤグラムは Fig. 2に示す通りである．この事は数室の尾関教授[1]及び塚本[3]が詳細に述べているので省略する．

Table 3　Characteristics of Measuring Equipment

I. Scintillation Counter			..... "Shimadzu" type SCC-5.
	I. Detector (B-201-B)	Crystal	..... Na I (Tl)
		Photomultiplier	..... Du Mont 6292
		Pre Amplifier	..... White cathode Follower
	2. Spectometer (SPM-IB)	Energy resolution	..... Half maximum value 10% approx for photon peak (Cs 662 KeV)
		Discriminating level	..... 2 — 100 V variable
		Channel width	..... 0 — 10 V variable
		H. V Power circuit	..... 300— 1,500 V variable with voltage stabilizer circuit
	3. Rate down/Scaler (D-3A)	Rate down ratio	..... 1/1, 1/3, 1/10, 1/30, 1/100, 1/300
		Scaler	..... Decatron X3 & mechanical register
	4. Contraster Time limit (C-18)		..... 0.1, 0.2, 0.3, 0.4, 0.5, 0.8, 1.0 sec
II) Optional Accessaries			
	1. Level scanner	Scanning time	..... 20. 40. 60. min
		Scanning polarity	..... up or down. (change by switch)
	2. Recorder	Chart width	..... 150mm. (effective size)
		Balancing time	..... 2 second, full scale
		Chart speed	..... 10mm/sec - 160mm/sec, 5 speed (change by gear)

本実験に当つては Multisection Scintigram method 及びそれに附随して出来る Color Scintigram を使用した.

Fig. 1.



Fig. 2 Block Diagarm of Multiscintigram method

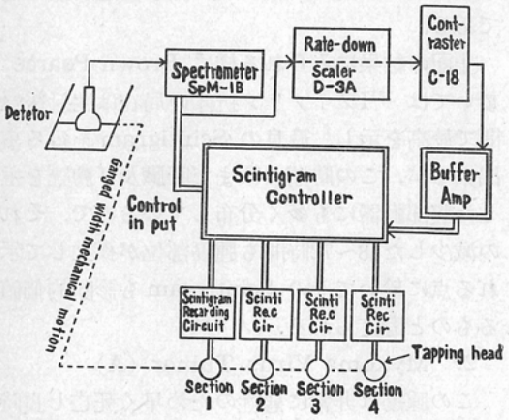

2. 腫瘍部及び対照部の Activity 測定

前記の Scintillation Counter に Collimator として直径1 inch の Cylindrical Hole を使用し，家兎を固定器によつて固定し，測定部をビニールフイルムにておゝい，Detector を密着させて up take を測定した.

3. 家兎臓器の Activity の測定

Brown Pearce Tumor注射後 120時間Myxoma Virus Tumor 注射後48時間で解剖し，血液，心臓，肝，肺，脾，皮膚，小腸，筋肉（対照部），腫瘍の各臓器組織を1gずつ取り湿性灰化して測定試料とした．島津製 D-55A型“1000”進スケーラー及び附属の G.M.管プローブ並びに同社製のシールドスタンド FS-4型を使用して試料を測定した.

第3章 実験結果

実験動物は約2kgの家兎を使用し腫瘍は 1. Brown Pearce Tumor 2. Myxoma Virus Tumor(A) 3. Myxoma Virus Tumor (B) (Fibroma Virus によつて免疫した家兎に接種) 4. Fibroma Virus Tumorの4種を使用した.

腫瘍の移植位置は肝及び膀胱の ^{131}I の影響をさける為に右殿部又は右大腿下部に移植し，腫瘍が直径約 1.5～3cmに発育した時に前記の方法で精製した ^{131}I フイブリン抗体を約 100μc 宛耳静脈に注射した．^{131}I フイブリン抗体の腫瘍部への局在を知る為に注射後24，48，72，96，120時間目までの Multiscintigram (Multisecton 並びに Color Scintigram) を行つた.

又各々の腫瘍部及びそれに対応する部位を対照部にとり，Scintillation Counter にて計数値及び turn overについて測定した．測定時間は^{131}I フイブリン抗体を静注した後，3時間毎に24時間まで測定しその後は24時間毎に 120時間までフイブリン抗体の時間的推移を観察した.

又 Brown Pearce Tumor については 120時間，Myxoma については48時間後の各臓器1g当りの Activity を測定した.

1. Brown Pearce Tumor

先づ Scintigram の描記結果を示す．その Co-

Fig. 8 Timely localizations of ^{131}I-Fibrin antibody in the tumor site and healthy site of the rabbit transplanted with Brown Pearce Tumor

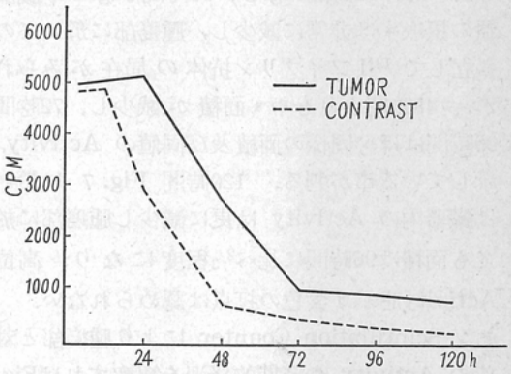

Fig. 9 Distribution of ^{131}I-Fibrin antibody after 120 hours of injection in the rabbit transplanted with Brown Pearce Tumor.

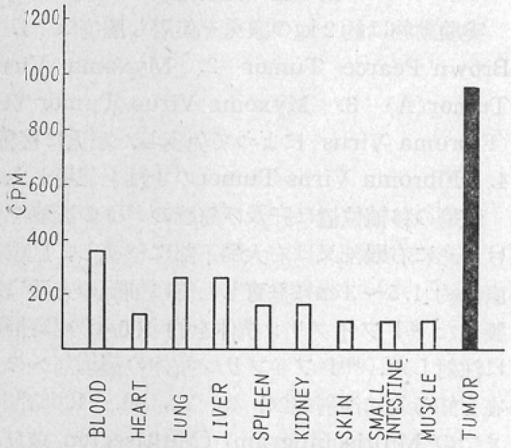

lor Scintigram の24～ 120時間までに於ける時間別 Scintigram は最後の頁のFig.3, 4, 5, 6, 7に示す如くである．Color Scintigram の見方としては， Activity を4段階に分け Back Ground により少し高い所を黒色で表わし，その上が緑色，次に赤色で最高値は紫色で表わしているが，印刷の都合上一番低い Activity を表わしている黒色をはぶいている．

Color Scintigram を時間的に観察すれば， 24時間ではFig. 3の様に腹部臓器内のActivityが非常に高く， 又腫瘍部に於いても最高のActivityを示し，紫色の面積は最大である．48時間Fig. 4では緑色の面積は24時間と殆んど変化はないが，高位の Activity を示す紫色の面積は約1/4に減少している．72時間Fig. 5，96時間 Fig. 6は腹部臓器の摂取率は非常に減少し，腫瘍部に於いてのみ孤立して ^{131}I フィブリン抗体の局在がみられるが， 48時間よりもやゝ面積が減少し，72時間と96時間はほゞ同様の面積及び同値の Activity を示している事が判る． 120時間 Fig. 7 に於いては臓器内の Activity は更に減少し腫瘍部に於いても面積は96時間に比べ2/3程度になり，高位のActivityを示す紫色の打点は認められない．

又 Scintillation Counter により腫瘍部と対照部の Activity の時間的経過を観察すればFig. 8の如くなる． 腫瘍部では24時間で最高の摂取率を示し，その後急速な下降が72時間まで続き72～120時間に於いては平坦な曲線を描いている．対照部の曲線に於いては12時間から曲線は下降しはじめ48時間まで続き，その後平坦な曲線に移つている．Fig. 8にて明らかな様に腫瘍部と対照部の差の最大値は24時間が最高である．

又注射後 120時間に於いて動物を解剖し，各臓器1 g中の Activity を G.M. Counter で測定した結果を表にしたものがFig. 9である． 120時間に於いても血液には他の臓器よりも可成高いActivityを示しているが，腫瘍中の ^{131}Iフィブリン抗体の局在は血液の約3倍肝臓の約 3.8倍を示し，各臓器の最低の Activity である筋肉， 小腸，皮膚の約10倍である．又肺及び肝では他の臓器よりもやゝ高い Activity を示し腫瘍部の約1/4である．

上記の結果にみられる様に Brown Pearce に於いては ^{131}Iフィブリン抗体の局在は注射後24時間で最高を示し，最良の Scintigram を得る事が出来るが，この時期にはまだ肝臓及び膀胱を主とした腹部臓器にも多く分布しているので，それらの減少した48～72時間も腫瘍部位が孤立して示される点に於いてその Scintigram も診断的価値あるものと考えられる．

2. Myxoma Virus Tumor (A)

この腫瘍は非常に悪性のため早く死亡し長時間の実験経過を観察する事が出来ず，48時間までで中止せざるを得なかつた．

先づウイルス性腫瘍に ^{131}I フィブリン抗体を利用した Color Scintigram は最終頁の Fig.10, 11に示す如くである．この Color Scintigramをみれば48時間後Fig.11の腫瘍部の面積及び最高のActivity を示している紫色の打点が多く， 24時間 Fig.10よりも腫瘍部の ^{131}I フィブリン抗体の局在が明らかである．

又 Scintillation Counter により腫瘍部と対照部との Activity の時間的経過を観察した．その曲線は Fig.12に示す如くである． 腫瘍曲線は24, 48時間共に上昇曲線を示している．しかし対

Fig. 12 Timely localizations of ^{131}I-Fibrin antibody in the tumor site and healthy site of the rabbit inoculated with Myxoma Virus.

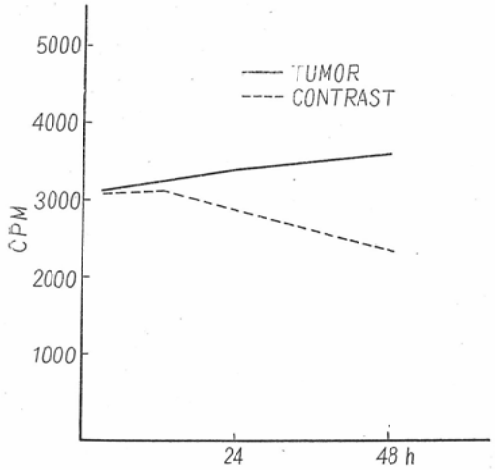

Fig. 13 Distribution ^{131}I-Fibrin antibody after 120 hours of injection in the rabbit inoculated with Myxoma Virus.

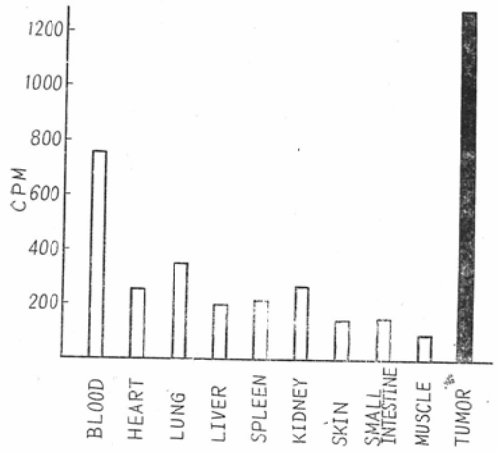

照部の曲線は12時間から下降曲線を描き，48時間に於いて腫瘍部と対照部との差は最大になつているが，こゝで死亡したので其の後に更に大きい差を示す時間があるか否か不明である．

この様に Myxoma Virus Tumor 家兎は48時間で死亡したので，解剖後各臓器1g中のActivityをG.M. Counter で測定した結果の表をFig.13に示す． Myxoma に於いても腫瘍中に非常に高い Activity があり，血液の約 1.9倍肝臓の 6.5倍で最低の Activity の筋肉，小腸，皮膚の約 12倍である．肺は他の臓器よりも，やゝ高い Activity を示している．

上記の結果によつて48時間で診断的価値ある Scintigram の得られる事が推定出来る．

3. Myxoma Virus Tumor (B) (Fibroma Virus によつて免疫した家兎に接種)

Myxoma Virus Tumor (B) は Berry-Dedrick 現象を利用して，家兎の生存期間を長くしたものである．

この Color Scintigram は Fig.14, 15, 16に示す如くである．96時間以後は機械の故障のため止むを得ず中止した．

24時間Fig.14に於いては充分なる ^{131}I フィブリン抗体の集積がみられず，腫瘍部の広汎な緑色の打点の中にやゝわずかな赤色の打点及び紫色の打点がみられるだけである．48時間Fig.15に於いて腫瘍部に強い Activitiyの ^{131}I フィブリン抗体の局在をみるに至り，24時間Fig.14よりも明瞭な多くの赤色及び Activity の最高位を示す紫色の打点が増大している．72時間Fig.16に於いては腫瘍部の打点の面積は約$^{2}/_{3}$になり，紫色及び赤色の打点が減少している．

Scintillation Counter による腫瘍部と対照部の Activity の時間的経過はFig.17に示す様に腫瘍部の曲線は48時間に於いてゆるやかな曲線の最

Fig. 17 Timely localizations of ^{131}I-Fibrin antibodyin the tumor site and healthy site of the rabbit transplanted with Myxoma (-Fibroma) Virus

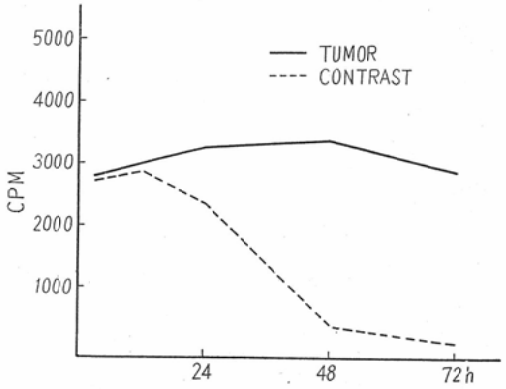

高値を示している．対照曲線に於いては12時間で最高値を示し，これより急激な下降曲線を描き48時間から平坦な曲線に移行する．腫瘍部及び対照部の差は48時間で最大となり，これより72時間まで平行状態を示している．故に Myxoma Virus tumor に於ては48～72時間の間に Scintigram をとれば最も良いという事が推定きれる．

4. Fibroma Virus Tumor

Fibroma Virus Tumor は良性の腫瘍であつて右大腿下部では発育が悪いために右殿部に接種した．

その Color Scintigram は最終頁の Fig.18, 19, 20, 21に示す如くで，膀胱部の影響を受けて腫瘍部の ^{131}I フイブリン抗体の局在が認めにくいが，24時間Fig.18では腫瘍部に相当する部位に，対照部よりも比較的 Activity の高い打点の集団がみられる．48時間Fig.19及び72時間Fig. 20に於いては，やゝ緑色の打点が多いのみで腫瘍部を指摘する事は出来ない．

Fig. 22 Timely localizations of ^{131}I-Fibrin antibody in the tumor site and healthy site of the rabbit transplanted with Fibroma Virus

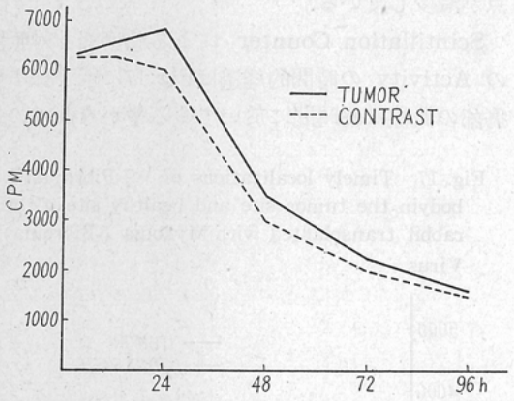

次に Scintillation Counterによつて腫瘍部及び対照部の Activity の時間的経過を追えばFig. 22の如くなる．腫瘍曲線は24時間で最高になり，之より急速な下降曲線を描く．対照部に於いても12～24時間までゆるやかな下降曲線を描くが，24時間以後は更に急激な下降曲線をたどつている．しかし前記3種の腫瘍にみられる様に腫瘍部と対照部との差は著しいものでなく，平行的な減衰曲線を描いている．尚悪性腫瘍とは逆に腫瘍部及び対照部の C.P.M. が高いのは膀胱部の強い Activityの影響を受けているものと思はれる．

上記の結果によつて Fibroma Virus Tumor は充分な Scintigram は得られないが，時間的には24時間後が良いと推定される．之は本腫瘍が良性のためであろう．

第4章　総括並びに考案

抗原抗体反応を用いて腫瘍組織のみに特異的に抗癌抗体を局在させ，之を診断に利用する試みは Korngold[20], Pressman[21], Day[22], 等によつて行われていたが，最初は腫瘍組織のHomogenate を抗原として抗体の産生をはかるという方法がとられていた関係上，腫瘍組織の Stroma に存在する抗原に対しても抗体が産生されるに至り，いわゆる Cross-reaction を起し，正常組織にも抗癌抗体が集まるという現象が起る為に腫瘍組織に特異的な抗体を作製する事は困難であつた．

そこで Bale, Spar 等はこの点を解決するために，腫瘍の発育につれて類炎症性変化が起り毛細管の透過性が亢進し，為に血管外に透過したフィブリノーゲンに傷害組織の生成物（Thromboplestin や Necrocin）が働いて凝固機転を促進し，やがては毛細管に線維素血栓が形成せられるという現象に着目し，この類炎症性変化を利用してフイブリン抗体を Yoshida Sarcoma, Hepatoma 7974に特異的に局在させる事に成功した．又犬の自然発生のSynovial Sarcoma, Fibroepthelioma 等30種に及ぶ腫瘍についても ^{131}I フイブリン抗体の特異的に局在する事を報告している．Ferdinand Schmidt[4] 等も前記の如く ^{131}I フイブリノーゲンでの実験に於てYoshida Sarcoma, Murphy-Sturm-Lymphosarcoma にては 24時間で腫瘍に於ける ^{131}I フイブリンノーゲンの局在は最高であり Walker-Karzinosarcoma, Jensen-Sarcoma では48～72時間で最高になると報告している．

恩師尾関教授[1] は1962年第21回日本医学放射線学会総会の宿題報告「放射性同位元素の診断的応

用，特に悪性腫瘍のＲＩスキャンニングを中心として」の一部として，Ferdinand Schmidtの^{131}Iフィブリノーゲン法を追試し，Yoshida Sarcoma, Brown Pearce Tumor, Myxoma Virus Tumorについて腫瘍に Activity の高い ^{131}I フィブリノーゲンの局在を得，これの Multiscintigram (Multisection 及び Color Scintigram) 描記に成功した事を報告している．

私は又 Spar, Bale と同じ方法を用いてBrown Pearce Tumor, Myxoma Virus Tumor (A) Myxoma Virus Tumor (B) (Fibroma Virus により免疫), Fibroma Virus Tumor の4種に ^{131}I フィブリン抗体を特異的に局在させ，その分布状態を Multiscintigram (Multisection 及び Color Scintigram)特にColor Scintigram に描記させ時間的にその推移を観察し，又腫瘍と対照部との Activity の時間的経過を測定した．Brown Pearce Tumor 及び Fibroma Virus Tumor に於いては ^{131}I フィブリン抗体の局在は比較的速く24時間で最高となり Myxoma Virus Tumor（A）及び（B）では ^{131}I フィブリン抗体が最大に摂取せられるのは前者よりも遅く48時間が最高であつて最良の Scintigram を得，腫瘍の位置を明確に指摘する事が出来た．

良性腫瘍の Fibroma は Activity が非常に低く正常組織との差はわずかで，24時間後の Scintigram に於いてやつと判定せられる程度であつた．この事は悪性腫瘍と良性腫瘍との間に ^{131}I フィブリン抗体の腫瘍部への局在に大きな差のある事を示し，悪性腫瘍にはよく抗体が局在し悪性度を推定する事が可能であると思われる．又今後單なる炎症性疾患へも摂取されるか否かを検討し，悪性腫瘍のみに選択的に摂取される事を確める積りである．

尚腫瘍の発育時期と ^{131}I フィブリン抗体の選択摂取率との関係についても研究し臨床的に応用する場合の資料に役立てたい．最後に臨床的応用への問題であるが，Ferdinand Schmidt の ^{131}Iフィブリノーゲン法は腫瘍乳剤を加えなければならないので，臨床的に応用する場合人間の腫瘍乳剤を用意する困難が伴なう．

然るに本法即ち Bale の^{131}I フィブリン抗体法は腫瘍乳剤を附加しなくてすむので，臨床応用の際の困難性が少ないという点に於いて優れていると思う．従つて今後尚本法に改良を加え臨床的応用への可能性と完成を目指して研究を進めていく予定である．

第5章 結 論

フィブリン抗体に ^{131}I を標識して Brown Pearce Tumor, Myxoma Virus Tumor. Fibroma Virus Tumor の担癌家兎に静注し，24, 48, 72, 96, 120時間について Multiscintigram (Multisection及びColor Scintingram)を描記し ^{131}Iフィブリン抗体の体内分布及び腫瘍部への局在の時間的経過を観察し，又体外より腫瘍部及び対照部の Activity の時間的経過を測定し ^{131}I フィブリン抗体の turn over について観察し更にBrown Pearce Tumor, Myxoma Virus Tumor, について夫々 120時間及び48時間後に屠殺解剖し，血液，心臓，肺，肝，脾，腎，皮膚，小腸，筋肉，腫瘍の各臓器組織の Activity を測定した．以上の実験により次の結果を得た．

1. Brown Pearce Tumor

注射後24時間で Scintigramにて腫瘍部に Activityの高い ^{131}I フィブリン抗体の局在が認められ，最良の Color Scintigram が得られた．腫瘍部の ^{131}I フィブリン抗体の turn over も24時間で Activity が最高値を示しその後 Activity は下降していくが，対照との差は24，48時間が最も大きい．120時間目に屠殺解剖後の各臓器組織の Activity を測定したが，腫瘍は血液の3倍，肝の 3.8倍であつた．

2. Myxoma Virus Tumor (A)

本腫瘍は悪性度強き為長時間の観察は出来なかつたが Scintigram による^{131}I フィブリン抗体の腫瘍部への局在は24時間より48時間目の方が高く，良い Color Scintigram が得られた．腫瘍部の turn over も48時間まで Activity が高くなつたが48時間で死亡したので解剖し，各臓器の Activityを測定した所腫瘍は血液の 1.9倍，肝の 6.5倍であつた．

3. Myxoma Virus Tumor B (Fibroma

Virus で免疫したもの)

^{131}I フイブリン抗体の腫瘍部の Scintigram による局在は，48時間で最高であつて腫瘍部の turn over についても48時間が最高を示し後に下降曲線を描いている．対照との差も48時間が最大であつた．

4. Fibroma Virus Tumor

良性腫瘍のために腫瘍部の Activity が正常組織と大差なく，24時間の Multiscintigram で腫瘍部に相当する部位にやゝ打点の多い部分が認められるのみであつた．腫瘍部の turn over も24時間後 Activity が最高になり，以後下降しているが対照との差はあまり認められなかつた．

5. 以上の結果 ^{131}I フイブリン抗体は良性腫瘍より悪性腫瘍に，より多く局在する．故に將来，より選択摂取性の強い ^{131}I 人フイブリン抗体を作れば，臨床的に悪性腫瘍の診断に応用出来る可能性が強い．

(稿を終るに臨み終始御指導，御鞭撻並びに御校閲を賜つた恩師尾関巳一郎教授に深く感謝の意を捧げ，又御指導，御助言を頂いた微生物学教室細菌学講座中村昌弘教授に感謝の意を表する)．

第6章 文 献

1) 尾関巳一郎：放射性同位元素の診断的応用（特に悪性腫瘍の R.I. スキャンニングを中心として）日本医放会誌，22，5，448，1962. —2) 津布久誠：^{32}P による乳腺腫瘍の診断，日本医放会誌，19，722，1959. —3) 塚本実：^{32}P 阻止腺による悪性腫瘍診断の基礎的研究，日本医放会誌，22，9，1962. —4) Schmidt. Ferd., E. Libu. H. Erst: Strahlentherapie 114 (1961) : 415. —5) Bale, W.F., Spar, I.L., and Good Land, R.L.: Experimental Radiation Therapy of Tumor with I^{131}-Carrying Antibodies to Fibrin. Cancer Research, 20 : 1488, 1960. —6) Spar, I.L., Bale, W.F., Good Land, R.L., Casarett, G.W., and Michaelson, S.M.: Distribution of Injected I^{131}-Labeled Antibody to Dog Fibrin in Tumor bearing Dogs. Cancer Research, 20 : 1501, 1960. —7) Helmkamp, R.W., Goodand, R.L., Bale, W.E., Spar, I.L.: and Mutschler, L.E.: High Specfiic Activity Iodination of γ-globulin with Iodine Monochloride. Cancer Research, 20 : 1495—1500, 1960. —8) 原田六郎：線維素原の免疫学的特異性に関する研究，日法誌，14 : 173, 1960. —9) Lowry, O.H., Rosebrough, N.J., Farr, A.L., and Randall, R.J.: Protein Measurement with the Folin Phenol Reagent. J. Biol. Chem., 193 : 265, 1951. —10) Pressman, D, and Sternberg, L.A.: The Relative Rates of Iodination of serum Components and the Effects of Iodination Antibody Activity., J. Am. Cancer Soc. 72 : 2226, 1950. —11) Massouredis, S. P., Melcher, L.R. and Koblick, D.C.: Specificity of Radioiodinated Immune Globulin as Determined by quantitative Precipitin Reactions. J. Immunol. 66 : 297, 1951. —12) Melcher, L.R. and Massouredis, S.P.: The In vivo Stability of the I^{131}-Protein Label of Rabbit Antibody in Guinea Pigs as Determined by quantitative Precipitin Reaction. J. Immunol. 67 : 393, 1951. —13) Pressman, D., and Eisen, H·N. The Zone of Localization of Antibodies. An Attempt To Saturate Antibody binding Sites in Mouse Kidney. J. Immunol., 64 : 273—79, 1950. —14) Brown, W.H. and Pearce, L.: Studies basedon a malignant tumor of the rabbit. I. The spontaneous tumor and associated abnormalities. J. Exper. M. 37, 601—629, 1923. —15) Sanarelli, G.: Das myxomatogene Virus, Beitnag zum Studium der Krankheitserreger ausserhalf des Sichtbaren(vorläufige Mitteilung). Z. Bakteriol. 23, 865—873, 1898. —16) Rivers, T.M.: Changes obsserved in epidermal cells covering myxomatous masses induced by virus myxomatsum(Sanarelli). Proc. Soc. exp. Biol. Med., 24, 435—437, 1926—27. —17) Rivers, T.M.: Infections myxomatosis of rabbits: Observations on the pathological changes induced by virus myxomatosum(Sanarelle). J. exp. Med., 51, 965—576, 1930. —18) Berry, G.P. and Dedrick, H.M.: A method for changing the virus of rabbit fibroma (Shope) into that of infections myxomatosis (Sanarelli). J. Bact., 31, 50—51, 1936. —19) Shope, R.E.: A transmissible tumor like condition in rabbits. J. exp. Med., 56, 793, 797, 1932. —20) Korngold-L. and Pressman, D.: The Localization of Anti-lymphosarcoma Antibody inthe Murphy Rat Lymphosarcoma. Camcer Research 14 : 96, 1956. —21) Pressman, D. and Korngold, L.: The in vivo Localization of Anti Wagner Osteogenic Sarcoma Antibody. Cancer 6 : 619, 1953 .—22) Day, E.D., Planisek, J., Korngold, L. and Pressman, D.: Tumor localizing Antibodies Purified from Antisera against Murphy Rat Lymphosarcoma. J. Natl. Cancer Inst. 17 : 517, 1956.

Multscintigrams of tumor-rabbits admistered with

^{131}I fibrin-antibody

1.Brown Pearce tumor

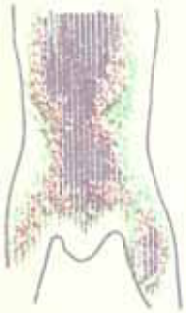

Fig. 3. 24h

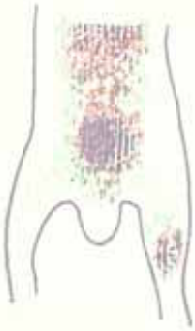

Fig. 4. 48h

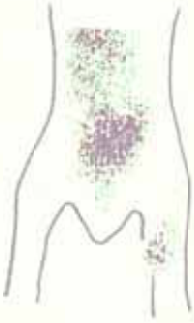

Fig. 5. 72h

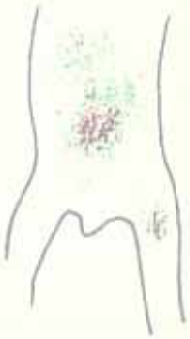

Fig. 6. 96h

Fig. 7. 120h

2.Myxom (A)

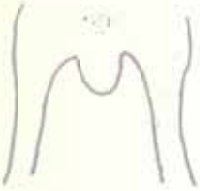

Fig. 10. 24h

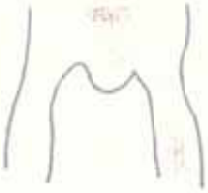

Fig. 11. 48h

3.Myxom (B)

Fig. 14. 24h

Fig. 15. 48h

Fig. 16. 72h

4.Fibrom

Fig. 18. 24h

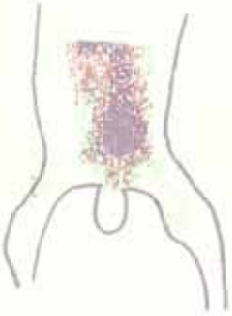

Fig. 19. 48h

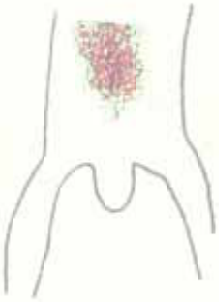

Fig. 20. 72h

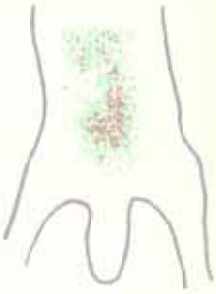

Fig. 21. 96h