The University of Osaka
Institutional Knowledge Archive

Title	家兎VX-2下腿腫瘍に於ける簡便な動注および血管造影法
Author(s)	本間, 穣; 須田, 博喜; 江部, 和勇 他
Citation	日本医学放射線学会雑誌. 1990, 50(4), p. 426-428
Version Type	VoR
URL	https://hdl.handle.net/11094/17322
rights	
Note	

The University of Osaka Institutional Knowledge Archive : OUKA

https://ir.library.osaka-u.ac.jp/

The University of Osaka

日本医放会誌：50（4），426—428，1990（平2）

研究速報

家兎VX-2下腿腫瘍に於ける簡便な動注および血管造影法

山口大学医学部放射線医学教室
本間　穣　須田　博喜　江部　和勇
畠中　雅生　中西　敬

（平成2年1月21日受付）
（平成2年2月19日最終原稿受付）

Simplified Intraarterial Infusion and Angiographic Method for Rabbit VX-2 Hind Limb Tumor via the Saphenous Artery

Yutaka Homma, Hiroki Suda, Kazuyu Ebe, Masao Hatanaka and Takashi Nakanishi
Department of Radiology, Yamaguchi University School of Medicine

Research Code No. : 599.4

Key Words : Rabbit VX-2 tumor, Intraarterial infusion, Saphenous artery

We developed a new simplified intraarterial infusion and angiographic method for rabbit VX-2 hind limb tumors. A 24 gauge cannula was placed in the saphenous artery of the tumor-bearing leg (not supplying the tumor) and used for intraarterial drug infusion or angiography. This method has several advantages as follows: 1) easy and time-saving in manipulation (about 15 minutes per a rabbit); 2) selective drug infusion into the tumor-supplying artery without fluoroscopy; 3) sequential follow-up angiographies available for weeks.

はじめに

家兎VX-2腫瘍は放射線，抗癌剤，温熱に感受性のある腫瘍系として知られ[1)2)]，下腿や肝臓，腎臓等に移植され，動注や血管造影の実験腫瘍として広く用いられている．下腿腫瘍に対して動注や血管造影を行う場合には，健側大腿動脈や内頸動脈よりカテーテルを挿入し栄養動脈に選択的に薬剤や造影剤が注入されることが多いが，手技が難かしくかつ煩雑である．今回我々は，下腿腫瘍では同側肢の伏在動脈が腫瘍の栄養に関与しない[3)]ことに着目し，同血管を利用した簡便な動注および血管造影法を考案し，若干の知見を得たので報告する．

対象と方法

家兎VX-2腫瘍は当教室にて継代移植しているもので，腫瘍をホモジネートした後に体重2.5～3.0kgの家兎（日本白色種，雄）の左下腿外側筋肉内に18ゲージ注射針を用いて2ml注入した．10日後に径約3cm大に増殖した固形腫瘍を実験に用いた．Fig. 1は健側の大腿動脈より挿入した4フレンチのカテーテルよりイオパミドール300を3ml注入し造影を行ったものである．大腿動脈は膝窩動脈と伏在動脈に分岐し，膝窩動脈の末梢には腫瘍血管が増生しており腫瘍の栄養血管となっている．一方伏在動脈は腫瘍により圧排されているだけで腫瘍を栄養しない．皮切を加えこの伏在動脈を露出し末梢側を結紮する．次に24ゲージのサーフロー留置針を中枢側へ向かって挿入し，絹糸にて外筒を結紮固定し留置した．この径路より血管造影やリピオドール，抗癌剤の注入を行った．なお，すべての実験は，Sodium pentobarbiturateの静脈内投与による全身麻酔下に行っ

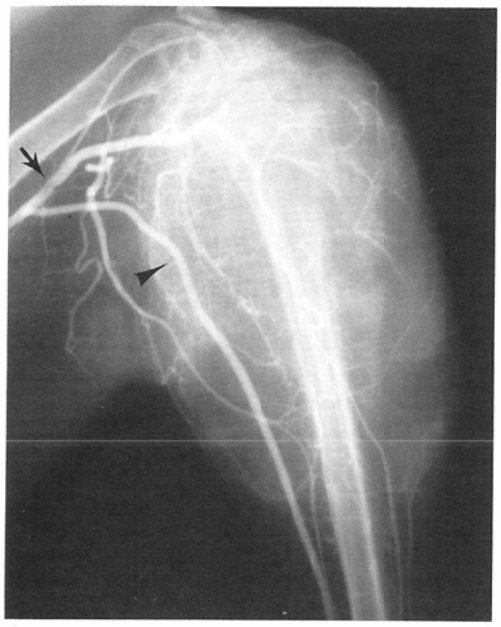

Fig. 1　Femoral arteriogram of a rabbit with VX-2 hind limb tumor. The popliteal artery (arrow) supplies the hypervascular tumor. On the other hand, the saphenous artery (arrow head) is displaced but dose not supply the tumor.

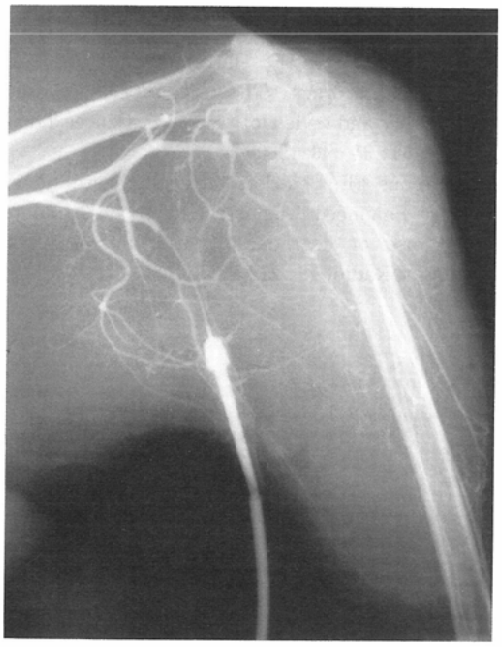

Fig. 2　Arteriogram of a rabbit VX-2 tumor via the saphenous artery shows a hypervascular tumor supplied by the popliteal artery.

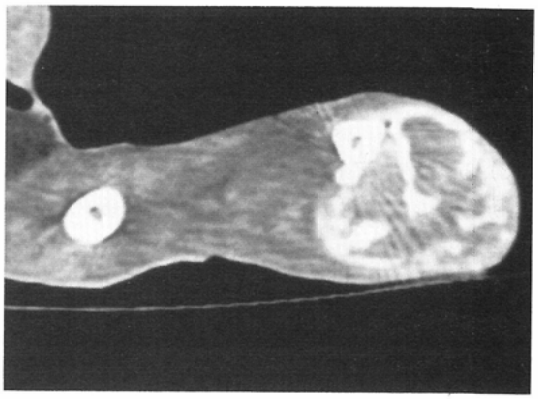

Fig. 3　CT of VX-2 tumor 3 days after intraarterial administration of lipiodol (1ml) via the saphenous artery. Note oily contrast material accumulated selectively in the tumor.

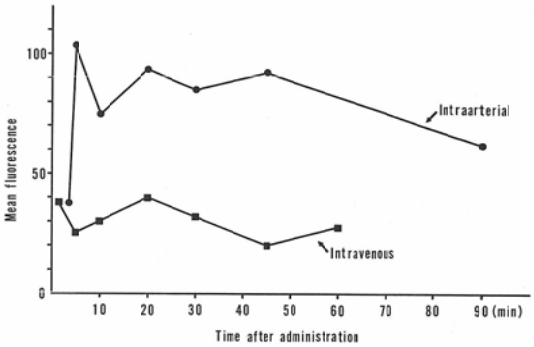

Fig. 4　Intracellular level of ADR in VX-2 tumor measured by flow cytometry after intraarterial (closed circle) and intravenous (closed square) administration of ADR (3mg/kg).

た.

結　果

1）伏在動脈からの血管造影

Fig. 2は伏在動脈よりイオパミドール300を3 ml注入し造影したものである.造影剤は伏在動脈より大腿動脈へ逆流した後すべて膝窩動脈へ流れており,その末梢には腫瘍血管の増生が見られる.注入速度が0.5ml/sec以下であれば造影剤は膝窩動脈以外へ流れることはなかった.薬剤の動注だけであれば,X線透視下でなくとも栄養動脈（膝窩動脈）への選択的注入が可能である.

2）リピオドール動注

伏在動脈よりリピオドール1mlの注入を行った．Fig. 3は3日後のX線CT像であるが，腫瘍の辺縁部を中心にリピオドールの選択的な集積が認められる．

3）抗癌剤（アドリアマイシン）動注

動注法では静注法よりも選択的に腫瘍に高濃度の薬剤を到達させることができる[4]．本モデルによりアドリアマイシンの動注を行い，静注法との腫瘍細胞内薬剤濃度の比較を行った．3mg/kgのアドリアマイシンを，動注は伏在動脈より，また静注は耳静脈より行い，直後より経時的に腫瘍細胞をシュアーカット針にて採取し，フローサイトメトリーにより腫瘍細胞内のアドリアマイシンの濃度を測定した．Fig. 4に示すように，動注法では静注法よりも高いアドリアマイシンの腫瘍細胞内濃度が得られた．

考　察

動注化学療法は腫瘍に選択的に高濃度の抗癌剤を到達させる手段として広く行われている方法であり，その臨床に於ける報告はかなりの数にのぼる．一方これに比べて動物実験に関する報告は遙かに少ない．これはその手技の困難さや煩雑さによると思われるが，これらの問題を解決するすぐれた動物実験モデルが必要である．

今回我々が報告した伏在動脈より逆行性に薬剤や造影剤を注入する方法は，従来より報告されている対側の大腿動脈や内頸動脈よりカテーテルを挿入して行う方法[3)5)]に比べて

1）手技が簡単で短時間に行うことができる（伏在動脈の露出から薬剤の注入まで15分程度）

2）薬剤の動注だけの場合には，注入速度を0.5 ml/sec以下とすればX線透視の必要がない

3）侵襲が少ないため生存期間まで含めた治療効果の判定に適している

4）数週間にわたる留置が可能であり経時的に血管造影ができる

等の長所を挙げることができる．

VX-2腫瘍は放射線や温熱にも感受性があるとされており，動注化学療法とこれらの治療法との併用療法の実験腫瘍としても応用を進めたい．

本稿を終えるにあたり，VX-2腫瘍の供与，ならびに有益な助言をいただきました神戸大学医学部放射線医学教室（河野通雄教授）の諸氏に感謝致します．

文　献

1）Bookstein JJ: Thermotherapy of VX-2 rabbit carcinoma: 1. Augmentation by irradiation. Radiation Res 93: 395—405, 1983

2）Swistel AJ, Bading JR, Raaf JH: Intraarterial versus intravenous adriamycin in the rabbit VX-2 tumor system. Cancer 53: 1397—1404, 1984

3）大槻修平，佐古正雄，広田省三：温熱療法の血管系に及ぼす影響に関する実験的研究—特に家兎VX-2腫瘍に於ける血管造影並びに組織像との対比による検討—，日本医放会誌，48: 130—143, 1988

4）Chen HG, Gross JF: Intra-arterial infusion of anticancer drugs: Theoretic aspects of drug delivery and review of responses. Cancer Treat Rep 64: 31—40, 1980

5）Lorelius LE, Benedetto AR, Blumhardt R, et al: Enhanced drug retention in VX-2 tumors by use of degradable starch microspheres. Invest Radiol 19: 212—215, 1984