The University of Osaka
Institutional Knowledge Archive

Title	松果体領域腫瘍の放射線治療成績
Author(s)	菊池, 雄三; 辻井, 博彦; 阿部, 悟 他
Citation	日本医学放射線学会雑誌. 1976, 36(12), p. 1063-1068
Version Type	VoR
URL	https://hdl.handle.net/11094/17324
rights	
Note	

The University of Osaka Institutional Knowledge Archive : OUKA

https://ir.library.osaka-u.ac.jp/

The University of Osaka

松果体領域腫瘍の放射線治療成績

北海道大学医学部放射線医学教室（主任：入江五朗教授）
菊池　雄三　　辻井　博彦　　阿部　　悟
須崎　一雄　　入江　五朗
北海道大学医学部脳神経外科学教室（主任：都留美都雄教授）
阿部　　弘　　田代　邦雄　　小林　直樹

（昭和51年1月8日受付）
（昭和51年9月13日最終原稿受付）

Raoiotherapy of the tumors of the pineal region

Yuzo Kikuchi, Hirohiko Tsujii, Satoru Abe, Kazuo Suzaki and Goro Irie
Department of Radiology, School of Medicine, Hokkaido University
(Director: Prof. Goro Irie)
Hiroshi Abe, Kunio Tashiro and Naoki Kobayashi
Department of Neurosurgery, School of Medicine, Hokkaido University
(Director: Prof. Mitsuo Tsuru)

Research Code No.: *602*
Key Words: *Radiotherapy, Pinealoma*

Twenty four cases of pineal body tumors and 7 cases of ectopic pinealomas treated during 1964 to 1975 by radiotherapy with or without operative procedures were reviewed. Most of the cases received 4,000 to 5,000 rads in 4–5 weeks mainly with Co-60 unit.

Three and 5 year crude survival rate of all cases were 85.7% and 85.2%, respectively. The radiotherapy following shunting operation gave better result with respect to either 5 year survival rate or functional status of the patients than radiotherapy following direct operation: i.e., 5 year survival rate was 87.5% in the former method and 33% in the latter method, respectively.

The value of the prophylactic irradiation to the whole spinal axis was not clearly demonstrated from our study.

緒　言

松果体から発生する腫瘍は，諸家の報告[7)15)19)29)31)]によると，Russel[25)26)]により提唱された病理組織学的分類でいう atypical teratoma (Germinoma) が大部分であり，pineal parenchyma や glia などから発生するものは比較的少ないようである．更にこの teratoma(特に atypical teratoma) は松果体以外から発生する事もあり，これは異所性松果体腫瘍と名づけられている．

一方臨床的には，腫瘍摘出術にかわつて，減圧手術＋放射線治療が主流になつてきており，その結果，組織所見が得られず，いわゆる“松果体腫

瘍”として一括処理されることが多くなつた．また異所性松果体腫瘍に関しては臨床的診断の基準が Rubin ら[22]によつて報告されている．

われわれは過去11年間に経験した松果体腫瘍を臨床的に松果体から発生した“松果体部腫瘍”と，それ以外の“異所性松果体腫瘍”に二大別し，その治療方法と予後について分析し若干の知見を得たので報告する．

対　象

分析の対象となつた症例は，昭和39年1月1日から昭和50年8月31日までの11年間に放射線治療を施行した松果体部腫瘍24例と，異所性松果体腫瘍7例の合計31例である(Table 1)．これは同期間

Table 1　Tumors of the Pineal Region

Pineal body tumor		24
Histologically proved		4
(atypical teratoma	3)	
(Teratoma	1)	
Histologically unknown		20
Ectopic Pinealoma		7
Histologically proved		2
(atypical teratoma	2)	
Histologically unknown		5
Total		31

に受診した全脳腫瘍の約5％を占めていた．組織診の得られたものは6例あるが，5例が atypical teratoma で，1例は teratoma であつた．

年齢，性別をみると，25歳未満に好発し男女比は26：5で男性が84％を占めていた (Fig. 1)．

Fig. 1　AGE and SEX Distribution

臨床症状

31例の松果体領域の腫瘍によりひきおこされた症状は多彩であつた (Table 2)．

松果体部腫瘍についてみると，parinaud's sign と，頭蓋内圧亢進による意識障害，頭痛呕吐，及びうつ血乳頭が最も高率に認められた．ついで多く認められた症状は，外転神経麻痺，髄膜刺激症状，及び多飲多尿などであつた．これに対して異

Table 2　Signs and symptoms of the tumors of the pineal region

	pineal body tumor (24 cases)	ectopic pinealoma (7 cases)
disturbance of consciousness	10(41.7%)	1(14.3%)
headache, vomiting	21(87.5%)	4(57.1%)
papilledema	15(62.5%)	1(14.3%)
disturbance of visual acuity	0	4(57.1%)
defect of visual field	1(4.2%)	3(42.9%)
anisocoria	5(20.8%)	1(14.3%)
Parinaud's sign	21(87.5%)	2(28.6%)
nystagmus	3(12.5%)	0
abducent nerve palsy	14(58.3%)	0
facial nerve palsy	2(8.3%)	0
tinnitus	1(4.2%)	0
impaired hearing	1(4.2%)	0
paresis (motor weakness)	1(4.2%)	1(14.3%)
ataxia	3(12.5%)	1(14.3%)
meningeal irritation	7(29.2%)	1(14.3%)
polydipsia & polyuria	5(20.8%)	6(85.7%)
troubles of menstruation	2(8.3%)	1(14.3%)
panhypopituitarism	0	1(14.3%)

所性松果体腫瘍は，多くは下垂体の近くに発生した腫瘍である関係上，視力障害，視野狭窄，および多飲多尿が高率に認められ，また腫瘍の進展に伴なつて脳圧亢進症状も発生するが，意識障害やうつ血乳頭に至るものは少なかつた．

レ線学的診断基準

松果体部腫瘍のレ線学的特徴は，① 大きな石灰化像が若年者に認められる．② 椎骨動脈撮影で，動脈相では medial posterior choroidal artery の後上方偏位，thalamic perforating artery の前下方への屈曲圧排および左右への分離，静脈相では，internal cerebral vein 後部の上後方偏位，

basal vein の強下方偏位，precentral cerecral vein の後方偏位である．更に最近は玉木ら[31]の云う松果体静脈についての報告も参考にしている．③ 気脳撮影または脳室撮影で，第3脳室後部の欠損像，pineal recess および suprapineal recess の変形消失，中脳水道が造影された場合，その前下方偏位などである．

異所性松果体腫瘍の場合，単純 X-P でトルコ鞍の拡大破壊や，前床突起の尖鋭化などが認められることもあるが，石灰化像は稀である．気脳撮影または脳室撮影所見は最も特徴的で，正中位において第三脳室底部の挙上から第三脳室前部の閉塞にいたるまで，浸潤の程度に応じた所見が得られる．

治　療

松果体部腫瘍の24例中22例と，異所性松果体腫瘍7例中4例は，減圧手術＋放射線により治療された．減圧手術は，Torkildsen 法，又は Ventriculo-atrial ないしは Ventriculo-peritoneal shunt が用いられた．また放射線単独で治療されたものは2例あり，残りの3例は腫瘍摘出術＋放射線により治療されたものである．

放射線治療装置は昭和45年迄の12例中6例は治療の前半を深部X線治療装置（250KVp, 20mA, Filter 0.4 Sn＋ 0.3 Cu＋ 1.0 Al, FSD 50cm, 線量率75R/分）を用い，ひきつづいてコバルト60治療装置で照射した．それ以外の25例はコバルト60治療装置が使用された．但しこのうち2例は照射の一部を他院で，6 MV X 線を用いて行なつた．照射野は10×10cm² 前後が多く，線量は 4,000～5,000rads を20～25回に分割して照射するのを原則とした．但し臨床症状から浸潤が広汎であると思われる例や，異所性松果体腫瘍に対しては全脳照射 4,500rads/23回/4～5週と同時に全脊髄腔に対して，3,000rads/15回/3週の照射を行なつたものもある．

治療成績

全症例の1，3，5，10年生存率はそれぞれ Table 3 に示す如くであるが，松果体部腫瘍と異所性松果体腫瘍の生存率の間には有意の差は証明出来なかつた．

Table 3　Crude survival rate

Year	Pineal body tumor	Ectopic pinealoma	All cases
1	22/23 (95.6%)	6/7 (85.7%)	28/30 (93.3%)
3	15/18 (83.3%)	3/3 (100%)	18/21 (85.7%)
5	15/17 (88.2%)	2/3 (66.6%)	17/20 (83.3%)
10	5/5 (100%)	0/0	5/5 (100%)

局所再発は2例に見られた．1例は松果体部腫瘍で，4,500rads/26回/33日照射後4年8ヶ月で照射野内に再発を認め，他の一例は異所性松果体腫瘍と思われたにもかかわらず，下垂体・間脳を中心として比較的限局した照射野（10×10cm²）を用いたところ，6年4ヶ月後に照射野外の前頭葉から再発を来たしたものであつた．前者は再発後再照射を行い現在も生存しており，後者は再発後再び手術＋照射したにもかかわらず一ヶ月後に死亡した．

脊髄転移が確認されたものは2例あり，その組織像はいずれも atypical teratoma (Germinoma) であつた．それぞれ，初回治療後9ヶ月及び3ヶ月目に転移が証明された．

31例中6例が死亡しているが，再発が原因であることが確認されたのは1例のみであつた．2例は下垂体機能不全により死亡し，1例は胃出血が死因であつた．残り2例の死因は不明である．治療法別の生存率をみてみると，減圧手術＋放射線治療による成績が，摘出手術を用いた場合よりも明らかに良い結果が得られた（Table 4）．

治療後の生存者の生活状態を，Bloom[3] にした

Table 4　Crude survival rate according to the treatment method

Year \ Methods	Direct operation with Radiotherapy	Shunting operation with Radiotherapy	Radio-therapy alone
1	4/6 (66%)	23/25 (92%)	2/2
3	3/6 (50%)	14/17 (82%)	2/2
5	2/6 (33%)	14/16 (87.5%)	2/2

Table 5　Functional Result of Survivors According to Treatment Methods

Group \ Method	Direct Operation	Shunting Operation + Radiotherapy
Group 1	0	16
Group 2	1	6
Group 3	0	1
Group 4	1	1

Categories of the functional status of the survivors (Bloom, 1969)

Group 1 ; No disability, active life, patients who go to school or work without positive neurological findings.

Group 2 ; Mild disability, active life, Patients may have light neurological finding or endocrinological disturbance ; but go to school or work

Group 3 ; Partial disability, Patients may have severe neurological finding, but are capable of self-care.

Group 4 ; Total disability, These patients are incapable of self-care.

がつて分類してみると，手術例は比較的早期に死亡しているため不明であつたが，減圧手術＋放射線により治療された群は，24例中22例がGroup Ⅰ，Ⅱに属しており（Table 5），この治療が機能保存の面でもすぐれていることが分る．

5年以上観察した20症例について，時間一線量関係を Fig. 2に示した．照射野内再発の1例は4,300rads/26回/33日照射された例であり，他方

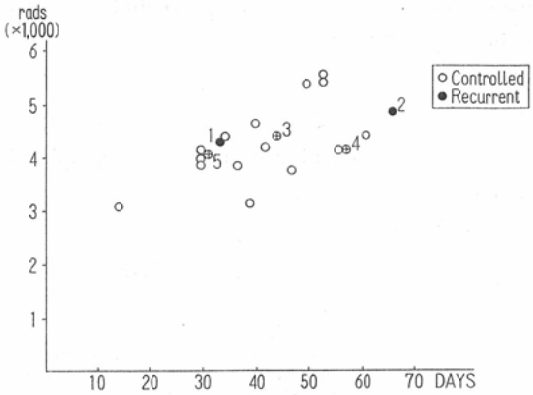

The number of each point indicate :

1) Recurrence in the field
2) Recurrenc outside of the field
3) Hypopituitalism (3 years later)
4) Dead due to gastric bleeding
5) Dead, unknown cause

Fig. 2　Time-Dose Relationship in radiotherapy of the tumors of the pineal region

3,000rads程度でも再発なく生存している例があつたりして，明瞭な相関々係を認めることが出来なかつた．

考　案

本邦において，脳腫瘍の中で松果体腫瘍が占める割合は諸家の報告[13)16)27)]によると4～9％であるが，われわれの場合も5％と一致する．欧米においてはこれが1～1.6％と低い比率で報告[6)10)]されており，glioma 群の発生頻度が欧米において日本より多くみられることと考え合わせて興味あ

Table 6　Pathological classifications reported in the literatures

	Ueki[34)] (1962)	Kageyama[15)] (1964)	Mair[19)] (1967)	Suzuki[30)] (1971)	DeGirolami[7)] (1973)
teratoma teratocarcinoma	3 (14%)	7 (15%)	atypical teratoma 1 + teratoma	3 (9%)	3 (8%)
atypical teratoma	15 (70%)	20 (44%)	7 (58%) (atypical teratoma 1 + embryonal)	pinealoma 25 double tumor 3	14 (40%)
pineoblastoma	2 (9%)	3 (6.5%)	1 (8%)		5 (14%)
pineocytoma			2 (16%)		3 (8%)
glioma		14 (30%)		1	10 (30%)
miscellaneus	1	2		meningioma 1	
total	21	46	12	33	35

る事といえる．

この腫瘍の特徴は，20歳以下の男子に好発することであるが，[5)20)27)28)]景山[15)]によると，pineoblastoma と glioma では比較的高齢者に多いという．我々の例でも20歳以下が74%を占めていたが組織型との関連は不明である．性別発生頻度も他の報告[5)6)16)19)20)27)]と良く一致して男性に多い．

松果体領域の腫瘍の呈する臨床症状は，腫瘍の発育方向によつて多彩であるが松果体部腫瘍，異所性松果体腫瘍ともに吾々の例は諸家の報告と同じような出現頻度であつた（Table 2）．

各組織型の頻度を文献的にみると Table 6 の如くで，teratoma は10～15%，atypical teratoma は40～70%，pineoblastoma や pineocytoma はそれぞれ10%前後を占めている．われわれの症例では組織診のあるものはわずか6例であるがそのうち atypical teratoma が5例と圧倒的に多い点は良く一致している．最も高頻度で認められる atypical teratoma が最も放射線治療が有効であるのは幸いというべきであろう．

本腫瘍の治療法は，初期の頃は全摘出術や亜全摘出術などの直達手術が主流であつたが，1950年，Horrax[12)] により初めて放射線治療の価値が報告されて以来，次第に減圧手術と放射線治療を組み合せた方法が行なわれる様になつてきた．われわれの結果でも減圧手術＋放射線による治療成績の方が摘出術＋放射線よりも良好で(Table 4)，かつ社会復帰の面からみてもすぐれていた(Table 5)．

この腫瘍の生存率は比較的良く，諸家の報告[19)20)29)30)33)]でも3年，5年生存率はそれぞれ75～85%及び70～80%であつて，われわれの成績もこれとほぼ同じであつた（Table 3）．

照射線量に関してみると，4,000～5,000rads/20～25回/4～5週を至適線量としているものが多い[12)18)19)22)30)]．われわれの結果では線量と生存率の関係は一様でなく，至適線量を結論する事は困難であるが，耐容量と考え合わせ，4,000～5,000 rads/4～5w が適当と思われる．

Whole spinal axis を照射すべきか否かは今後はつきりさせなければならない問題点の一つである．AFIP の報告[24)]によれば脊髄腔転移は100例中8例に認められたという．われわれも手術で確認された2例（6%）の脊髄腔内転移を経験しているが，2例ともその後手術及び放射線治療で治癒せしめることが出来た．この問題に関しては明確なデータと結論を下した報告は見当たらず今後の課題であると思われる．

本腫瘍の発育は比較的緩慢であると思われる．われわれの症例で2例の再発が認められたが，それぞれ4年及び6年後であつた．従つて，follow up も5年では不充分で，10年以上の長期に亘る観察の結果を待つて結論しなければならないと思われる．

結　論

過去11年間に，北大附属病院放射線科において経経した松果体領域腫瘍についての治療成績を分析して，次の結論を得た．

1）全31例中，松果体腫瘍は24例，異所性松果体腫瘍は7例であつた．

2）年齢は10～20歳に好発し，性別では男性が84%を占めていた．

3）多彩な症状が認められたが，特に頭蓋内圧亢進症状と parinaud's sign が特徴的であつた．

4）治療成績をみると，摘出手術＋放射線よりも減圧手術＋放射線による方が，生存率及び治療後の機能保存の両面において，より優れた結果が得られた．

5）放射線量は 4,500～5,000rads/4.5～5週が至適であると思われた．

6）全脊髄腔照射の意義についてはさらに検討を要する．

文　献

1) 荒木千里，福島浩三：間脳部腫瘍と Pubertas praecox. 最新医学，12 (1957)，2518—2530.
2) Bailey, P.: Intracranial tumors. Thomas Splingfield, U.S.A. 1948.
3) Bloom, H.J.G.: The treatment and prognasis of medulloblastoma in children. Am. J. Roentgenol., 105 (1969), 43—61.
4) Bouchard, J. and Fletcher, G.H.: Textbood of radiotherapy. Lea and Febriger, Philadel-

phia, U.S.A. 1973.
5) Bradfield, J.S. and Perez, C.A.: Peneal tumors and ectopic pinealoma. Radiology, 103 (1972), 399—406.
6) Cushing, H.: Intracranial tumors. Charles C. Thomas, Springfield, Illinois, U.S.A. 1932.
7) De Girolami, U. and Schmider, H.: Clinicopathological study of 53 tumors of the pineal region. J. Neurosurg, 39 (1973), 455—462.
8) ElMahdi, A.M.: The role of radiation in pinealoma. Radiology, 103 (1972), 407—412.
9) Friedman, N.B.: Germinoma of the pineal. Cancer Research, 7 (1947), 363—369.
10) Grant, F.C.: A study of the results of surgical treatment in 2326 consecutive patients with brain tumor. J. Neurosurg., 13 (1956), 479—488.
11) Horrax, G.: The role of pinealomas in the cousation of diabetes insipidus. Ann. Surg., 126 (1947), 725—739.
12) Horrax, G. and Wyatt, J.P.: Treatment of tumors of the pineal body. Arch. Neurol. Psychiant., 64 (1950), 227—242.
13) 伊藤辰治：脳腫瘍の病理．日本病理学会誌，47 (1958)，285—322.
14) 陣内伝之助，西本　詮，山本泰久：松果体部腫瘍．脳と神経，11 (1957)，839—846.
15) 景山直樹，三宅　儀，山本　清：松果体内分泌 II．朝倉書店，東京 (1964)，1921—1929.
16) 桂　重次他：我国脳外科に於ける脳腫瘍の統計．脳と神経，10 (1958)，311—319.
17) 小岩光行他：第33回精神神経学会地方会発表，1967.
18) Kitay, J.I.: Pineal lesions and precocious puberty; review. J. Clin. Endocrinol., 14 (1954), 622—625.
19) Maier, J.G. and Dejonj, D.: Pineal body tumors. Am. J. Roentogenol., 99 (1967), 826—832.
20) 堀　智勝他：松果体部腫瘍．脳と神経，24 (1972)，973—980.
21) Rand, R.W. and Lemmen, L.G.: Tumors of the posterior portion of the third ventricle. J. Nueosurg., 10 (1953), 1—18.
22) Rubin, P. and Kramer, S.: Ectopic pinealoma: A radiocurable neuroendoclinologic entity. Radiology, 85 (1965), 512—523.
23) Rubinstein, L.J.: Tumor of the central nervous system. A.F.I.P. Washington, D.C. U.S.A. (1972), 269—284.
24) Russel, D.S. and Rubinstein, L.J.: Rathology of tumors of the nervons system. Arnold, London, 1957.
25) Russel, W.O. and Sachs, E.: Pinealoma; clinicopathological study of 7 cases with review of literature. Arch. Path., 35 (1943), 869—888.
26) Russel, D.S.: The pinealoma: Its relationship to teratoma. J. Path. Bact., 56 (1944), 145—150.
27) 佐野圭司：現代外科学大系；脳脊髄 II，中山書店，東京，1971，3—47.
28) 佐藤守兄：松果体腫瘍の臨床病理学的考察．外科治療，3 (1960)，96—113.
29) 鈴木二郎：現代外科学大系；脳脊髄 II，中山書店，東京，1971，293—356.
30) 高橋睦正他：松果体腫瘍の放射線治療．臨床放射線，15 (1970)，112—117.
31) 玉木紀彦他："松果体静脈"その解剖と血管造影．脳神経外科，2 (1974)，379—387.
32) 植木幸明他：松果体部腫瘍の治療成績—特に照射療法について—．脳と神経，1962，767—771.
33) Zülch, K.J.: Biologie u. Pathologie des Hirngeschwulste. Handbuch der Neurochirurgie Bd. 3, Springer, Berlin, 1956.