OUKA
Osaka University Knowledge Archive

Title	脳のmicroangiographyについて : 注入手技の検討を主として
Author(s)	藤井, 正道
Citation	日本医学放射線学会雑誌. 1966, 25(11), p. 1286-1303
Version Type	VoR
URL	https://hdl.handle.net/11094/17327
rights	
Note	

Osaka University Knowledge Archive : OUKA

https://ir.library.osaka-u.ac.jp/

Osaka University

脳の Microangiography について
—注入手技の検討を主として—

東京慈恵会医科大学放射線医学教室（主任 中原一臣教授）
藤 井 正 道

（昭和40年7月31日受付）

Microangiography of the Brain
—An Evaluation of Injection Technique—

By

Masamichi Fujii, M.D.

Department of Radiology, Jikei University School of Medicine, Minato-ku, Tokyo

Microangiography is a technique to show detailed vascular construction and pattern of the organ at the level of small vessels and capillaries.

Since 1913, many investigations on this technique have been studied with great emphasis placed on the contrast media, roentgenographic equipment and the emulsions employed without a detailed analysis of the method of injection and its limitations.

Although, there are many different ways of injection according to the each organic system, it is necessary to use the systematic injection technique, avoiding the artifacts for lesions and also expecting the reproducibility.

Among the several major factors in the microangiography of the brain, the important ones are those of preinjection infusion, pressure of injection, length of time of injection, type and amount of media and site and manner of injection.

The factors, obtained from the experiment using 170 rats are as follows:

Preinjection infusion: Heparin Saline (10 mg Sodium Heparin/kg wt.)
20 mm H_2O, prograde.

Pressure of injection: 150 mm Hg.

Length of time of injection: 15 minutes

Type of media and amount: Lead Oxide 60 gm.
Gelatin 10 gm.
Saline 100 cc.

Site and manner of injection: Abdominal aorta, retrograde.

For precise evaluation of the microangiograhic findings, correlative histologic findings and also gross X-ray findings are of great value.

Poor filling and over filling are two major artifacts of microangiographic techniques.

The main causes of these artifacts, especially in vascular spasm and local edema are discussed.

Finally, it is very important to appreciate the fact that where there is no media, evaluation must be considered carefully.

目　次

Ⅰ．緒言
1) 目的
2) 文献的考察
3) 脳循環の解剖生理学的特徴について
Ⅱ．研究方法
1) 従来の方法
2) 小生の方法
i) 注入装置について
ii) 造影剤について
イ) 造影剤の種類とその優劣
ロ) 組成と調製法
ハ) 注入剤の温度
iii) 前処置について
イ) 麻酔
ロ) 腹腔切開
ハ) 還流液と還流方法
ニ) 還流に際しての注意事項
iv) 注入方法について
イ) 注入部位
ロ) 注入時の体位
ハ) 注入時の造影剤の温度
ニ) 注入圧について
研究結果小括1—4
ホ) 注入量
ヘ) 注入時間
ト) 注入時の注意事項
1. Bubble の混入について
2. 注入針の固定
3. 麻酔の問題
チ) 注入状態の判定
1. Circulation time
2. Blood Clot
3. Media の濃度
4. 耳及び目への注入状態
リ) 注入後の処置
1. 結　紮
2. 冷　却
v) 脳の取り出し方について
vi) 固定方法について
イ) 固定液
ロ) 固定時間
ハ) 固定時の脳の位置
vii) Macro X-ray technique について
イ) 撮影条件
ロ) Normal pattern
viii) Microangiogram について
イ) Section block の作り方
ロ) 切片の作り方
ハ) Mounting の仕方
ニ) Glass slide
ホ) 撮影方法
ヘ) 現像定着及び水洗
Ⅲ．研究結果1)—6)
Ⅳ．考　按
1) 本法の利点と欠点について
2) 他の方法との優劣について
3) Artifact について
i) poor filling
ii) over filling
4) 所見の解読について
i) Normal pattern
ii) Capillary filling.
Ⅴ．総括 1)—6)
謝　辞
文　献 1)—50)

I. 緒言

1) 目的

Microangiography の目的は，微細血管の明細な Pattern とその構造を明らかにすること，即ち普通レントゲン撮影法及び Angiography では明らかにし得ない細動静脈並びに毛細血管を造影して，それ等の分布，走行，血管内腔の変化等につき形態学的に検索することである．

過去多数の研究発表がなされているが，その多くは造影剤，撮影装置並びに感光乳剤に研究の主眼が置かれ，注入方法の検討並びに本法の臨床的応用とその限界についての解析は充分でない[41]．又一方各種臓器の Vascular Bed の形態並びに機能についての解析がこゝろみられたが，対称臓器を異にし，又使用造影剤の種類，注入手技等が異なるので，結果については必ずしも一定の傾向を得ない．従つてそれ等の結果を比較検討することは極めてむづかしい[9)41)42)]．

私は過去2年間*，中枢神経系に対する放射線

* Fulbright Research Scholar, Sept. 1962～Aug. 1964, Dept. of Radiology, univ. of Rochester

の影響を観察する検索方法の一つとして，本法を用い，その利点と欠点とを検討する機会を得たので，以下文献的考察ならびに研究方法につき順を追つて詳述したい．

2) 文献的考察

1913年 Goby[18] が Crustacea 及び Lizard の Microangiogram を作つたのに始まるが，その後1936年 Lamarque[25][26] が超軟X線を用い，又更に特種の感光乳剤を用いて，組織の Microradiography を作る迄あまり進歩しなかつた．しかも小血管への応用は1935年 Grechishkin & Prives が Thorotrast を用い，本法を行う迄実現されなかつた[20][38]．1938年 Prives[38] は骨内血管像を得るのに成功したが，Clark[9] が1938年粒子の非常に微細な感光乳剤（Lippman）を用いX線回折装置を用い本法を簡易化するまであまり発展しなかつた．1944年 Bohatyrtshuk[5] によつて本法は改善されたが，Barclay[1][2]は之とは独立に同様の研究を行い，とくに腎血管像について詳細な研究を行つた．

第2次世界大戦以来 Barclay[2], Trueta & Harrison[46], Graham[19], Engström & Bellman[3][4][17] 等が，Microradiographic techniques を生物科学の領域へ応用した．即ち1951年 Tirman et al[45] は腎，小腸，胆嚢，肝，脾，肺及び心臓の Microcirculationについての明細な挿図をつくり，医学への本法の応用について述べた．1953年 Bellman[4] は生きている動物での毛細血管循環をみるのに成功した．即ち彼は兎の耳を用い，之を冷却又は加熱し，更に熱傷をつくり，夫々の場合の血管の動態について記述している．彼はその際，Diagnostic roentgenography に於ける Angiography に対する言葉として，Microangiography なる術語を紹介した．

1957年 Saunders et al[43] は外科的方法を用い薬物投与後の生体の血管像の変化を研究した．以上の如く多くの研究者は本法の利点とそれらの今後の発展，特に病的状態に於ける毛細血管の動態に関する研究に多大の期待をよせているが，多くは正常像についての観察であつた．1960年 Carlson et al[7] は大量線量投与後の骨の変化を観察し，又1961年 Chang & Trembly[8] は照射後の Brain と Renal Circulation について研究し，壊死巣への造影剤の溢流について記載したが，本法は放射線照射後の各種臓器の血管像の変化を研究するのに応用されつゝある．

3) 脳循環の解剖生理学的特徴について[22][23][24]

稿を進めるに当つて一言，脳循環の解剖生理学的特徴についてその概要にふれる．

第一の特徴は脳の物質代謝の特異性である．人脳の重量は全体重の大体2%に過ぎず（Rat 脳の重量は平均約 0.5～ 0.8%），又脳の重量の1%が神経細胞全体の重量であるが，脳への酸素供給は体全体の20%，糖供給は17%で全心臓搏出量の14～17%を占めていることは如何に脳への血液循環が活溌であるかゞわかる．

Kety, Schmidt (1945) の N_2O 法による測定によれば，脳流血量は脳 100gm に就いて毎分54～66.1ccである．又脳血管抵抗は 1.6± 0.4である．

以上は人脳に於けるデーターであるが，これらから Rat 脳に造影剤を注入する際の注入量ならびに注入剤の組成，温度等についての推定がなし得る．

第二の特徴は脳の各部を支配する動脈終枝相互間には副行枝が乏しいということである．副行循環については，Coff 以来 Adams の研究にいたるまで数多くの研究がなされてきたが，脳動脈は Willis 動脈輪，毛細血管床の微細構造，髄膜性動脈の吻合等があり，決して構造的には終末動脈ではないが，主幹が閉塞するとその支配域に Infarction が起る程度の吻合で所謂機能的な終動脈と云える．又更に直接的観察及び血管造影の結果では，人及び動物に於て正常時内頚動脈系及び椎骨脳底動脈系の間には殆んど血流の動きがない．このことは注入部位の選択の項で述べる如く逆行性造影を行つた理由の一つである．

第三の特徴としては脳の血管配列は動物の種類を問わず特定の機能に関連する Neuron の集団に対応するということである．従つて血管系の Microangiography の解析にあたつて解析部位の解剖学的位置に特別の考慮が払われねばならぬ理由である．

II. 研究方法

1) 従来の方法

上記の如く，従来の方法は單に造影剤の種類とその注入部位を示すに止まるものが多く，又血液を駆出したあと血管系を造影剤で充盈することは理論的には期待されるが，多くは注入後の標本をフイルムに撮影することについての考案並びに理論について述べられており，その結果については二，三の美麗な注入写真により代表されている．本法は理論的には極めて簡單であるが，実際には造影剤を細動静脈更には毛細血管迄注入することは極めてむづかしく，一部の造影が完全に行われるとしても必ずしも全部の組織へ均等に注入出来るとは限らない．即ち注入にあたつては種々のFactorが考えられ，又各臓器夫々に対応して最適の方法があることは勿論である．注入方法も多くは注射器を用い，手にて注入する等注入方法についての統一性がなく，その成功率についても全くふれていないものが多い．よつて今回は主としてBrain に対する注入につき，項目別に観察結果を述べる．

2) 私の方法

元来本法は厳密には生理的とはいえないが，出来るだけ生理的な状態に近い血管の状態が観察出来，併せて注入後の結果が比較出来る様にし，又再現性（reproducibility）を高くする様に実験を計画した．

i）注入装置について

注入装置は写真Ⅰに示す如くで注入剤の攪拌，加温及び注入圧を一定にすることが出来，注入後の Gross X-ray がとれる様 Set してある．

ii）造影剤について

イ）造影剤の種類とその優劣

造影剤としてはなるべく粒子の小さいものが理想的であるが，注入後造影剤を血管内に定着させる必要上ゼラチン等を混入するので造影物質の粒子の大きさは必ずしも造影剤の粒子の大きさそのものであるとはかぎらない．従つて Lead Oxide 注入の場合，注入後の腦組織標本を見ると Lead Oxide の粒子は Capillary の横径とほゞ同じか又はそれより多少大きいかたまりとしてみとめられる．



Fig. 1 Injecting Apparatus

文献による粒子の大きさは

Lead Oxide 0.5～ 3.5μ

Micropaque 0.1～ 3.0μ

Thorotrast 0.1μ

であり，造影剤は之等を單独で用いる場合と混合で用いる場合とあり[24]，Thorotrast と Micropaque 又は Lead Oxide との併用又は水溶性造影剤と Micropaque 又は Lead Oxide との併用等が考えられ，Thorotrast 又は水溶性造影剤を毛細管の充盈として用い，又微細子造影剤を細動静脈用として用いたものもあるが[28)31)35)]，Capillary に入つた水溶性造影剤は多くは組織固定後薄片を作るときに流れやすいので実際には用いられにくい．又 Barclay[2)] は Neoprotosil 等を用いているが，実用としては Micropaque が最も多く用いられている[28)31)35)40)]．

写真（Fig. 2）に示す如く Dionosil 注入例では比較的大きい血管への充盈はよいが細血管への充盈は不良である．

ロ）組成と調製法

生理的食塩水 100ccに対しゼラチン 5～10gm，造影剤30～60gm の割合にて組合せをつくり（表Ⅰ参照）比較検討した結果，下記の組成が，Brain 注入に対して最適であることがわかつた．

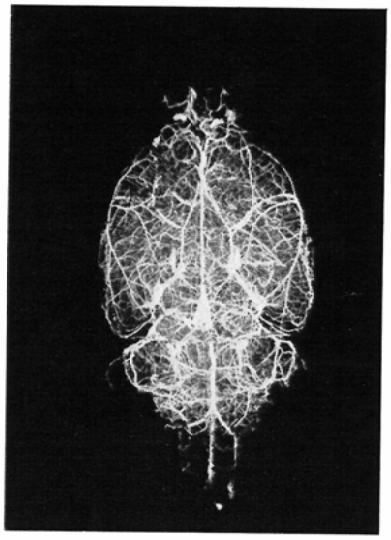

A. Lead Oxide Injection D-V. View

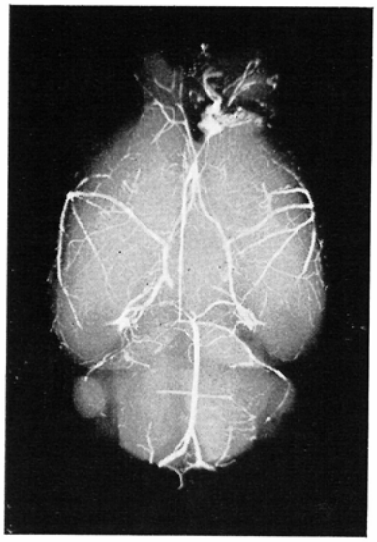

C. Dionosil Injection D-V. View

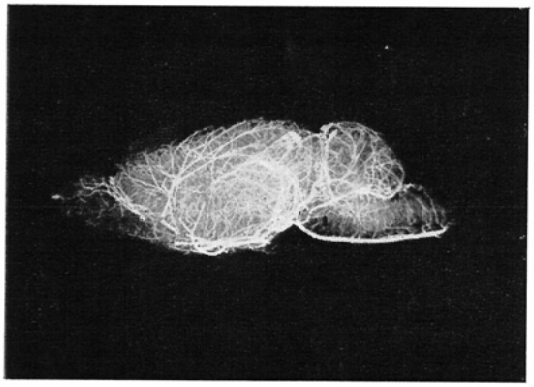

B. Lat. View of A

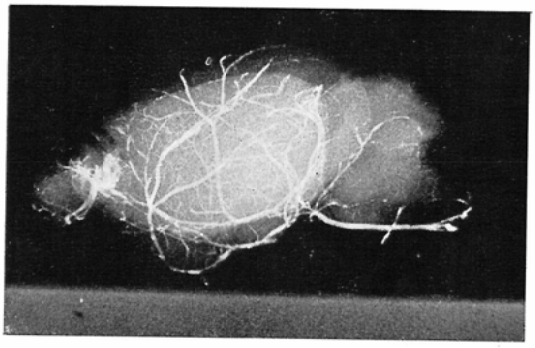

D. Lat. View of C

Fig. 2.

Table 1. Type of Opaque Media

Type	
Barium Micropaque	50gm/ 100cc* 30gm/ 100cc 15gm/ 100cc
Lead Oxide	60gm/ 100cc 30gm/ 100cc

*: Saline
Gelatin 5～10gm/ 100cc
Detergent 1～2 drops

Lead Oxide 60gm.
Gelatin 5 gm.
Saline 100cc

ゼラチンは造影剤を血管内に定着させるのに用いるが，注入時の造影剤の粘度が高くなる不利があるので，Saline 100ccに対し5～10 gm 位が適当である．造影剤としては種々あるが Micropaque よりは Lead Oxide の方が造影能がよく，又 Lead Oxide 60gm の方が，30gm 使用の場合より造影能がよい．更に注入時，血管壁への抵抗を少くするため Joy (detergent) を少量（造影剤1000ccに対して2～3滴）用いたが，造影剤のあと始末に際しては極めて便利であるが，私は之による血管系への影響を考えて使用しなかつた．

調製法

先ず生理的食塩水を温め約50℃に保ちゼラチン

を少量づつ徐々に加え，よく攪拌し充分に溶解する．ついでLead Oxideを少量づつ加え同様に充分攪拌し均等液をつくる．次に小さな塊を除くためガーゼ数枚を重ねたもので濾過する．この濾過液を注入瓶に入れる．

ハ）注入剤の温度

注入剤の温度は45℃に保つ．

iii）前処置について

イ）麻酔

麻酔にはNembutal (Sodium Pentobarbital) 2.5mg/100gm Body Wt.を腹腔内に投与し，投与後10～15分にて以下の外科的処置を行つた．動物によつては多少の個体差がみとめられたが15分後になつても麻酔の充分でないものについては適宜追加麻酔を行つた．

ロ）腹腔切開

正中線に沿つて腹壁を切開し，胸骨下端に達する．次いで正中切開より斜めに側腹壁に達する切開を両側につくる．その際大腿動脈からの腹壁への反回枝を傷つけぬ様に注意する．（又Arcus Aorta, Thoracic Aorta又は左心室より造影剤を注入する場合は胸腔を開くため胸骨の中央を切開するので，正中切開の際内乳動脈を傷つけぬ様に留意する．）次いで腸管を一側に圧排し，ガーゼ又は脱脂綿を用い大動静脈周囲の軟部組織を注意深く圧排し，Vena Cava並びにAbdominal Aortaを露出する．この際呉々も小血管を傷つけぬ様にする．本法を行うにあたつては先にも述べた如く，細心の注意を払つて血管系への損傷のない様にすることが大切である．尚圧排した腸管は温生理的食塩水をひたしたガーゼにておゝい乾燥しない様にする．

ハ）還流液と還流方法

還流液の組成：体温と同温度のHeparin Saline Solution (40℃, 10mg/kg Sodium Heparin).

還流方法：　大きい動物では剔出した臓器についての還流が出来るが小動物では，個々の臓器を取り出すことなく，比較的大きな動脈又は静脈からCannulaを挿入して還流を行う．即ち皮下注射針（Gauge 18）にポリエチレンチューブをつないだCannulaをVena Cava及びAbdominal Aortaに挿入し，Vena CavaよりSaline Heparinを注入する一方，Abdominal Aortaより瀉血する．その際のSaline Heparinの注入圧は20 cm H_2Oである．還流を開始し，動脈側Cannulaよりの排出液が赤味を帯びない様になつたら（注入後約5分），一時注入を止める（約30秒），注入中止中も心搏動はそのまゝつゞけられている．30秒たつたら又注入を開始し通常この操作を3回くりかえす．30秒止めておいて還流を開始すると再び血液を伴つた排出液がCannulaより排出する．これは還流部位からの全血を洗い出させるのに役立つ．還流量はrat 1匹あたり約150ccである．

注）Rinsingに際しHeparinを予め体腔内に投与，又は静脈内に投与する等の方法があるが，結果はSaline Hepainとして投与するものゝ方がすぐれている．

ニ）還流に際しての注意事項：　最も注意しなければならないのはVascular spasmとLocal edemaの問題である．

注入圧が高かつたり，又は温度の高低が著しいとVascular spasmが起こり，そのために造影剤の注入が充分でない場合がまゝみとめられる．このために3% papaverine又は2% Procaine[37]等の薬剤が使用される場合があるが私の経験では3% papaverineを使用したものと使用しなかつたものとの間に差をみとめなかつた．

Local edemaは注入圧が高かつたり，注入量が多きにすぎたり，又注入液の濃度が低い様な場合に起りpoor fillingの原因となるので，よき造影を得るためには前処置としての還流が極めて大切である[48]．

Ⅳ）注入方法について

イ）注入部位：　大きい動物では剔出した臓器についての注入が出来るが，小動物では個々の臓器を取り出すことなく比較的大きな動脈又は静脈から造影剤を注入する．注入部位としては，表Ⅱの如く左心室，Vena Cava inf. Abdominal Aorta及びThoracic Aorta等よりの注入があり，特にRetrograde注入の場合はArcus Aortaを結紮する場合としない場合とがあるが，私の実験では，

Table 2. Site of Injection

	InJ. Site	Drainage Site
Prograde	Abdominal Cava Thoracic Cava Left Ventricle Right Ventricle Aortic Arch	Sup. Vena Cava (Abdominal Aorta)
Retrograde	Abdominal Aorta Thoracic Aorta	Sup. Vena Cava (Abdominal Cava)

結紮の有無については注入結果に差異をみとめなかつた．これは多くの場合心臓の搏動は造影剤注入後短時間で停止することによると考えられる．左心室よりの注入に際しては左心室壁に Cannula を固定することがむづかしく，又心搏動の停止により注入がむづかしくなるのでつねに注入が充分であるとは限らない．造影剤は血流に沿つて注入することが生理的には最もよいが，Abdominal Aorta より，retrograde に注入を行う場合，Brain に対しては Prograde となる．従つて Heparin Saline 還流終了後，動脈側 Cannula を通じて造影剤を注入し，静脈側 Cannula より排出させる．

ロ）注入時の体位： 麻酔後動物を背臥位に固定し，Saline による血管系の還流後，固定台の角度を約15° 下げ頭部が下がる様にする．

ハ）注入時の造影剤の温度： 造影剤の入つている瓶の温度は45℃に保つてあり，又 Cannula 迄の温度も Water Bath からの温水（45℃）での潅流により一定に保たれているが動物に近い約5㎝の Cannula は温水での被ふくがなく，又 Cannula そのものゝ内径が細いので冷却されることを考え瓶の中での温度を45℃とした．従つて体内に注入されるときの温度は約40℃である．兎の体温は人間の体温より高くこの温度が適温と考えられる．40℃以下では造影剤中に Gelatin が入つているので凝塊が起きる可能性が多い．

ニ）注入法

J.Q. Griffith, J.R., & W.A. Jeffers[22] によれば，Rat の動脈圧は麻酔の種類によつて多少の差があり Nembutal を用いたときよりも，Ether を用いたときの方が，平均20㎜Hgだけ高い．即ち Nembutal では Normal Range は60から 120㎜Hg で，その平均は90㎜Hgであり，Ether では80から140㎜Hgでその平均は 110㎜Hgである．

尚 Minute Vessel Pressure は，12～21mmHg，Venous Pressure は9～16cm H_2O である．又大きい年とつた動物では若い動物よりもやゝ高いと述べている．本実験では Nembutal を用いているので平均動脈圧は90㎜Hgと考えられるが，更に注入剤の粘度は血液よりも高いことを考慮し，又注入は Abdomidal Aorta より，Retrograde に行つたので 150㎜Hgが適圧と考えられたが実験的に適圧を決定するため，50㎜Hg，100㎜Hg，150㎜Hg，200㎜Hg及び 250㎜Hgの5群をつくり造影剤の組成その他を一定にし，更に注入時間をも一定にして予備実験を行つた．注入状態の判定には表Ⅲの如き Criteria を用いた．

研究結果小括

1. 注入圧が 200㎜Hg及びそれ以上では，Capillary Rupture の起る可能性がある．

2. 注入圧が 100㎜Hg及びそれ以下では造影剤の充盈が充分でない（写真Ⅳ参照）．

3. 150㎜Hg注入群に於て最もよい結果が得られた．脳内毛細血管圧については現在明らかでないが，脳底に Wilus Circle があるので正常動脈圧よりやゝ高い上記の 150㎜Hgを用いても毛細血管の破綻を起すとは考えられない．

4. 生存時では当然血管の搏動があるので注入時適当に注入圧を下げたり，上げたりする方が理論的には Capillary Filling がよいはずであるが本実験では両群の間に差異をみとめなかつた．

註）Broman, Tore and Olle Olesson[6] によれば血管に障害を与えない最高注入圧は 200㎜Hgだと述べており，又[25]比較的高濃度の造影剤を用いるときは，血管系への造影剤の充盈をよくするため生理的血圧より高い注入圧を要すると述べている．

ホ）注入量

Paul R. Dumke & Carl F. Schmidt[16] によれば，19匹の Monkey を用い Nembutal で麻酔し，内頚動脈で測定した血流量は，125㎜Hgの平均血圧下で0.86cc/gram/minute である．従つて動物による種属差ならびに個体差はあるにしても，体重 400～500gm の成熟 Rat 1匹あたりの脳重量の平

均は 2.5gm～ 3.0gm なので，15分間注入に要する造影剤の概算量は，

0.86cc×（2.5～3.0）×15≒30～40ccである．よつて 150㎜Hgにて15分間注入に要する総量は Abdominal Aorta からの逆行性注入であることを考慮しても80～ 100ccにて充分量と考えられる．尚 100cc以上の注入を行つた場合でも Capillary Filling に差異をみとめなかつた．

ヘ）注入時間

注入圧，造影剤組成その他の条件を一定にし，注入時間を5′，10′，15′，20′，25′，30′及び30′以上に分ち，毛細管系小動静脈系及び大動静脈系の充盈の状態を観察した結果は表Ⅳ，Ⅴ及び図Ⅰ～Ⅳに示す如くで，15′以上の注入群では Vessel Filling に差異をみとめなかつた．勿論動物によつては，5′にても充分量の注入が得られることもあつたが，一般に15′以下では一定の Filling が得られない．よつて注入時間は15′～20′位が適当と考えられる．

ト）注入時の注意事項

1） Bubble の混入について

Bubble が混入するとそれが細動脈系にひつかゝり，脳動脈は所謂終動脈であるからその区域の造影が充分行われないので Bubble の混入は充分注意する必要がある．

2. 注入針の固定

針先は血管内に確実にあることが大切で針の軸は血管に平行であることが必要である．

3. 麻酔の問題

Rat の血液は粘度が高いので Saline-Heparin で充分に潅流することが必要であるので，麻酔はあまり深くなく潅流時心搏動が保たれる様に注意することが必要である．

チ）注入状態の判定

1. Circulation Time

造影剤の静脈側からの排出時間がおそいものは概して注入が不良である．

2. Blood Clot.

静脈側からの排出液の中に Blood Clot を多くふくむものは前処置がわるく良好な注入結果は得にくい．

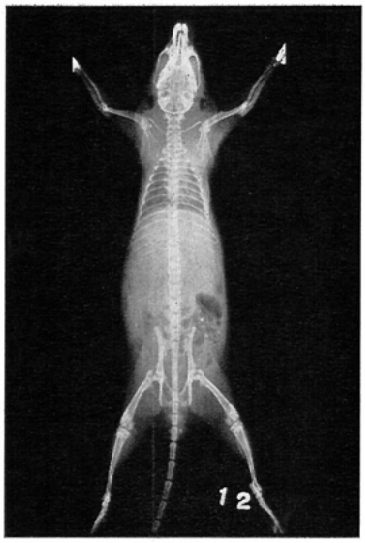

Pre-injection

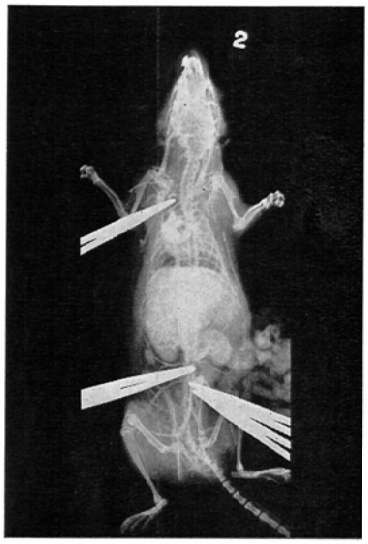

Post-injection

Fig. 3.

3. Media の濃度

Vena Cava Sup. からの Media の排出量とその濃度により注入状態がうかがわれ，排出量が少くその濃度の薄いものは注入不良のものが多い．

4. 耳及び目への注入状態

注入につれ耳全体が造影剤で着色するので注入状態の大凡の判定がつくが，更に眼の血管系への注入状態にても判定出来る．尚口唇，口腔粘膜への着色の状態にても大凡の推定がつく．

リ）注入後の処置

1. 結紮

15′～20′注入したら造影剤の注入をつゞけながら注入部位並びに排出部位より頭側でAbdominal Aorta 並びに Vena Cava を結紮糸でつよく結紮する．Heart より注入の場合は Ascending Aorta の起始部で動静脈を充分に結紮する．又胸部大動脈より注入の場合も同様に注入部より頭側を結紮する（写真3（Fig. 3）参照).

2. 冷却

結紮後頭部を約15° 下に下げて氷室に2～3時間又は Freezer に15′～20′入れて造影剤を固まらせる．

Ⅴ）脳の取り出し方について

造影剤が完全に固まつてから注意深く脳を取り出す[32]．先ず頭頂部の皮膚に正中切開を行い，ついで矢状縫合に沿つて骨の正中切開を行い，嗅脳より頚椎上部迄を可及的傷つけぬ様に取り出す．その際脳下垂体は脳と一緒に取り出すか又は脳を取り出したあと別個に取る（写真4（Fig. 4）参照).

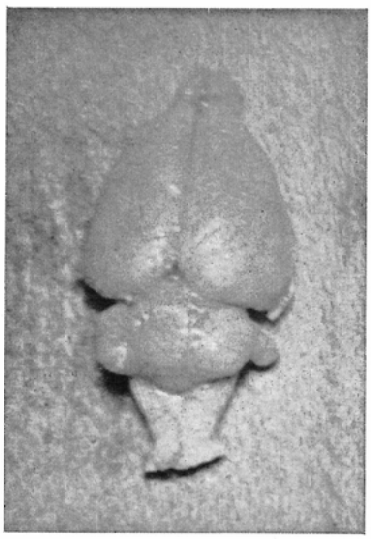

Fig. 4. Total Brain

Ⅵ）固定方法について

イ）固定液

10%の中性ホルマリンを用い脳の容積に対しその約10倍量を用いる．その際，脳がガラス底にぴつたりつくとその部分の固定が不充分となり又扁平になるので脱脂綿又はガーゼを底面にひくとよい．

ロ）固定時間

Microangiography の目的では約3日位の固定が最適であるが，1週間位になつても section をつくる上では問題はない．しかしあまり長い間固定液につけておくと Section をつくるときに亀裂がおきやすい．

ハ）固定時の抽出脳の位置

固定液につけてから一日おきに Specimen の位置を多少かえて一部分のみがつねに底部におかれていない様にする．

Ⅶ）Macro X-ray Technique について

イ）撮影条件

ホルマリン固定後脳全体の Macro X-ray をとり脳への造影剤の入り方並びに比較的大きな血管についての観察を行う．その撮影条件は下記の如くである．

撮影条件

撮影方向	KV	MA	Time (Min.)	T.S.D (cm)
D.V.	25	2	1/2	100
Lat.	30	2	1/2	100

ロ）Normal Pattern

Normal Pattern については写真Ⅱを参照されたい．

A. D-V 像

B. Lat 像

Ⅷ）Microangiogram について

イ）Section block の作り方

Gross X-ray をとつたあと薄刃のナイフを用い図（Fig. 5）の如く Olfactory Bulb から Upper Cervical Cord までを10の Block にわける．1 Block あたりの厚さは約2～3㎜である．Block にわける方法としては Sagittal, Horizontal, Coronal, 等（写真6参照）（Fig. 6, A,B,C）の方法があるが小生の実験では組織像と対比するため Coronary Section を用いたので，本文ではこれに従つてのべる．

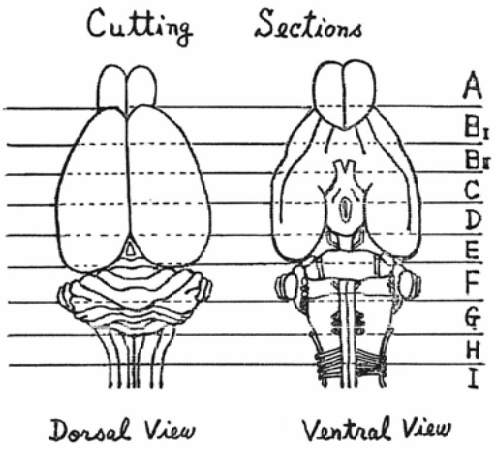

Fig. 5.

註）1. Serial Section については写真7 (Fig. 7 A,B,C,D,E,F) 参照.

ロ）切片の作り方

Freezing Microtome を用い, Block 毎に Coronary Section をつくるが, その際切片の厚さが問題となる. 毛細血管の分布やその大いさなどを観察する場合は 200μ以下であることが必要であり, 又血管の走行を全体的に把握するためには1000μ～2000μが適当である. しかしあまり厚くなると像がぼけ微細な部分の観察には不適となるので, Radiation Effect をみるなどの目的には, 500μ位が適当である (写真8 (Fig. 8, A,B,C) 参照).

ハ）Mounting の仕方

所望の切片が得られたら之を水道水又は生理的

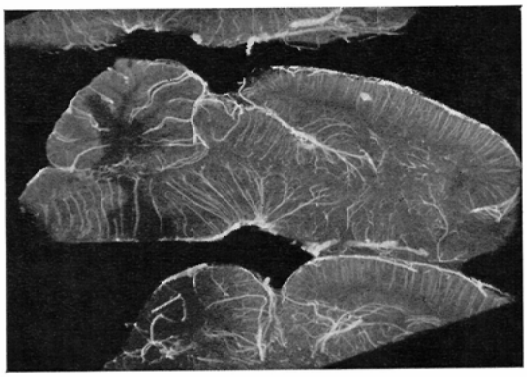

A. Sagittal Section

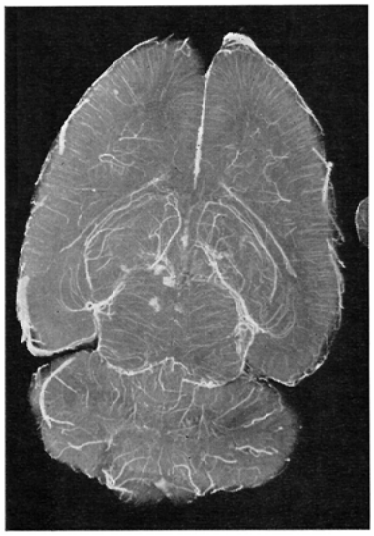

B. Horizontal Section

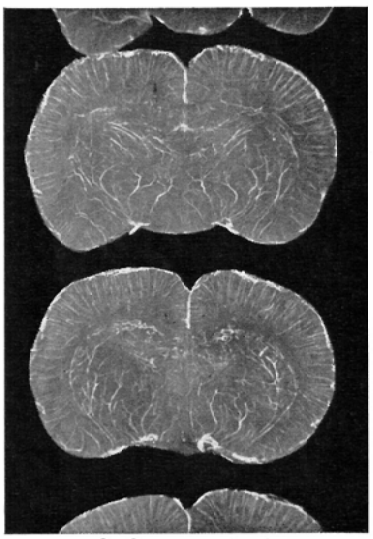

C. Coronary Section

Fig. 6.

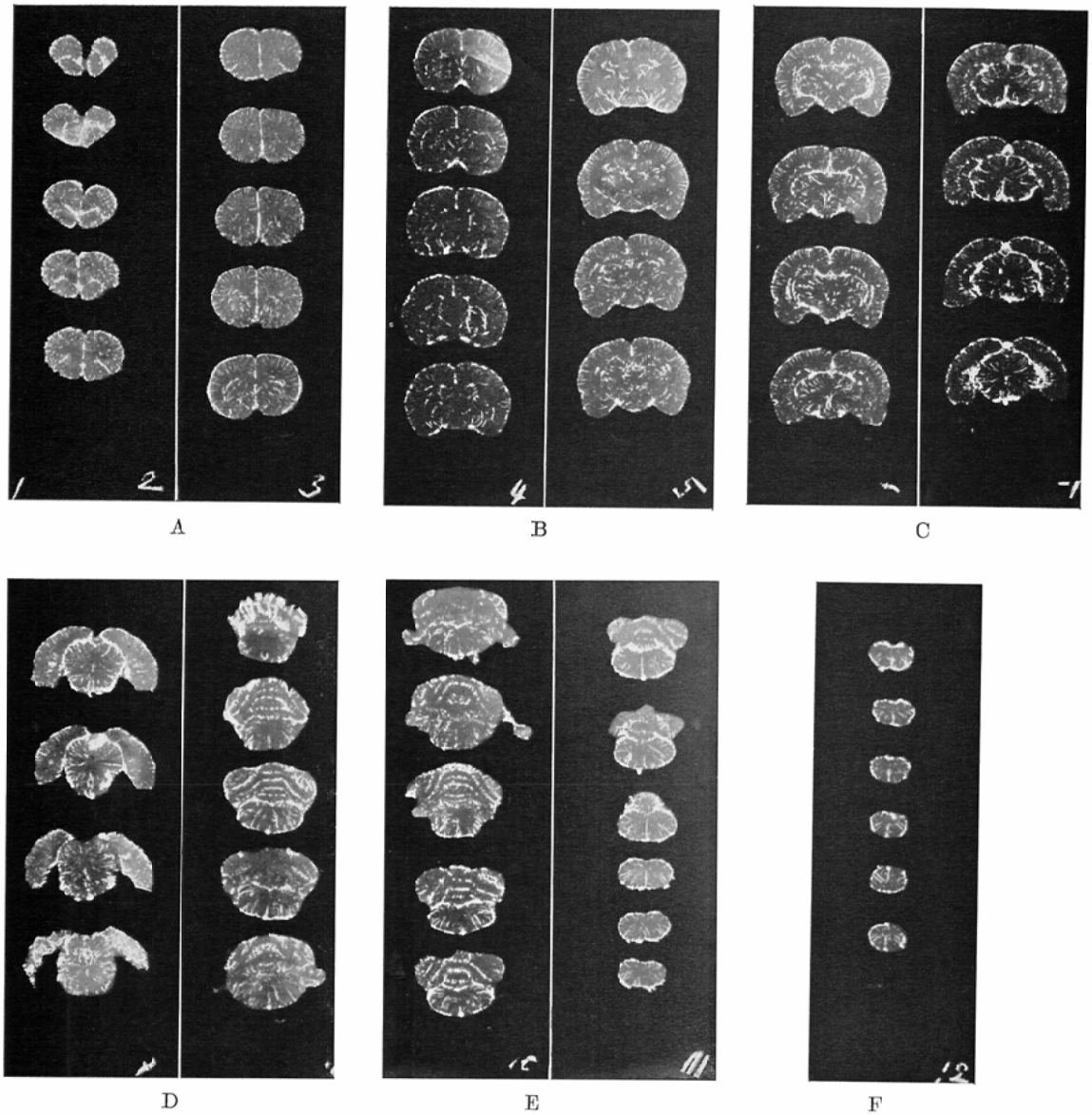

Fig. 7. Serial Section

食塩水に浸しておく．その際グリセリンを適量添加するとよい結果が得られる．

グリセリン10%添加生理的食塩水又は10%グリセリン水に約1時間浸したものが以後の操作に便利である．即ち切片がうすいので Mount にかなりの時間を要し，又更に撮影時間が比較的長いので厚い切片の場合，表面が乾燥して縮みやすい．これを防止するために，Moist Chamber の中に切片を入れて撮影する方法もある[32]がグリセリン添加は十分切片の乾燥を防ぐにも役立つ．切片は後記の Glass Slide 上に丁寧に順序よくのせて余分の水分は吸取紙で吸い取る．この際くれぐれも表面が乾燥しない様に留意する．

ニ）Glass Slide

Slide には Kodak 649-GH Stereoscopic 1×3 inch の Glass Plate か又は 649-GH Stereoscopic

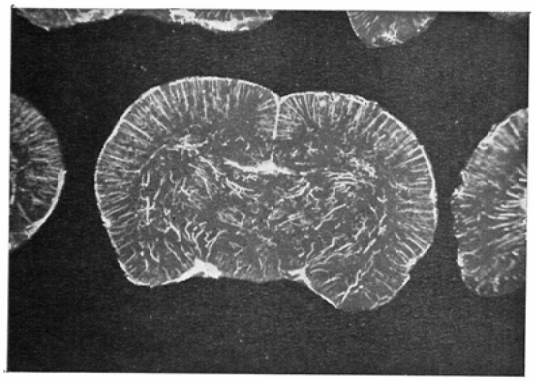

A 1000 μ

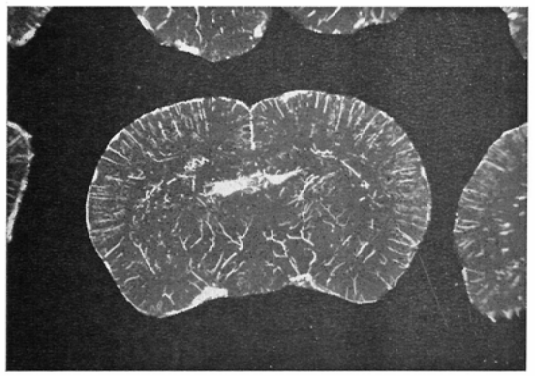

B 500 μ

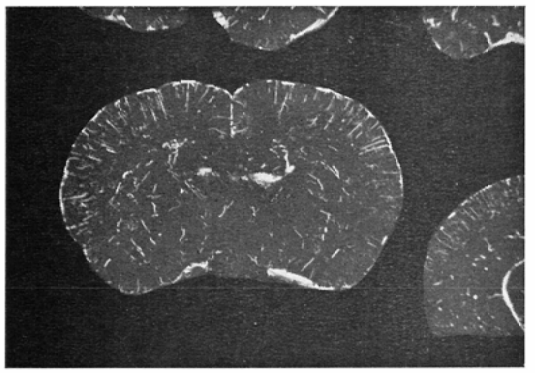

C 250 μ

Fig. 8. Coronary Section

35 mm が用いられる．暗室内にてこれにセロフエイン紙* をかぶせ浸潤切片がのせられる様にする[25]．これは Emulsion が浸潤するのを防ぐために用いられる．

* Saran Wrap (Copolymer of polyvinylchloride 0.0005 inch thick)

ホ）撮影方法

Picker の portable industrial X-ray unit を用いその撮影条件は下記の如くである．Tube head は Beryllium window 0.5㎜の厚さで，focal spot は 0.5㎜で，KVは5～50，mA は 0～10まででautomatic timer（0.1～5.0minutes）を有している．

Engstrom によれば重金属を注入した組織の Microangiographyを行う際の波長は，10～20KV

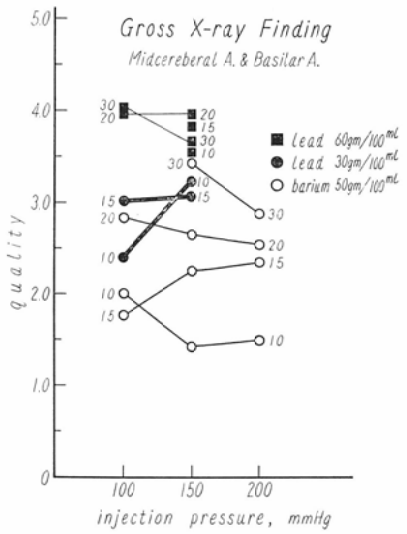

Fig. 9.

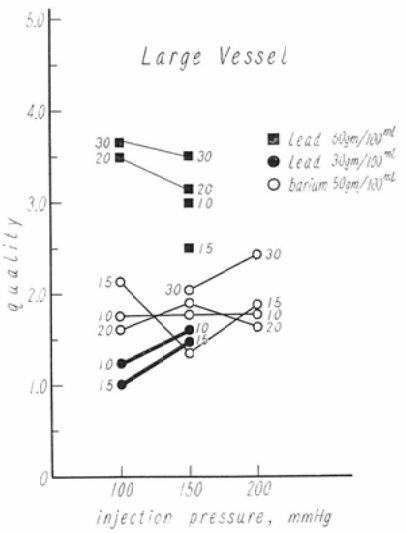

Fig. 10.

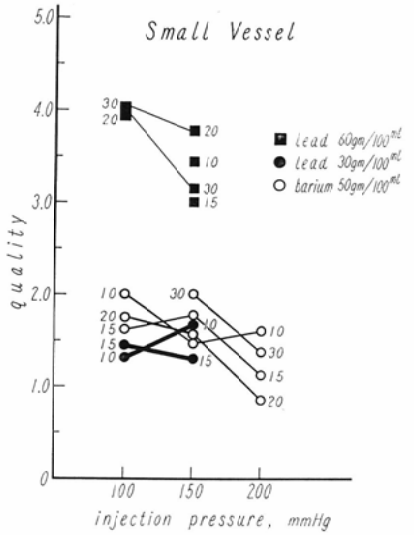

Fig. 11.

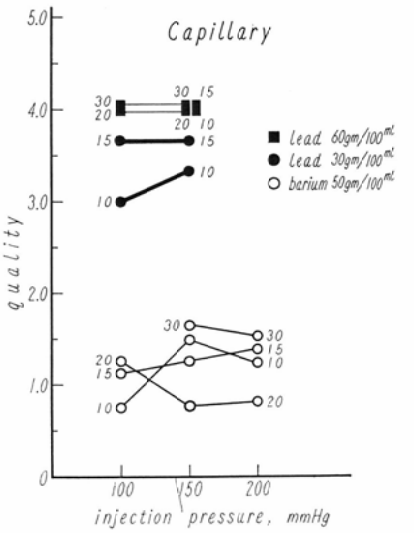

Fig. 12.

で1～10Åであるが，これは勿論切片の厚みによつて異なるのは当然である[25]．

小生の用いた撮影条件は下記の如くである．

Thickness	KV	mA	Time(min)
100μ	15	10	2
200μ	20	10	2
300μ	20	10	2
400μ	25	10	2
500μ	25	10	2
1000μ	35	10	3
1500μ	35	10	5
2000μ	40	10	5

尚 Target film distance は15cmである．

へ）現像，定着及び水洗

Film に適した現像液並びに定着液を用いることは勿論であるが，Glass plate (Kodak 649-GH) 使用の場合は，D-19 Kodak Developer と Kodak Acid Fixative を用いる．現像時間は適正温度にて約3分である．定着時間は約10分～15分で水洗は30分位が必要である．水洗後乳剤膜が傷つかぬ様に留意してよく乾燥する．

Table 3. Criterias of Microangiographic Findings

Filling of Vessels Large Small Capillary	No. Filling Poor Fair Good Excellent
Clumping of Media	No. Clumping or Granular Dense Whorls Heavy Flocculation Light Flocculation
Layering of Media	No. Layering $>$ 1/2 Diameter $\geqq$ 1/2 Diameter $\leqq$ 1/4 Diameter
Constriction of Vessels Dilatation Extravasation	No. Constriction Present in every Field Frequent Occasional

III. 研究結果

研究結果の主なるものをあげれば下記の如くである．

1） 注入結果を一定にするために，systematic injection technique を要するが，このためにも注入装置は注入圧，注入剤の攪拌，加温が一定に出来るものでなければならない．

2） 注入剤は目的に従つて選択されなければならないが微細血管系の変化を観察する目的では100ccの Saline 中 Lead Oxide 60gm 及び Gelatin 5～10 gm を含むものが最も造影能がよい（図9～12（Fig. 9～12）参照）．

3） 前処置の良否は注入結果に影響するところ大であり，通常 Rat 1匹当り（体重約 250 gm）

Table 4. Barium (Micropaque) 50gm/ 100ml

Inj. P mmHg	Inj. T min	No. of Rat	Gross X-ray					Microangiography													
								Large Vessel					Small Vessel					Capillary				
			1	2	3	4	M	1	2	3	4	M	1	2	3	4	M	1	2	3	4	M
100	10	8	2	4	2	0	2.0	4	2	2	0	1.7	4	0	4	0	2.0	4	4	0	0	1.5
	15	12	4	6	2	0	1.8	0	10	2	0	2.1	2	10	0	0	1.8	8	4	0	0	1.3
	20	10	0	2	8	0	2.8	4	6	0	0	1.6	6	2	2	0	1.6	8	2	0	0	1.2
150	10	14	6	8	0	0	1.5	6	6	2	0	1.7	6	8	0	0	1.5	4	8	2	0	1.8
	50	14	2	3	5	4	2.8	3	9	2	0	1.9	3	9	2	0	1.9	4	9	1	0	1.8
	20	8	0	3	3	2	2.8	2	6	0	0	1.7	3	5	0	0	1.6	8	0	0	0	1.0
	30	4	0	0	2	2	3.5	0	4	0	0	2.0	0	4	0	0	2.0	2	2	0	0	1.5
200	10	10	2	4	4	0	2.2	4	4	2	0	1.8	4	6	0	0	1.6	8	2	0	0	1.2
	15	7	2	1	4	0	2.3	2	4	1	0	1.8	5	2	0	0	1.3	5	2	0	0	1.3
	20	10	2	0	8	0	2.6	4	4	2	0	1.8	10	0	0	0	1.0	10	0	0	0	1.0
	30	7	0	2	4	1	2.8	1	2	4	0	2.4	3	4	0	0	1.5	3	4	0	0	1.5
		104																				

1 : Poor　　2 : Fair　　3 : Good　　4 : Excellent

Table 5. Lead 30gm/ 100ml

Inj. P mmHg	Inj. T min	No. of Rat	Gross X-ray					Microangiography													
								Large Vessel					Small Vessel					Capillary				
			1	2	3	4	M	1	2	3	4	M	1	2	3	4	M	1	2	3	4	M
100	10	10	2	4	2	2	2.4	8	2	0	0	1.2	6	4	0	0	1.4	0	2	6	2	3.0
	15	10	0	3	4	3	3.0	7	3	0	0	1.3	6	3	1	0	1.5	0	0	3	7	3.7
150	10	8	0	2	2	4	3.2	4	4	0	0	1.5	4	2	2	0	1.7	0	2	2	4	3.2
	15	10	0	3	4	3	3.0	5	5	0	0	1.5	7	3	0	0	1.3	0	0	3	7	3.7
		38	Lead 60gm/ 100ml																			
100	20	4	0	0	0	4	4.0	0	0	2	2	3.5	0	0	0	4	4.0	0	0	0	4	4.0
	30	4	0	0	0	4	4.0	0	0	2	2	3.5	0	0	0	4	4.0	0	0	0	4	4.0
150	10	4	0	0	2	2	3.5	0	0	4	0	3.0	0	0	2	2	3.5	0	0	0	4	4.0
	15	4	0	0	0	4	4.0	0	2	2	0	2.5	0	0	4	0	3.0	0	0	0	4	4.0
	20	8	0	0	0	8	4.0	0	2	2	4	3.2	0	0	2	6	3.7	0	0	0	8	4.0
	30	4	0	0	2	2	3.5	0	0	2	2	3.5	0	0	4	0	3.0	0	0	0	4	4.0
		28																				

1 : Poor　　2 : Fair　　3 : Good　　4 : Excellent

Heparin Saline (40℃, 10mg/kg Sodium Heparin) 150ccを，20cm H_2O の注入圧にて静脈系より注入し，動脈系より瀉血するのがよい．

4) 表Ⅱ (Table 3) に示す如き Criteria をつくり，Barium (Micropaque) と Lead Oxide 注入群につき，大血管，小血管及び毛細血管に於ける造影剤の充盈状態を比較すると，表4，5 (Table 4，5) の如くで，之を図に示すと図9，10，11，12の如くなる．

以上より至適注入条件として腹部大動脈よりの逆行性注入にて注入圧 150mmHg，注入時間15′ が得られた．

5) Microangiogram 用の Section の厚みは500μ前後がよく，これにより血管の分布，走行

等につき全体的に把握し得るし，更に微細血管像については之を顕微鏡写真にとることにより比較観察し得る．

6) Microangiogram の撮影条件は切片の厚みにより異なるのは当然であるが 500μ の切片では 25KV. 10mA. 2 min. (Target film distance 15 cm) が適当である．

IV. 考按

1) 本法の利点と欠点について

Macro X-ray により臓器内血管系の大要を知り得，更に Microangiogram により比較的大きな血管系と細血管系との連繋を明確に把握し得る．又更に Microangiogram の所見を組織所見と対比し得ることは臓器内血管像の解析に極めて有用である[39]．特に正常臓器の血管像の解析にすぐれていることは論をまたないが病変が考えられる場合には，その血管像の解析にあたつては必ずしも再現性が高いとはいえない．即ち病変部の血管内腔の粗糙，その部の血流速度，機能的変化 (特に spasmus) 又は Rinsing の不良による Blood Clot による閉塞，更には Rinsing そのものゝ不良による造影剤注入の不良等により造影剤が充盈していない部位の判定は極めてむづかしく，周囲血管の状態などから推察は出来るとしても，その判定には慎重を要する．従つて1グループ当りの動物数を多くし，判定を慎重に行うと同時に組織スライドとの対比が必要となる．以上のことからも，本法の注入を systematic にする必要がある．しかしながら操作は比較的簡単で組織との対比により血管系の変化を動的に観察出来ることは本法の利点と考えられる．

2) 他の方法との優劣について

細動静脈系を観察する方法には本法の外にも種々の方法があり，その代表的なものをあげれば Lepehne-Pickworth's Method[48] Mahoney's Technique, India Ink Injection[49], Lead Chromate Perfusion Technique[46][47], etc. があるがそれぞれ一長一短がある．

その他 Gross Anatomy (Stereo-roentgen ray exam.) の観察には，10% Vinylite Acetone Solution に red lead などを入れて細動静脈系までの観察をしたものや[24]，Acrylic plastic を用い，Cast をつくると同時に Micropaque や Prussian Blue の注入標本をつくり之と対比して血管分布をしらべる等の研究がある．又微細構造については電子顕微鏡的研究が必要である[17][28][30]．

3) Artifact について

造影剤の注入が充分であつたとしても脳を取り出す操作又は造影剤注入後の血管系の結紮等の不完全によつて，当然 Artifact の起る可能性があるが一番問題となるのは充盈が充分でない場合としての Poor filling と注入圧が高いことによつておこる Extravasation としての Overfilling とである (表6 (Table 6) 参照)．

Table 6. Artifacts Versus Radiation Effects

Poor Filling	Low Pressure Leakage of Media Blood Clotting Vascular Spasm	High Pressure Fine Particulate Size Traumatic Handling (Tissue) Closed Inj. System
Over Filling	Blockage of Fine Vessels Sclerosis Endothelial Thickening Narrowing, Occlusion (Lumen)	Focal Necrosis Hemorrhage Rupture

i) Poor filling

Poor filling の原因としては，前処置の不充分即ち blood clot, spasm 等の存在により造影剤の注入がうまくゆかぬこと等がその主なるものであるが，その他 low pressure，注入時間の不充分，一部血管損傷による造影剤の leakage 等が考えられる．又造影剤の粒子が大きかつたり造影剤の粘度が高かつたり，注入時の挿入針の位置や角度の不良等が原因となることもある．勿論病変による小血管の閉塞，血管内皮の肥厚，周囲組織の Sclerosis の場合にも同様所見を呈することを常に考慮しなければならない．

ii) Over filling

Over filling として一番問題となるのは注入圧が異常に高い場合があるが，その他 Extravasation と類似所見を呈するものとして臓器を取り出す際の不注意により，圧迫又は損傷したり，又は Closed injection system による過注入がある．尚稀

には fine particle size による extravasation がある．それ等の所見は hemorrhage 又は focal necrosis のための血管破綻と類似の所見を呈する[8] のでその鑑別については慎重を要する．

4) 所見の解読について

i) Normal Pattern

Microangiographic Slides を観察するには，Microscope 又は Photoscope にて拡大撮影して観察する．細動静脈系の走行を中心に全体的に概観するには plate 又は film の拡大写真をとり比較する．

所見を読むに当つては angiography の場合と同様に造影剤の入つているところでの所見の解析は出来るが何らかの原因でその場所に造影剤の入つていない場合の解析は極めてむづかしい．このためにも systematic な injection technique が必要であり，又所見の解析に当つては実験動物の数が問題となり，どの標本にも同様所見があるときにかぎり，それを所見としてよみ得る．注入の悪い標本では種々の所見がその中にふくまれる可能性が多く，1カ所の所見だけで決定出来ないのは組織標本を読む場合と同様である．

Normal vascularity については既に多くの発表があるが[6)11)~15)32)33)]，injection technique 等がことなるため一定の傾向を得ない．Section 別にみた Nomal Vascular Pattern については現在検索中であり号を改めて発表の予定である．

ii) Capillary filling

Prolo & Stilwell[39] によれば Poor filling の主原因として考えられることは，1つには Vascular spasm であり，もう1つは localized edema であるとのべている（写真（Fig. 13）参照）．従つて Capillary filling を中心に Brain に対する irradiation effects を本法を用い研索する場合，完全な Normal Vascular Pattern を知ると同時に連続的組織標本が必要となることは当然である．

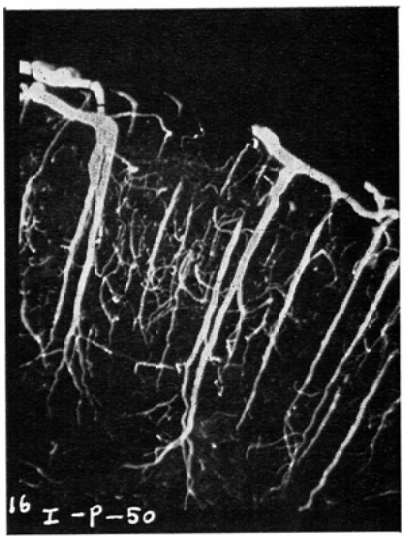

normal pattern (cortex)

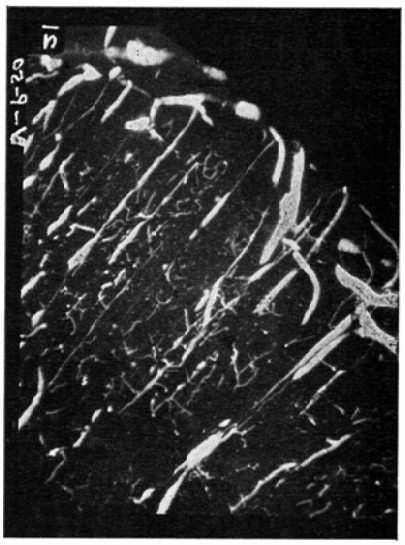

Vascular Spasm (cortex)

Fig. 13.

V. Summary

1) Brain に対する Microangiography を行うに当つては種々の Factor があり，その各々について観察し，至適注入条件を求めた．

2) Microangiographyは臓器の特異性に従つて注入条件が異なることは勿論であるが，夫々に適した systematic injection technique が必要である．

3) Macro-X-ray findings と本法とを組み合せることにより動静脈系の走行，その他につき全体的に把握し得る．

4) Microangiographyの所見を解読するに当つては組織所見との対比が必要でありこれにより細動静脈系並びに毛細血管系の観察が可能となる．

5) 所見の解読に当つては，慎重を要することは勿論であるが，特に造影剤のみとめられない部位についての Over evaluation をさけなければならない．今回は poor filling と Over filling について略述した．

6) 脳の正常血管像並びに異常血管像については号を改めて発表予定である．

稿を終えるに当り米国留学の機会を与えられた中原一臣教授並びに，ロチェスター大学留学中，研究の便宜を与えられた G.W. Casarett 教授及び P. Rubin 教授に厚く感謝の意を表する．更に研究に当り，終始協力をおしまなかつた Mr. G. Miller に感謝する．

Acknowledgement.

Grateful acknowledgement is made to Prof. K. Nakahara for his permission to study this work in the U.S.

Thanks are tendered to Prof. G.W. Casarett and Prof. P. Rubin (Univ. of Rochester) for their interest and Counsel, and also to Mr. G. Miller for his skilled assistance throughout this work.

文　献

1) Barclay, A.E.: Micro-arteriography. Brit. J. Radiol., 20 : 394—404, 1947.
2) Barclay, A.E.: Micro-arteriography and other Radiological Techniques Employed in Biological Research. Oxford, England Blackwell Scientific Publications, Ltd., 102, 1951.
3) Bellman, S. and Engström,A.: Microangiography. Acta. Radiol. 38 : 98—110, 1952.
4) Bellman, S.: Microangiography. Acta Radiol. Suppl. 102 : 104, 1953.
5) Bohatyrtschuk, F.: Über Ergebnisse der Mikroröntgenographie. Acta Radiol., 25 : 351—365, 1944.
6) Broman, T. and Olesson, O.: Technique for the Pharmaco-dynamic Investigation of Contrast Media for Cerebral Angiography. Acta. Radiol. 45(2) : 96—100, 1956.
7) Carlson, H.C., Williams, M.M.D., Childs, D.S., Jr., Docherty, M.B., and Janes, J.M.: Microangiography of Bone in Study of Radiation Changes. Radiology, 74 : 113—114, 1960.
8) Chang, C.H., and Trembly, B.: Microangiographic Studies of Kidney and Brain in Animals; Technical Aspects. Yale J. Biol. & Med., 33 : 451—457, 1961.
9) Clark, G.L.: Applied X-rays. New York, McGraw-Hill Book Company, Inc., 834, 1955.
10) Courvilie, C.B.: Intrinsic Vascular Changes in Nodular Cortical Atrophy, A Comparison with Similar Lesions of Later Life resulting from Ischemia. J. Neuropath. and Exp. Neurology. 20 : 521, 1961.
11) Craigie, E.H.: On the Relative Vascularity of Various Parts of the C.N.S. of the Albino Rat. J. Comp. Neurology. 31: 429—464, 1920.
12) Craigie, E.H.: The Vascularity of the Cerebral Cortex of the Albino Rat. J. Comp. Neurology. 33 : 193—212, 1921.
13) Craigie, E.H.: Changes in Vascularity in the Brain Stem and Cerebellum of the Albino Rat between Birth and Matunity. J. Comp. Neurology. 38 : 27—48, 1925.
14) Craigie, E.H.: The Architecture of the Cerebral Capillary Bed. Biol. Rev. 20 : 133—146, 1945.
15) Dumke, P.R. and Schmidt C.F.: Quantitative Measurements of Cerebral Blood Flow in the Macacque Monkey. Am. J.Physiology, 138 : 421—431, 1943.
16) Dempsey, E.W. and Wislocki, G.B.: An Electron Microscopic Study of the Blood-Brain-Barrier in the Rat, employing Silver Nitrate as a Vital Stain. J. Biophys. and Biochem. Cytol. 1 : 245, 1955.
17) Engström, A.: Microradiography. Acta Radiol. 31 : 503—521, 1949.
18) Goby, P.: New Application of the X-rays: Microradiography. J. Roy. Micro. Soc. n.s. 33 : 373—375, 1913.
19) Graham, J.G.: A Technique of Microradiography. Radiology 21 : 120—127, 1955.
20) Grechishkin, S.V., and Prives, M.G.: Weiche Röntgenstrahlen in Medizin und Embryologie. Vesn Röntgenol. Radiol., 14 : 201, 1935.
21) Griffith, J.Q. Jr., and Jeffers, W.A.: The Rat in Laboratory Investigation. Chap. II, The Circulatory System p. 283, New York, Hafner Publishing Co., 1962.
22) Handa, H. 半田肇： 脳循環の解剖生理学的特徴，医学書院， 111—113, 1960.
23) Kaplan, H.A.: A Technique for Anatomical Study of the Blood Vessels of the Brain. Anat. Rec. 116(4) : 507—510, 1953.
24) Patrick J.K., Peterson, L.F.A. and Janes, J. M.: Ultrastructure of Bone: Technic of Microangiography as applied to the Study of Bone. (Preliminary Report). Proceedings of the Staff Meetings of the Mayo Clinic. 32 : 681—686, 1957.

25) Lamarque, P.: Historadiography, New Application of X-rays. Radiology 27 : 563—568, 1936.
26) Lamarque, P.: Historadiography. Brit. J. Radiol, 11 : 425—435, 1938.
27) Luse, S.A.: Elctron Microscopic Observations of the C.N.S. J. Biophys. & Biochem. Cytol. 2 : 531, 1956.
28) Margulis, A.R., Carlsson, E., and McAlister, W.H.: Angiography of Malignant Tumors in Mice. Acta Radiol., 56 : 179—192, 1961.
29) Maynard, E.A., Schultz, R.L. and Pease, D. C.: Electron Microscopy of Vascular Bed of Rat Cerebral Cortex. Am. J. Anat., 100: 409, 1957.
30) Mc Alister, W.H., Margulis, A.R., Hernbecker, P. and Spjut, H.: Arteriography and Microangiography of Gastric and Colonic Lesions. Radiology, 79 : 769—781, 1962.
31) Meschan, I., Pool, C.S., Nettleship, A., Winer, M. and Zeman, W.: The Radiomicrography of the Autopsy Brain.Radiology, 65: 770—778, 1955.
32) Nair, V., Plm, D. and Roth, L.J.: Relative Vascularity of Certain Anatomical Areas of the Brain and Other Organs of the Rat. Nature, 188(4) : 497, 1960.
33) Oldendorf, W.H.: Measurement of Cerebral Blood Flow by External Collimation Following Intravenous Injection of Radioisotope. IRE Transactions On Biomedical Electronics, BME- 8 (3), 1961.
34) Oldendorf, W.H.: Monitoring Certain Aspects of the Cranial Blood Pool. The Proceedings of the SanDiego Symposium for Medical Engineering, 1963.
35) Perez, C.A., Hodges, F.J. and Margulis, A. R.: Microangiography in Experimental Cerebral Edema in Rats. Radiology 82 : 529—535, 1964.
36) Pickworth, F.A.: A New Method of Study of the Brain Capillaries and its Application to the Regional Localization of Mental Disorder. J. Anat., 69 : 419, 1934.
37) Pool, J.L.: New England J. of Med., 259: 1259—1264, 1958.
38) Prives, M.G.: The Intra-Osseous Blood Supply of Long Bones. Vestnik Rentgenologii, i Radiologii, 20 : 175—198, 1938.
39) Prolo, D.J. and Stilwell, D.L.: Arterial Supply of the Diencephalon and Some Associated Areas of the Rabbit Brain. J. Comp. Neuro., 119 : 229—254, 1962.
40) Quigley, M.B., Leathers, J.E. and Reeves, J. T.: Microradiography of the Pulmonary Microcirculation. Anatomical Record, 148 : 459—465, 1964.
41) Rubin, P., Casarett, G.W., Kurohara, S.S. and Fujii, M.: Microangiography As A Technique, Radiation Effect Versus Artifact. Am. J. Roentgenology, 92 : 378—387, 1963
42) Rubin, P.: Microangio, Facts and Artifacts Radiologic Clinics of North America, 2 : 499—513, 1964.
43) Saunders, R.L., Lawrence, J. and Maciver, D.A.: Microradiographic Studies of Vascular Patterns in Muscle and Skin. In; X-ray Microscopy and Microradiography (Edirors, Cosslett, V.E., Angstrom, A. and Pattee, H. H.). Academic Press, Inc., New York, 1957.
44) Sonnenschein, R.R.: E. Physiology, In: Blood Vessels and Lymphatics (Editor, Abramson, D.I.) Academic Press, Inc., New York, 1962.
45) Tirman, W.S., Caylor, C.E., Banker, H.W. and Caylor, T.E.: Microradiography: Tts Application to study of Vascular Anatomy of Certain Organs of Rabbit. Radiology 57: 70—80, 1951.
46) Truetta, J. and Harrison, M.H. M.: The Normal Vascular Anatomy of the Femoral Head in Adult Man. J. Bone & Joint Surg. 35(B) : 442—461, 1953.
47) Williams, T.W.: The Visualization of Vertebrate Capillary Beds by Intravascular Precipitation of Lead Chromate. Anatomical Record, 100 : 115—126, 1948.
48) Williams, T.W.: Further Visualizations of Capillary Beds by Intravascular Precipitation of Lead Chromate. Anatomical Record., 121 : 457, 1955.
49) Wastak W.L. (Editor): Techniques of Vascular Perfusion, Physical Techniques in Histological Research. IV. Special Method, Academic Press, Inc., New York.
50) Wislocki, G.B. and King, L.S.: The Permeability of the Hypophysis and Hypothalamus to Vital Dyes, with a Study of the Hypophyseal Vascular Supply. Am. J. Anat., 58: 421, 1936.