The University of Osaka
Institutional Knowledge Archive

Title	電子走査プローブを利用したCモード超音波断層法の甲状腺疾患への応用
Author(s)	桑島, 章; 久田, 欣一
Citation	日本医学放射線学会雑誌. 1979, 39(6), p. 569-574
Version Type	VoR
URL	https://hdl.handle.net/11094/17332
rights	
Note	

The University of Osaka Institutional Knowledge Archive : OUKA

https://ir.library.osaka-u.ac.jp/

The University of Osaka

電子走査プローブを利用したCモード超音波断層法の甲状腺疾患への応用

金沢大学医学部核医学科
桑島　章　久田欣一

(昭和53年11月10日受付)
(昭和53年11月30日最終原稿受付)

C-Mode Ultrasonography by Electronic Scanning System and its Clinical Evaluation for Thyroid Diseases

Akira Kuwajima and Kinichi Hisada
Department of Nuclear Medicine, Kanazawa University, Kanazawa

Research Coed No.: *800*
Key Words: *Ultrasonography, C-mode, Electronic scanning system, Thyroid neoplasm*

C-mode ultrasonography of the thyroid gland using electronic scanning system was carried out in 17 nodular goiter and 3 diffuse goiter patients. It was easy in the nodular case to recognize the location of the lesion. Furthermore, compared with the scintigram or the X-ray film C-mode ultrasonogram had more clinical value in the observation of the tumor location and its internal structure. There occured some artifacts by side lobes of electronic scanning system and ununiform acoustic characters of the nearer structures.

序

近年著しい進歩を遂げた超音波診断法はX線診断や核医学診断とともに画像診断法の一翼としての評価がなされつつある．現在循環器以外の領域で用いられる超音波診断法はほとんどBモード断層法であり，横断面像を得る場合にはCTと共通点を有するものの，一般のX線像やRI像など投影像もしくは透過像とは全く異なる情報を提供するものである．したがってBモード超音波法は他の画像診断法で得られない所見が得られる反面，X線像やRI像との直接の比較検討が困難となる場合も多い．Cモード超音波断層法は面スキャンを行って一定の深さの断面すなわち前額断層を得る方法であり，他の画像診断法との比較を容易にするものと考える．

今回我々はリニア電子走査型超音波装置を応用した高速度Cモード断層装置を東芝玉川工場の協力を得て開発し，甲状腺を対象としてX線像，RI像，Bモード超音波像との比較を行った．

装置・方法

超音波装置として送受信部に東芝製SSL-53Hを用い，有効視野85mmまたは120mmのリニア電子走査プローブを使用した．周波数2.25MHzで電子フォーカス，微小角セクタなどBモードに用いられる仕様と同一であるが，Cモード専用の電動機械スキャナに電子走査プローブを装着し一

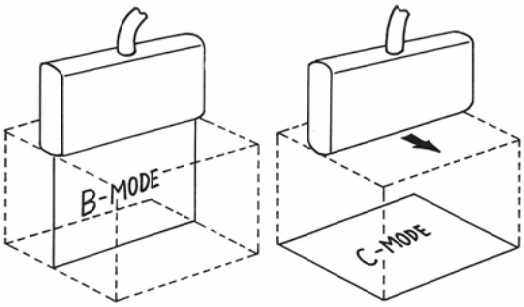

Fig. 1 C-mode ultrasonography means coronary section of constant depth.

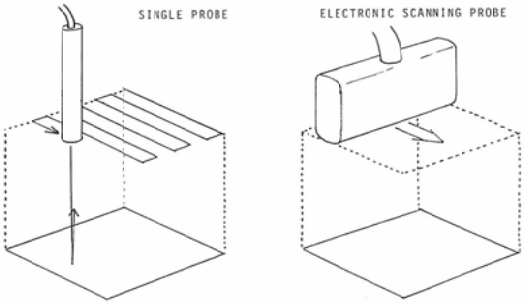

Fig. 2 Scanning time of the C-mode ultrasonography is exceedingly shortened using electronic scanning system, so thal respiratory or swallowing movement can be avoided.

方向に電子走査を行いつつこれと垂直方向に機械スキャン（1～3cm/sec）を行ってCモードに必要な面スキャンが可能となった（Fig. 1, 2）．さらにSSL-53Hに付属するセレクティブディスプレイを利用して，任意の深さの一定の厚みの信号をインターフェースを介して残光性静電偏向CRTに表示した．今回の甲状腺を対象とした検討ではウォーターバッグによる水浸法を用い，Bモード像も水浸法にて行った．CモードならびにBモード画像の撮影にはポラロイドカメラおよび共立医療製X線フィルム用マルチフォーマットカメラを使用した．

対　象

甲状腺の限局性疾患として甲状腺腫瘍16例（のう腫5例，充実性腫瘍4例，部分のう胞変性6例，および石灰化病変1例）と亜急性甲状腺炎1例，びまん性疾患としてバセドウ氏病3例を対象とした．

結　果

前頸部で水浸法によりCモード像を得られるのはウォーターバッグと皮膚との接触している領域であり，鎖骨および胸骨に一致する画像の欠損部や比較的低いエコーレベルを示す胸鎖乳突筋などによって解剖学的な位置の認識は容易である．水浸法でまずBモードリアルタイム像をBモード用CRTに表示し，甲状腺部または病変部の深さ位置にセレクティブデディスプレイを一致させ機械走査を行うことによりCモード像が得られた（Fig. 3）．

Cモードを得るためのセレクティブディスプレ

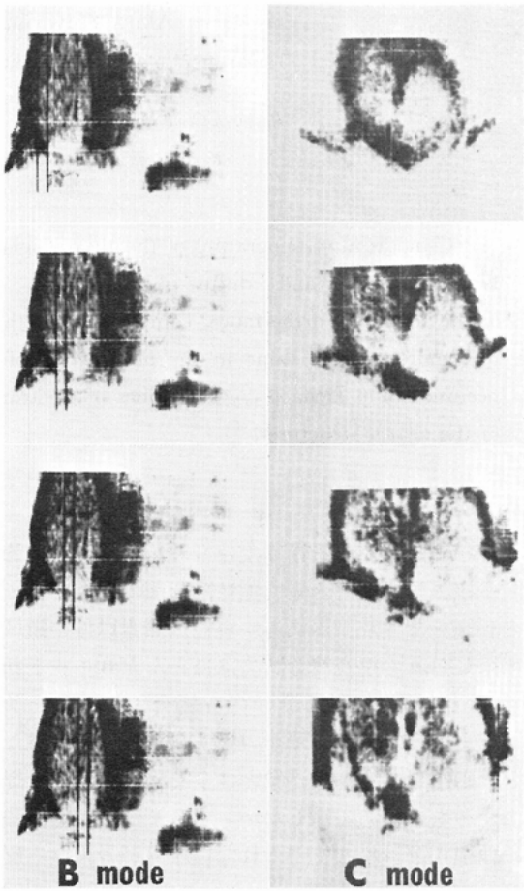

Fig. 3 The size of the thyroid gland in C-mode ultrasonography is changed accordingly to the depth of the section.

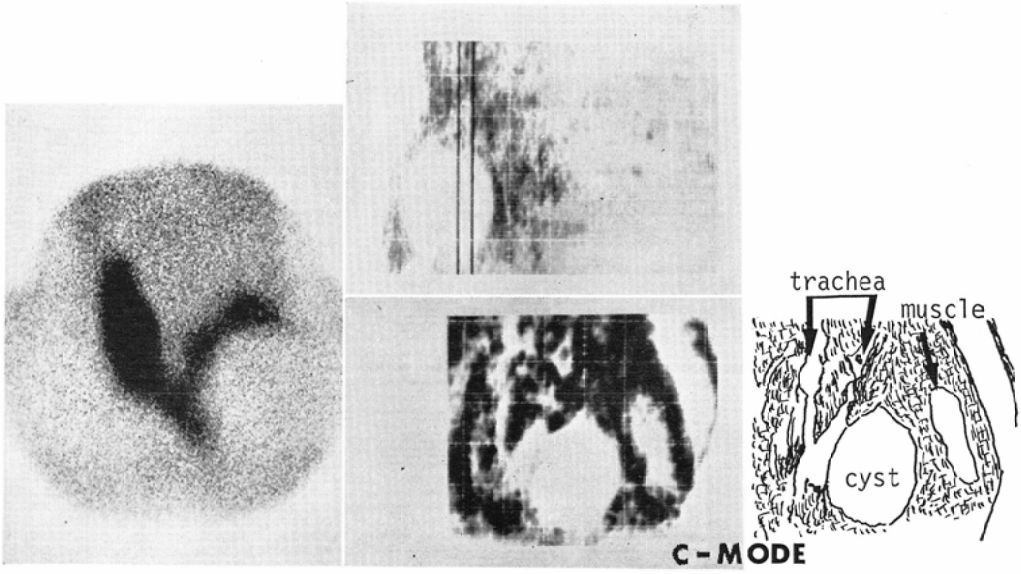

Fig. 4 Large thyroid cyst and also the cervical muscle are demonstrated as anechoic in C-mode ultrasonography.

イを操作することにより任意の深さの任意の厚さの断層面を得ることができるが，断層面の厚さは薄いほど，すなわち超音波受信部での時間ゲート幅が狭いほど解剖学的なぼけを減少させることができる．しかし厚さ1～2mm（使用した超音波の2～3波長にあたる）では，ゲインの不足に伴なって信号雑音比の低下を避け難く5mm 程度の厚さが甲状腺においてはもっとも良好な画像を得ることができた．

使用するフィルムについては高感度ポラロイドフィルムはカメラの光学的条件が有利であり，かつ現像に要する時間が短いことから手軽に使用できるが，エコーレベルに対するフィルムのダイナミックレンジが狭くコントラスト不良になりやすい．したがって対象や条件によって異なるエコーレベルの変化に対しての光学的条件の設定がわずらわしく，適当な露出の画像を得るまでに多数のフィルムを要した．一方核医学用と称するコダック SO-179を手動マルチフォーマットカメラにより6分割で用いた結果は画質，経済性とも優れた結果を得た．我々は同一の断層面で5dB 間隔に4～5枚の感度断層法を行った．

限局性疾患17例においてはBモード像で全例病巣を描出し得たのに対してCモードでは15例が描出可能であった．病変部を描出し得た15例においては甲状腺内の病変の位置およびひろがりが一目瞭然でありX線像や RI 像との対比も極めて容易であった．例えば甲状腺シンチグラフィーにおける欠損部がのう腫性病変であることがCモード超音波像では再現性をもって表示される．またC

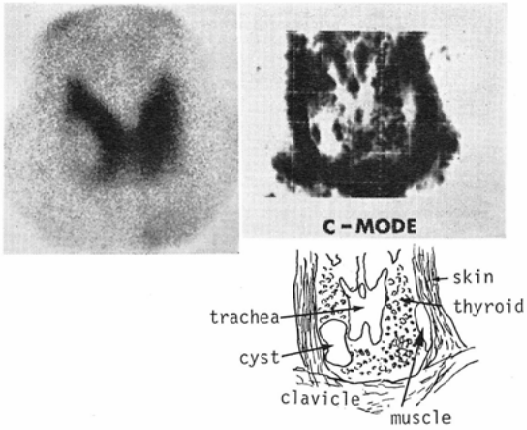

Fig. 5 Cyst (1.5cm×2.5cm) of the lower part of the right lobe.

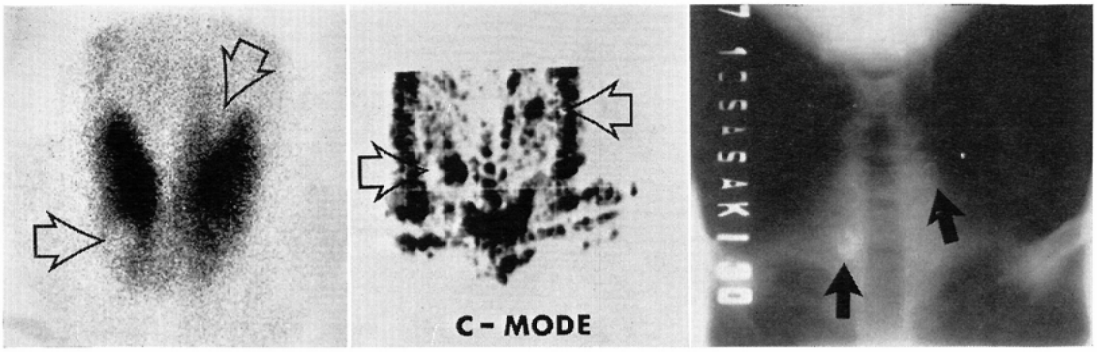

Fig. 6　Showing highly echogenic areas caused by two round intrathyroidal calcifications.

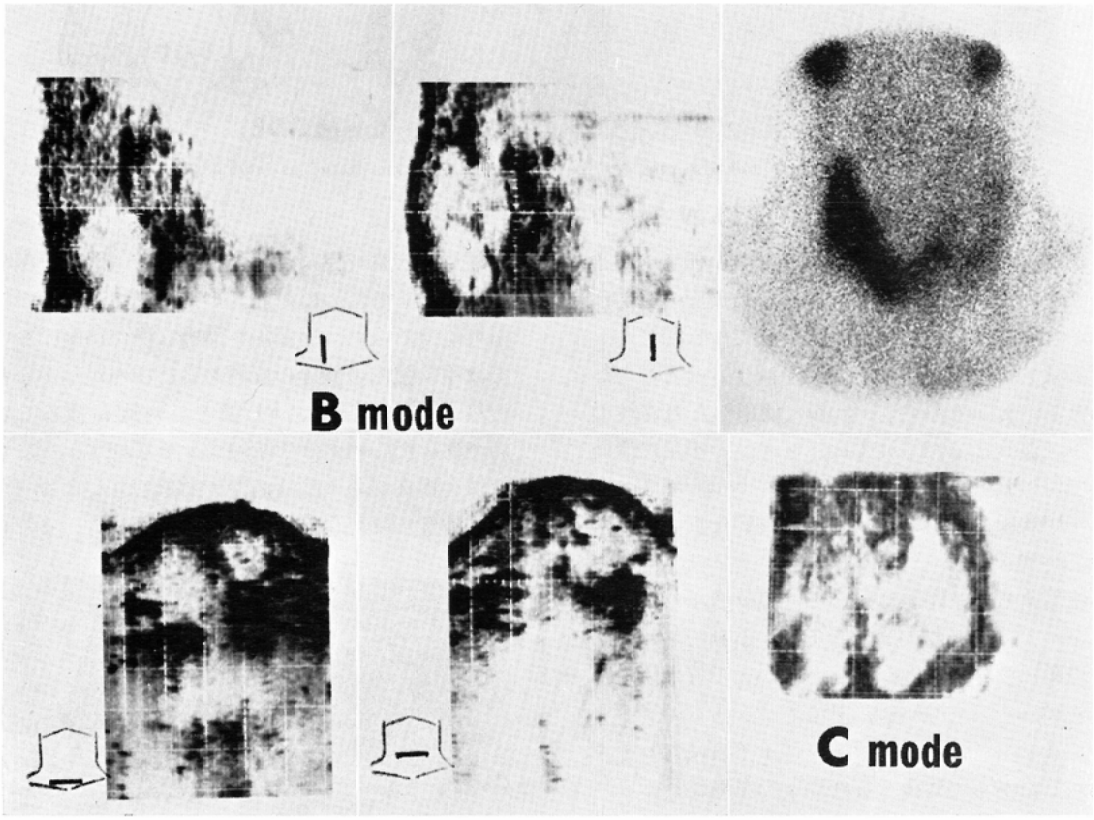

Fig. 7　Multiple-cystic thyroid cancer occupying the left lobe and the lower part of the right lobe is shown. Note the remained thyroid tissue of the right lobe visualized in C-mode ultrasonography.

モード像において甲状腺内に非常に強いエコーを呈する部位が前頸部前額断層X線写真に認められる石灰化像に一致することが容易に確認できる(Fig. 3～7). 一方直径約2cm の充実性腫瘍の1例では他の充実性腫瘍に比して病変部と正常組織とのエコーレベルの差が少なく, Bモードでは内部エコーパターンの相違から病変部を認識できたが, Cモードでは不可能であった. また亜急性甲

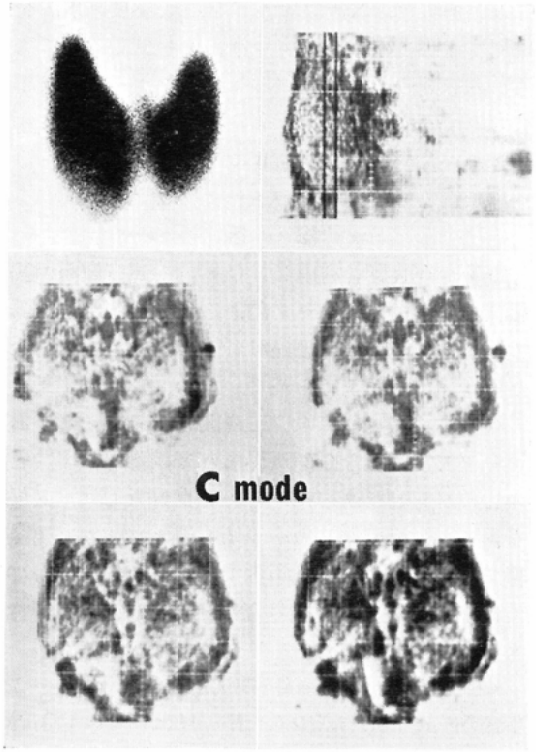

Fig. 8 Graves' disease: lower four views are C-mode ultrasonograms of different levels of echo amplitude. Outline of the diffuse goiter is clearly demonstrated in them.

状腺炎の例では同様に結節を生じた部分と周囲とのエコーレベルの差が少なくBモードでは組織内エコー減衰の差により病変部を認識できたが，設定した任意の断面以遠の情報が得られないCモード像では病変部を識別することが困難であった．

びまん性甲状腺腫3例では得られた個々のCモード画像はRI像と形態的に完全な一致を見ることはむしろ少なく左右の葉の大きさの差などにおいてRI像との多少の相違を認めた．RI像が前額投影像であるのに対してCモード像が前額断層像であるために，前後方向の空間的ひろがりの大きい例では甲状腺両葉の上極下極を同一の断層像に含めることが困難なためと考えられる（Fig. 3, 8).

討　論

1．電子走査Cモード法の利点

Cモード超音波断層法はすでに以前より試みられているが[1)2)3)]，面スキャンを必要とするため以前の単一プローブによる報告ではrectilinear scanが行われBモードに比して一枚の画像を得るのに長時間を要した．今回の電子走査プローブによる方法では一方向に電子走査を行いつつこれと垂直に機械走査を行うため機械走査は単一走査ですみ数秒から十数秒で一画像を得ることができる．したがって患者の体動・呼吸運動，嚥下運動などに伴なう像のぼけは著しく減少する．また撮影時間が短縮されることにより頚部を後屈しての水浸法が患者に及ぼす不快感を減少させることができる．

甲状腺における限局性疾患の鑑別診断にはRI像，X線像，超音波断層像などの非観血的検査法を組み合わせることによって多くの例で質的診断が可能となってきている．超音波断層法は他の画像診断法からは得られない情報を提供しうるものであるが，Bモード法での矢状断層像あるいは横断層像はRI前額投影像やX線前額透過像との比較検討が不便であった．Cモード前額断層法はこれら他の画像診断法との対比が容易であるが，単一プローブによるCモード法の報告はいずれも実験的なものであった．電子走査プローブを利用した今回の方法で撮影時間が著しく短縮され操作が簡便になったことによりCモード超音波断層法は初めて実用化されたと言えよう．RI像で見られた限局性病変の性状とひろがりを比較検討する際にCモード法が非常に好都合であることはFig. 3～7の臨床例でも明らかであり，以下に詳述するように若干の技術的問題点を持つものの臨床上必要不可欠の診断手技とならんとしている．

2．Cモード法ならびに電子走査Cモード法の技術的問題点

一般のBモード像がビーム軸方向，方位方向という性質の異なる二方向から構成されているのに対し，Cモード像は超音波ビームの方位方向のみによって構成される特徴を持つ．したがって分解能に優れたビーム方向を利用できないCモード法は，周囲とエコーレベルの差の大きいのう胞変性

病変ではBモードに匹敵する病変検出能を持つにもかかわらず，内部エコーパターンの差に依らなければ認識できない病変を見落し易いと考えられる．また今回用いた電子走査プローブではサイドローブによるアーティファクトを生じ易く，Bモード像では真のエコーとアーティファクトを比較的識別可能であるのに対してCモードでは識別困難である．Cモード断層面を決定するためのBモード像において，病変付近のアーティファクトをできるだけ除去する必要がある．特に多重反射によりのう腫内にエコーが描出されることが多いが，水面とプローブの距離，体表面とプローブの距離を変化させることによってCモード断層面から除去可能であった．

Cモード法では目的とする断層面より遠位の情報は画像に影響を及ぼさないが近位の組織構造により大きく影響される．Bモード像では近位の組織とその影響を受ける遠位の組織が同一画像の中に含まれ，両者の関係は理解し易いことがほとんどであるが，Cモード像においては目的とする断層面より近位の組織は画像内になくその影響のみ現れることが従前より指摘されている[2]．甲状腺は比較的体表に近い浅在臓器であり骨や含気組織の影響を受けないが前頸部の皮膚は凹凸が大きくウォーターバッグとの密着性が不十分になることがある．Fig. 3で右側下極付近に見られる白い斜線は皮膚とウォーターバッグとの間の気泡によるものと考えられる．

電子走査プローブは単一プローブに比して信号雑音比では不利とされている．低いエコーレベルを示す充実性病変は，特にポラロイドフィルムでは，病変内部のエコーがノイズと鑑別困難となることがあった．X線フィルムを用い感度断層法を併用することにより，信号雑音比が低いことによる質的診断の誤りは起こらなかったが，Cモード像のみでは病変部のエコーの減衰度を知ることができないため質的診断はBモードを併用して行うべきであろう．

総　括

電子走査装置を利用してCモード超音波断層法を試みた．単一プローブによるCモード法に比して著しい検査時間の短縮が可能でありかなり優れた病変描出能が認められた．

Cモード法自体に二，三の問題点はあるが，Bモードでは困難な断面が得られX線像やRI像との比較が容易であった．しかし良好なCモード像を得るには良好なBモード像を得ることが必要条件であり，Cモードは単独で用いられるべきものではなくBモードと組み合わせて用いられるべきものであると考える．

本研究の経費は文部省科学研究助成金（昭和51年～53年度 No. 144054）ならびに一部は厚生省がん研究助成金（映像班）によるものであることを付記し謝意を表する．また東芝玉川工場の竹村靖彦氏，阿久津文彦氏らの数々の技術的援助に謝意を表する．

文　献

1) Thurstone, F.L., Kjosnes, N.I. and McKinney, W.M.: Ultrasonic scanning of biological tissue by a new technique. Science, 149: 302—303, 1965
2) McCready, V.R. and Hill, C.R.: A constant depth ultrasonic scanner. Brit. J. Radiol., 44: 747—750, 1971
3) 横井　浩，巽　寿一，伊藤健一，松井　実：Cモードおよび Tモード超音波診断装置．東芝レビュー，30： 518—521，1975