Osaka University Knowledge Archive

Title	骨折の単純X線診断-診のがしやすい骨折-
Author(s)	大橋, 健二郎; 中島, 康雄
Citation	日本医学放射線学会雑誌. 1999, 59(9), p. 441-447
Version Type	VoR
URL	https://hdl.handle.net/11094/17364
rights	
Note	

Osaka University Knowledge Archive : OUKA

https://ir.library.osaka-u.ac.jp/

Osaka University

総　説

骨折の単純X線診断
－診のがしやすい骨折－

大橋健二郎　　中島　康雄

聖マリアンナ医科大学放射線医学教室

Fractures Easily Missed by Conventional Radiographic Diagnosis

Kenjirou Ohashi and Yasuo Nakajima

Although conventional radiography is the mainstay for diagnosing fractures, there are multiple conditions in which a fracture can be overlooked by the radiologist. This report focuses on the radiographic findings of various presentations of fractures including (1) minimally displaced fractures, (2) avulsion fractures, (3) stress fractures, (4) incomplete fractures and physeal injuries in children, and (5) occult fractures complicated with overt injury. Radiologists need to be familiar with these relatively common entities and aware of the limitations of radiography for fracture diagnosis; there are cases that can be diagnosed clinically without radiographic findings of cortical disruption. Repeated radiographic examination, CT, or MRI may be indicated depending on the clinical situation. The involvement of radiologists in the routine interpretation of conventional radiographs in trauma settings is encouraged to improve the detection of subtle fractures.

Research Code No. : *505.9*

Key words : *Radiography, Diagnosis, Fracture*

Received May 10, 1999

Department of Radiology, St. Marianna University School of Medicine

本論文は第34回日本医学放射線学会秋季臨床大会(1998年10月)の教育講演：Common diseaseの画像診断(6．骨軟部単純)において，「診のがしやすい骨折，骨折と誤りやすい正常変異」の演題で発表されたもので，日本医学放射線学会誌編集委員会より執筆依頼した．

はじめに

骨折の診断では症状や身体所見が大きな比重をしめ，これらより骨折が強く疑われた場合は，単純X線で骨折線を認めなくても臨床的に骨折として処置がなされ，経過をおいて再度単純X線検査が施行される．救急に携わる放射線科医は，これら臨床情報が重要な役割を果たすことや，急性期の単純X線検査では必ずしも骨折を除外できないことを理解し，読影あるいはコンサルテーションにあたる必要がある．

単純X線上診断が困難な骨折，診のがしやすい骨折としては骨折部位・単純X線撮影条件および技術・臨床情報・読影する医師の経験により種々の状況が考えられる．ここでは便宜上，(1)転位の少ない，描出されにくい骨折，(2)剥離骨折，(3)ストレス骨折，(4)小児の若木骨折，骨端線損傷，(5)関節脱臼や靭帯損傷に伴う骨折・その他，について，症例を供覧しながらそれぞれの骨折の機序，注目すべき解剖学的部位や骨折の直接的あるいは間接的所見を解説する．また先に述べた単純X線診断の限界や他の画像検査による診断の進め方についても簡単に触れる．

転位の少ない骨折

転位の少ない骨折は単純X線上描出されにくい．骨折があっても全く転位がない状況を仮定すると，撮影技術に関わらず骨折線は描出されないわけで，外力・体動による転位や単純X線上の最初の治癒過程である骨吸収がすすむことにより骨折線が明らかとなってくる．仮骨の形成も加わって，時間が経過するほど骨折の診断は容易となる．

解剖学的部位によりまた撮影方法により，骨折面がX線ビームと平行になりにくい場合は，骨皮質の断裂は描出困難である．通常正側2方向，90度の角度を変えての撮影が施行されるが[1]，骨折面が冠状面に近い場合は正面では描出され難く，側面にて骨折線が明らかとなる(Fig. 1)．骨折線が一方向でのみ描出されることは稀でなく，疑わしい場合は両斜位を含めた多方向撮影を行う．手根舟状骨骨折(Fig. 2)の約7割は，中3分の1に起こる．転位が少なく，骨折線

Fig. 1 Fracture at the base of a 5th metacarpal. The fracture line is poorly seen on the anteroposterior (AP) radiograph (A) since the fracture is near the coronal plane. A cortical break (arrow) is quite apparent on the oblique radiograph (B).

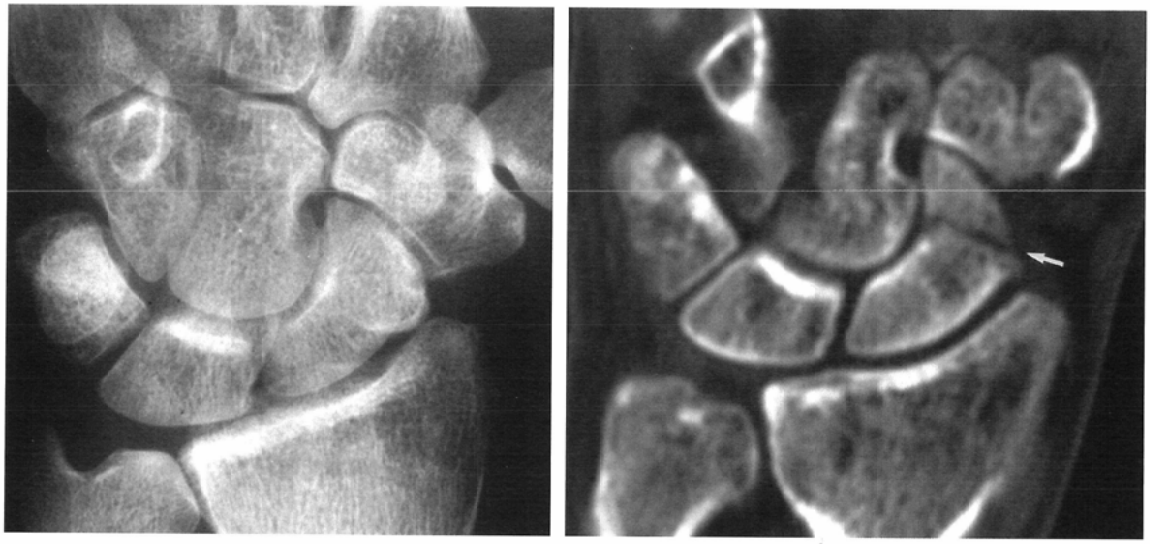

Fig. 2 Carpal scaphoid fracture. Posterior anterior radiograph of the wrist of a 39-year-old man with radial wrist pain is unremarkable except for a questionable lucent line (A). Direct coronal helical CT image (1-mm slice thickness, 1-mm table feed, 1-mm reconstruction) shows a scaphoid fracture (arrow) in its distal third (B).

は通常の撮影では描出されにくい．舟状骨は，橈骨と有頭骨の長軸に対して掌側に傾いているためで，側面では他の手根骨が重なるため描出困難である．さらに角度をつけての撮影がされることもあるが[2]，通常は身体所見より骨折が疑われた場合は固定され，1週間後に再度X線撮影が施行される．上肢の骨折では経過をみることで臨床上の問題は少ないが，大腿骨頸部骨折が疑われる場合では，長期のベッド上安静による肺塞栓や他の合併症の問題があり，MRIの適応が考慮される[3),4)]．ACR (American College of Radiology) のガイドラインでは，冠状断T1強調画像により除外するとされるが[5)]，診断感度については不十分であるという報告もあり，通常脂肪抑制冠状断T2強調画像を追加する[6)]．

転位が少ない骨折では，特に高度の骨粗鬆症患者の場合には診断が困難である．皮質骨・海綿骨ともに冒される70歳以上の老人性(senile)の骨粗鬆症では，むしろ単純X線では骨折を除外できないと考え，症状を説明できない場合はMRIをすすめる．一般的には圧迫性の外力による骨折では転位が少なく単純X線での診断が困難である(Fig. 3)．MRIでは広範な骨髄の浮腫所見を伴うため，診断が容易となる[7)]．単純X線で多発性の圧迫性変形がある腰椎においても，MRIでは骨髄の信号変化により急性・亜急性の骨折の診断が可能である．

剥離骨折

骨片の小さな剥離骨折は診断が困難な場合が多い．膝の外側関節包靭帯による近位脛骨外側の骨皮質の剥離骨折であるSegond骨折(Fig. 4)は，骨片が小さく見落とされやすく，また軽度の外傷とみなされる可能性があるが，高率に前十字靭帯の断裂や半月板損傷を伴い，単純X線診断上重要

Fig. 3　Tibial plateau fracture. Cortical depression (arrowheads) is noted in the lateral plateau on the AP radiograph of the knee of a 61-year-old woman. Depression-type fracture is common in elderly patients.

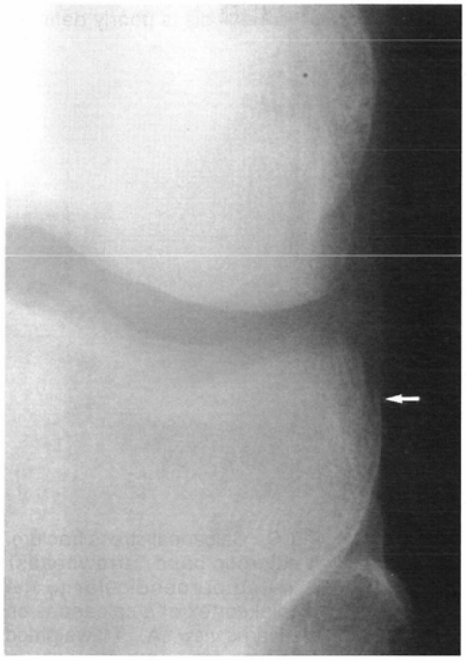

Fig. 4　Segond fracture. Magnified view of an AP radiograph of a knee shows a small cortical fragment (arrow) in the lateral aspect of the proximal tibia.

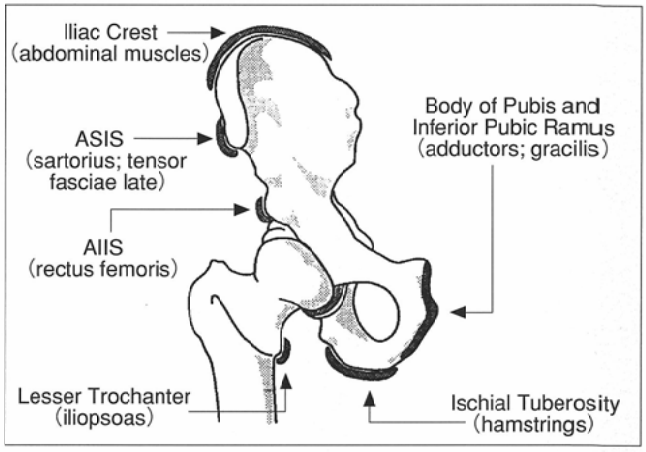

Fig. 5　Apophyses in the pelvis are common sites for avulsion injuries (from El-Khoury GY, Daniel WW, Kathol MH: Acute and chronic avulsive injuries. Radiologic Clinics of North America 35: 748, 1997; with permission).

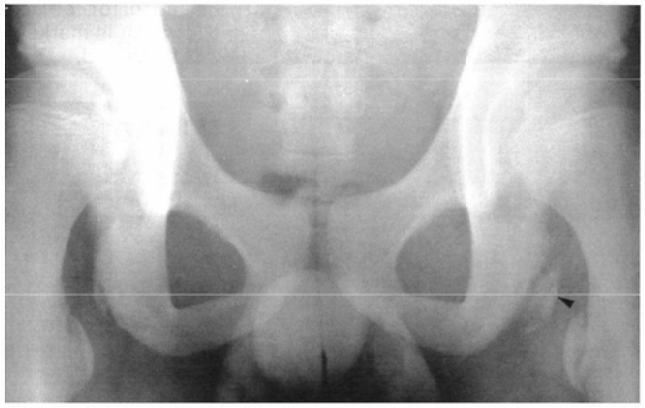

Fig. 6　Avulsion of the left ischial tuberosity. A 12-year-old soccer player complained of pain in the left gluteal region. AP radiograph of the pelvis shows an avulsion fracture (arrowhead).

Fig. 7　Stress fracture in a 2nd metatarsal. Localized periosteal reaction (arrowheads) is seen in the diaphysis. Incidentally noted is a bipartite medial sesamoid.

な骨折のひとつである[8]．外側関節包靭帯は膝蓋骨および膝蓋腱より後十字靭帯に連続するが，Segond骨折は同靭帯中1/3の半月板・脛骨部の剥離によると考えられる[9]．転倒時に膝を内旋し，内反ストレスにより断裂が起こるとされ，ACL損傷とともに膝の前外側回転性の不安定症(anterolateral rotational instability)の原因となり得る[10]．

その他大部分の剥離骨折は，スポーツ時のeccentricな筋肉収縮(筋収縮時に筋長が伸びる)に伴って筋・腱付着部に起こる(Fig. 5, 6)．骨成長期では，apophysis(軸方向の成長に関与しない2次骨化中心)に起こり，解剖学的部位がきめてとなるが，病歴が不明であったり，慢性のストレスによる場合は骨髄炎や腫瘍性病変と間違われることがある[11),12]．

剥離骨折は重度の筋肉腱損傷とみなされ，多くは保存的に治療されるが，高い運動能を維持する必要があるプロの運動選手などの急性期損傷では，部位によっては再建されることもある．

Fig. 8 Stress fracture (black line) of a tibia. Lateral radiograph of the tibia/fibula shows linear lucency perpendicular to the anterior cortex, which is markedly thickened.

Fig. 10 Diffuse signal change in a stress fracture. Coronal fat-suppressed image (STIR) (TR/TE/TI: 2000/17/160) shows diffuse high signal intensity in the bone marrow of the left femur. Focal thickening of the medial cortex of the distal metaphysis is poorly defined.

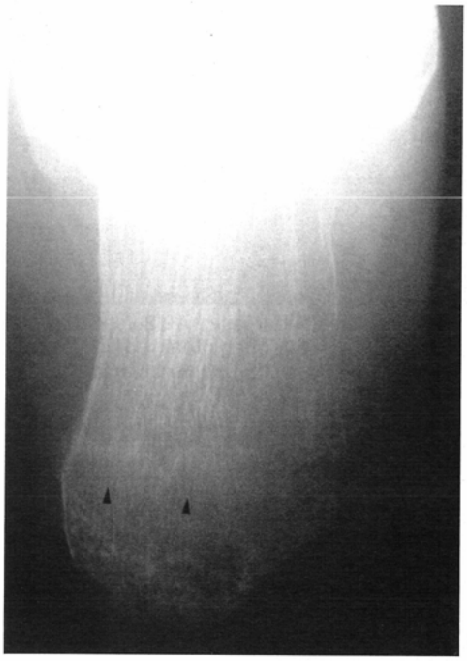

(A)

(B)

Fig. 9 Calcaneal stress fracture. A sclerotic band (arrowheads) is noted perpendicular to the medial cortex of a calcaneus on the Harris view (A). T1-weighted (SE: TR/TE = 500/15 msec) transaxial image shows a low signal band (B).

ストレス骨折

ストレス骨折の診断は，臨床情報と単純X線での典型的な所見があれば苦慮することはないが，臨床情報が与えられなかったり，依頼医師がストレス骨折を疑っていない状況も多い．単純X線所見としては，限局性骨膜反応(Fig. 7)・骨皮質肥厚，皮質断裂(black line)(Fig. 8)，および海綿骨に起こる帯状の硬化像(Fig. 9)が挙げられる[13]．骨皮質の限局性の不明瞭化(gray cortex sign)も比較的早期にみられるストレス骨折の所見とされる[14]．これらの単純X線所見の感度は低く，必ずしもこれらの所見がなくてもストレス骨折は除外できない[15]．以前より骨シンチグラフィは，ストレス骨折の診断感度が高く単純X線の次に施行されることが多い[16)-18)]．MRIの診断感度も同様に高く[19),20)]，骨シンチでは解剖学的局在が同定しがたい手，足や関節近傍の病変には，よい適応と考えられる．ストレス骨折のMRI所見は骨皮質の変化が目立たず，広汎な骨髄および周囲軟部組織の浮腫信号を伴うことが多いため，特に臨床的にストレス骨折を疑っていない場合には，骨髄炎や悪性疾患と間違われるため注意が必要である(Fig. 10)[21]．

小児の若木骨折，骨端線損傷

小児の骨はハバース管が太く多孔性であり，水分含有量

Fig. 11　Torus fracture. Lateral radiograph of the distal forearm of a12-year-old girl shows focal cortical bulging (arrow) in the palmar aspect.

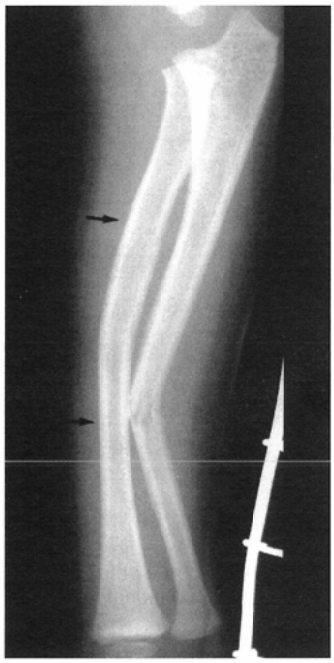

Fig. 12　Plastic bowing. Lateral radiograph of the forearm of a 3-year-old boy shows a complete fracture of the ulna and bowing fracture of the radius (arrows).

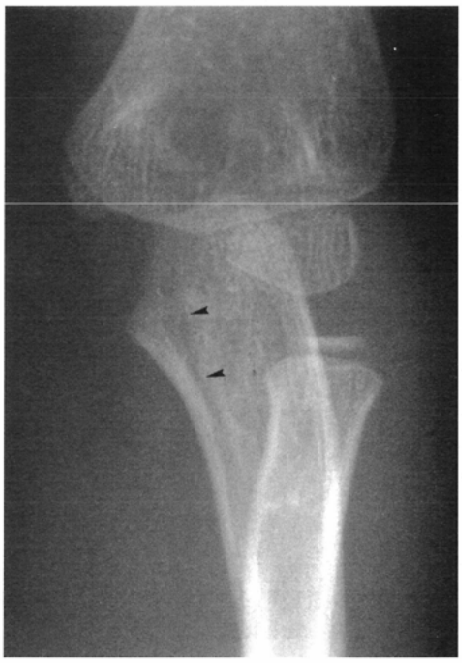

(A)

(B)

Fig. 13　Longitudinal linear fracture of a proximal ulna. Note linear lucency (arrowheads) along the ulnar cortex of a proximal ulna (A: AP radiograph, B: lateral radiograph). Minimal cortical bulging (arrow) is noted in the olecranon on the lateral radiograph.

も多いことより骨折線が不完全な若木骨折が特徴的である．骨折線がみえず，わずかな骨皮質の突出(Fig. 11)や弓状変形(Fig. 12)を示す骨折のパターンを注意深く探すことが必要である．肘では，上腕骨顆上骨折の頻度が高く最初に疑うべき骨折であるが，近位尺骨の長軸方向の線状骨折は伸展時の回転性の外力によると考えられ，わずかな線状の透亮像が認められ(Fig. 13)，診のがしやすい骨折と考えられる[22),23)]．

骨端線は骨格系の最も弱い部分であり，骨端線損傷も小児の外傷に特徴的である．報告にもよるが，Mizutaらの約2,000例の四肢の骨外傷では18％に骨端線損傷がみられている[24)]．橈骨遠位部が最も多く，上肢に頻度が高いが，下肢の骨端線損傷のほうが予後が悪いとされる[25)]．骨端線損傷では，解剖学的および単純X線パターンに基づいたSalter-Harris分類が広く用いられているが，MRIによる骨端線損傷の評価では，単純X線で観察された骨折線の延長が約半数でみられたという報告もある[26)]．単純X線検査に続いて，臨床的に必要があれば，骨端線損傷を直接信号変化として捉えることのできるMRIが適応となる(Fig. 14)．

関節脱臼や靭帯損傷に伴う骨折・他

骨盤，尺骨と橈骨，脛骨と腓骨のように靭帯により骨のリング状構造を形成する部位では，通常2カ所以上の骨折を来すことが多い(Fig. 15)．1カ所での骨折では，近位あるいは遠位での靭帯損傷を伴い，靭帯損傷部位の痛みのため

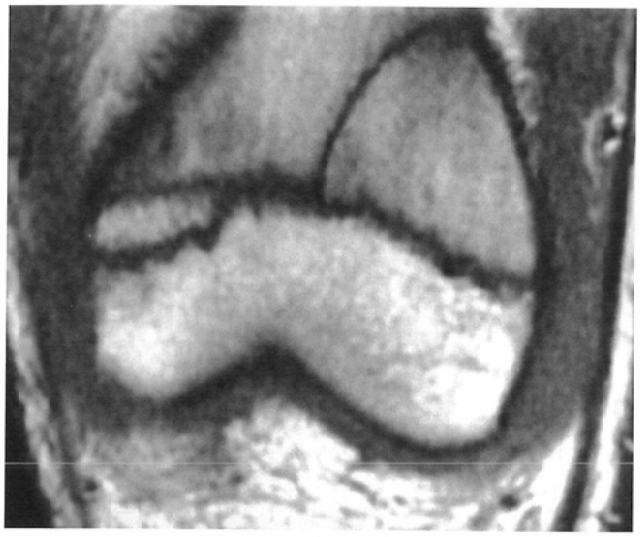

Fig. 14 Physeal knee injury. Coronal T1-weighted (500/20) MR image of a 15-year-old girl who sustained a vulgus injury of the left knee shows a triplane fracture. Conventional radiograph (not shown) was negative for fracture.

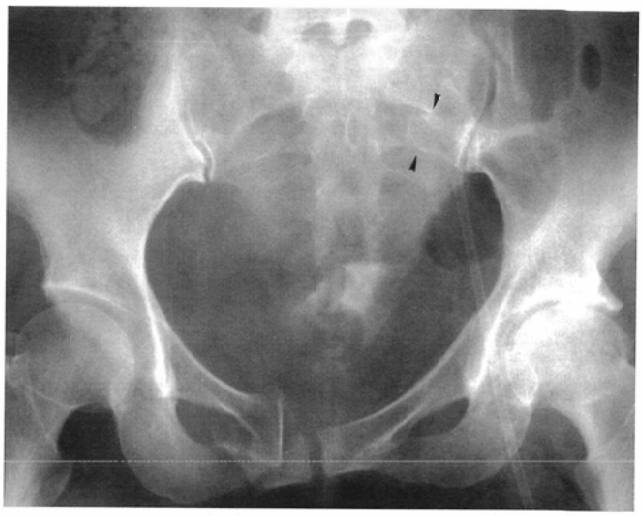

Fig. 15 Pelvic fractures (vertical shear). Note disruptions of arcuate lines (arrowheads) of the left-sided sacrum in addition to right pubic fractures.

(A)

(B)

Fig. 16 Maisonneuve fracture. Marked widening of the medial clear space (asterisk) is seen on the mortise view of the right ankle (A). High fibular fracture (arrowhead) is noted on the AP radiograph of the tibia/fibula (B).

に，離れた部位での骨折が見逃されることがある．足関節骨折にみられるMaisonneuve骨折では，内側側副靭帯・内顆を含む足関節の靭帯損傷・骨折に伴って近位腓骨骨折を来す(Fig. 16)．足関節損傷部位の痛みが強く腓骨高位の骨折部の痛みを訴えないことが多いため，臨床的にも見逃しやすい骨折とされる[27]．

距骨のtranschondral骨折は，内反損傷に伴って起こり，受傷時の単純X線検査では所見が明らかでないことが多い．症状の改善がなく再来時に単純X線で診断されるが，わずかな透亮像のみのこともあり，臨床情報がないと見逃されやすい．足の底屈，内旋に伴って起こる内側病変と背屈に伴う外側病変がみられる(Fig. 17)[28]．病態把握，治療方針を検討するためにMRIが適応となる．

Fig. 17 Transchondral fracture of a talus, a lateral lesion. AP radiograph of the left ankle reveals focal lucency (arrowhead) in the lateral aspect of the talar dome. MRI (not shown) performed 6 months later showed a transchondral fragment.

その他，多発外傷骨折に伴う軽度の骨折は，より重症の外傷にかくされて，臨床的にも見落とされやすい．特に上肢では比較的軽度の骨折・脱臼が機能的な障害を残す可能性もあり，血行動態の安定が得られれば単純X線でのskeletal surveyが考慮される．

まとめ

骨折の単純X線診断上，診のがしやすい骨折として(1)転位の少ない骨折，(2)剥離骨折，(3)ストレス骨折，(4)小児の若木骨折，骨端線損傷，(5)関節脱臼や靭帯損傷に伴う骨折等につき概説した．

その他，診のがされる原因や状況は様々であるが，単純X線では必ずしも骨折を除外できないことも理解する必要がある．読影する放射線科医の要因としては，日頃の単純X線の読影が大切であることを強調したい．外傷・骨折に限らず，特に単純X線の読影力は読影を続けていないと低下するためで，これは外科医と手術手技の関係に近いと思われる．一度理解した知識や会得した経験を生かすために，定期的な単純X線の読影が必要である．本稿が少しでも放射線科医の日常診療に役立てば幸いである．

文献

1) Rogers LF: Description and detection of fractures. (In) Rogers LF ed: Radiology of skeletal trauma. 2 ed. 45-108, 1992, Churchill Livingstone, New York
2) Bridgman C: Radiography of the carpal navicular bone. Med Radiogr Photogr 25: 104-105, 1949
3) Deutsch AL, Mink JH, Waxman AD: Occult fractures of the proximal femur: MR imaging. Radiology 170: 113-116, 1989
4) Quinn SF, McCarthy JL: Prospective evaluation of patients with suspected hip fracture and indeterminate radiographs: Use of T1-weighted MR images. Radiology 187: 469-471, 1993
5) Manaster BJ: Stress/insufficiency fractures (excluding vertebral). (In) ACR appropriateness criteria for imaging and treatment decisions. MS6, 1995, American College of Radiology, Reston, VA
6) Ohashi K, Brandser EA, El-Khoury GY: Role of MR imaging in acute injuries to the appendicular skeleton. Radiol Clin North Am 35 (3): 591-613, 1997
7) Palmer WE, Levine SM, Dupuy DE: Knee and shoulder fractures: Association of fracture detection and marrow edema on MR images with mechanism of injury. Radiology 204 (2): 395-401, 1997
8) Capps GW, Hayes CW: Easily missed injuries around the knee. Radiographics 14 (6): 1191-1210, 1994
9) Goldman AB, Pavlov H, Rubenstein D: The segond fracture of the proximal tibia: A small avulsion that reflects major ligamentous damage. AJR 151 (6): 1163-1167, 1988
10) Dietz GW, Wilcox DM, Montgomery JB: Segond tibial condyle fracture: Lateral capsular ligament avulsion. Radiology 159 (2): 467-469, 1986
11) Brandser EA, El-Khoury GY, Kathol MH: Adolescent hamstring avulsions that simulate tumors. Emergency Radiology 2: 273-278, 1995
12) Metzmaker JN, Pappas AM: Avulsion fractures of the pelvis. Am J Sports Med 13: 349-358, 1985
13) Sovaca CJ: Stress Fractures: A Classification of the earliest radiographic signs. Radiology 100: 519-524, 1971
14) Mulligan ME: The "gray cortex": An early sign of stress fracture. Skeletal Radiol 24: 201-3, 1995
15) Greaney RB, Gerber FH, Laughlin RL, et al: Distribution and natural history of stress fractures in U.S. marine recruits. Radiology 146: 339-346, 1983
16) Geslien GE, Thrall JH, Espinosa JL, et al: Early detection of stress fractures using ^{99m}Tc-polyphosphate. Radiology 121: 683-687, 1976
17) Ammann W, Matheson GO: Radionuclide bone imaging in the detection of stress fractures. Clin J Sport Med 1: 115-122, 1991
18) Rosen PR, Micheli LJ, Treves S: Early scintigraphic diagnosis of bone stress and fractures in athletic adolescents. Pediatrics 70: 11-15, 1982
19) Lee JK, Yao L: Stress fractures: MR imaging. Radiology 169: 217-220, 1988
20) Stafford SA, Rosenthal DI, Gebhardt MC, et al: MRI in stress fracture. AJR 147: 553-556, 1986
21) Hayes CW, Conway WF, Sundaram M: Misleading aggressive MR imaging appearance of some benign musculoskeletal lesions. Radiographics 12: 1119-1134, 1992
22) John SD, Wherry K, Swischuk LE, et al: Improving detection of pediatric elbow fractures by understanding their mechanics. Radiographics 16 (6): 1443-1460, 1996
23) Wherry K, John SD, Swischuk LE, et al: Linear fractures in the proximal ulna (a frequently missed injury). Emergency Radiology 2: 197-201, 1995
24) Mizuta T, Benson WM, Foster BK, et al: Statistical analysis of the incidence of physeal injuries. J Pediatr Orthop 7: 518-523, 1987
25) Chadwick CJ, Bentley G: The classification and prognosis of epiphyseal injuries. Injury 18: 157-168, 1987
26) Jaramillo D, Hoffer FA, Shapiro F, et al: MR imaging of fractures of the growth plate. AJR 155: 1261-1265, 1990
27) Rogers LF: The Wrist. (In) Rogers LF ed: Radiology of skeletal trauma. 2nd ed. 837-938, 1992, Churchill Livingstone, New York
28) Rogers LF: Ankle. (In) Rogers LF ed: Radiology of Skeletal Trauma. 2nd ed. 1319-1427, 1992, Churchill Livingstone, New York