Osaka University Knowledge Archive

Title	急性好酸球性肺炎の2例
Author(s)	荒川, 浩明; 中島, 康雄; 栗原, 泰之 他
Citation	日本医学放射線学会雑誌. 1993, 53(8), p. 911-915
Version Type	VoR
URL	https://hdl.handle.net/11094/17393
rights	
Note	

Osaka University Knowledge Archive : OUKA

https://ir.library.osaka-u.ac.jp/

Osaka University

日本医放会誌：53（8），911-915，1993（平5）

急性好酸球性肺炎の2例

1）聖マリアンナ医科大学放射線医学教室
2）横浜栄共済病院放射線科　3）同病理

荒川　浩明[1)]　中島　康雄[1)]　栗原　泰之[1)]　新美　浩[1)]
石川　徹[1)]　徳田　政道[2)]　松下　和彦[3)]

（平成4年10月13日受付）
（平成4年12月1日最終原稿受付）

Acute Eosinophilic Pneumonia : A Report of Two Cases

Hiroaki Arakawa[1)], Yasuo Nakajima[1)], Yasuyuki Kurihara[1)], Hiroshi Niimi[1)], Tohru Ishikawa[1)], Masamichi Tokuda[2)] and Kazuhiko Matsushita[3)]

1) Department of Radiology, St. Marianna University School of Medicine
2) Department of Radiology, Yokohama Sakae Kyosai Hospial
3) Department of Pathology, Yokohama Sakae Kyosai Hospital

Research Code No. : 504

Key words : Acute eosinophilic pneumonia, CT

Two cases of acute eosinophilic pneumonia (AEP) are described and the radiographic findings discussed. Two patients presented acute fever and cough, which led to acute respiratory insufficiency in 3 days. There was no past history of asthma, hypersensitivity or allergy. They became well within 5 to 12 days, with corticosteroid in one and spontaneously in another. Bronchoalveolar lavage showed more than 80% eosinophils. Plain chest roentogenogram showed air space consolidation with peripheral predominance in case 1 and ground-glass shadow with reticular pattern in case 2. On CT, dense and faint air-space opacities were noted in both entire lung fields in case 1 and faint opacities with thickened interlobular septa in case 2. Bilateral pleural effusion and mild mediastinal lymphadenopathy were noted in both. The increased lung densities showed non-segmental distribution. However, these findings are non-specific and such opacities are seen in other diffuse lung diseases such as hypersensitive pneumonitis, BOOP and pulmonary edema. Pleural effusion (44% of reported cases including ours) and mediastinal lymphadenopathy were frequently seen, and pleural effusion with or without mediastinal lymphadenopathy could represent specific findings for this disease. The authors stress that in young patients with acute respiratory insufficiency with pleural effusion and/or mediastinal lymphadenopathy on the plain chest radiograph or on CT, the possibility of AEP should be considered in the differential diagnosis.

緒　言

急性好酸球性肺炎は新しい疾患概念として1990年にLancetのEditorialでとりあげられ，それと前後して内外で十数例が報告されている[2),3),5)-11)]．疾患概念が新しいこともあり，急性好酸球性肺炎の画像診断に関して詳述した報告は全くない．今回，我々は2例の急性好酸球性肺炎を経験したのでその画像診断を中心に報告する．

1. 症　例

症例1

21歳男性　学生

主訴：咳嗽，発熱

家族歴：特記すべきものなし

既往歴：生後1カ月に幽門狭窄にて手術．アレルギー歴なし

現病歴：1991年12月17日より咳嗽，発熱が出現し急激に増悪．

12月20日緊急入院となる．

現症：著明なチアノーゼを認める．体温39.0℃．血圧110-40 mmHg．心拍数120/分．呼吸数44/分．

血液ガス　pH 7，453，Po 2 31.0 Torr，Pco 2 32.9 Torr，HCO 3 23.0 mmol/l

血液生化学検査：CRP　21.0 mg/dl，WBC 36700/mm³（St　8%，Seg　74%，Lym 16%，Mono　2%）

寒冷凝集素（−），マイコプラズマ抗体（−）．

胸部単純x線像：肺野末梢優位のair　space consolidationを肺野全体に認める（Fig. 1）．

CT：強い肺野濃度上昇とスリガラス様の肺野濃度上昇が混在し全肺野を占めている（Fig. 1(B)）．両側胸水，縦隔リンパ節の軽度腫大を認める（Fig. 1(C)）．

入院後経過：入院直後より抗生物質（ミノサイクリン2A，セフォチアム2g）とステロイド（プレドニン40 mg）を投与した．

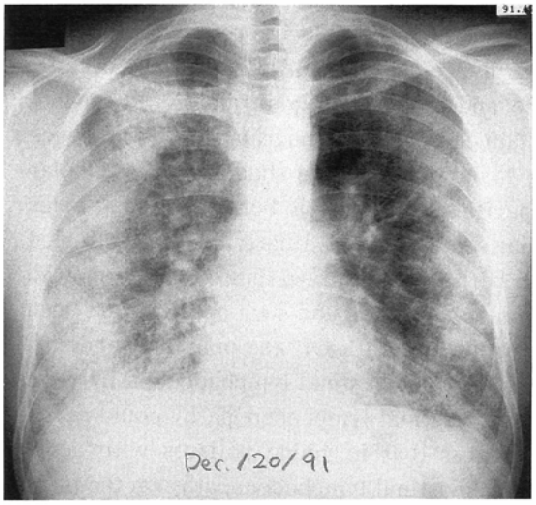

Fig. 1(A)　Plain Chest roentogenogram on admission Diffuse air-space shadow is seen with peripheral predominance.

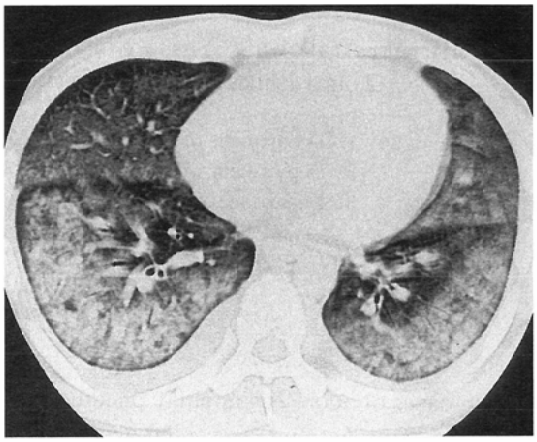

Fig. 1(B)　CT scan on the same day as Fig 1(A) shows increased densities involving entire lungs.

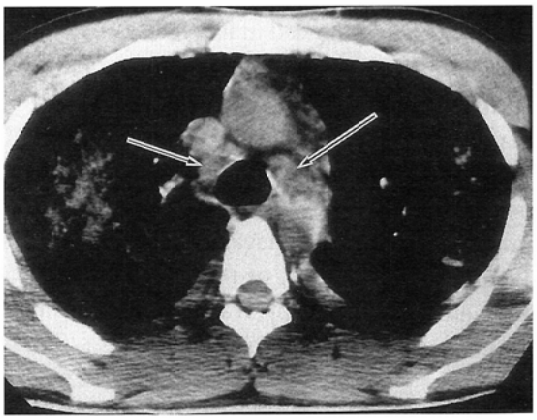

Fig. 1(C)　Mild mediastinal lymphadenopathy (⟶) and bilateral pleural effusions are seen.

第18病日にBALを施行し細胞分画はほとんどが好酸球で占められていた．急性の経過を取る好酸球性肺炎と診断した．

胸部単純X線上5病日より陰影の消退を認め，臨床的にも6病日にしてCRPが陰性化し，著明な症状の改善を認めた．

末梢血好酸球は2週目より上昇し，21病日に44%となった．

退院後6カ月現在再発なく経過している．

症例2

37歳　女性　飲食業

主訴：発熱，咳嗽

既往歴：30歳時マイコプラズマ肺炎

同年，腎結石にて手術　アレルギーの歴なし

現病歴：1990年5月29日より発熱と咳嗽が出現し急速に呼吸困難が進行したため6月1日入院となる．

現症：チアノーゼなし．体温38℃．血圧110-62 mmHg.

胸部聴診上胸部全体に小水泡性ラ音を聴取する．

入院時検査所見：WBC　12500/mm³ (Eos　3%, Lym　13%, Seg　67%etc)

CRP　28.4 mg/dl

寒冷凝集反応，マイコプラズマ抗体とも陰性

ツ反陰性

pH　7.476, PCO2　37.0 Torr

PO2　43.0 Torr.

胸部単純X線像：下肺野優位の肺野陰影の増強と網状線状影を認める（Fig. 2(A)).

CT：ほぼ全肺野にわたり肺野濃度の軽度の上昇と網状影を認める．また気管支血管周囲の肺野濃度上昇が認められる（Fig. 2(B)). 両側胸水と縦隔リンパ節の軽度腫大を認める（Fig. 2(C)).

入院後経過：抗生剤（ミノサイクリン）投与にて経過観察した．

第12病日BAL施行し好酸球増加（80%）を認め急性の経過をとる好酸球性肺炎と診断した．

第12病日にてCRP陰性化，胸部単純X線像も正常化した．

末梢血好酸球増加は第4病日より出現し第6病日に27%まで上昇した．

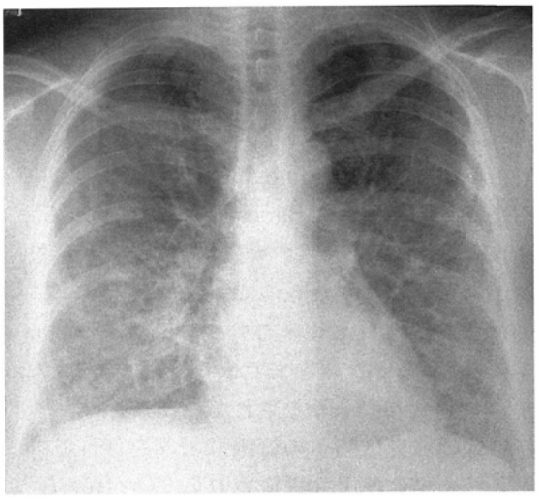

Fig. 2(A) Plain chest radiograph on admission in case 2: Reticular shadow with ground glass pattern is seen predominantly in both middle and lower lung fields.

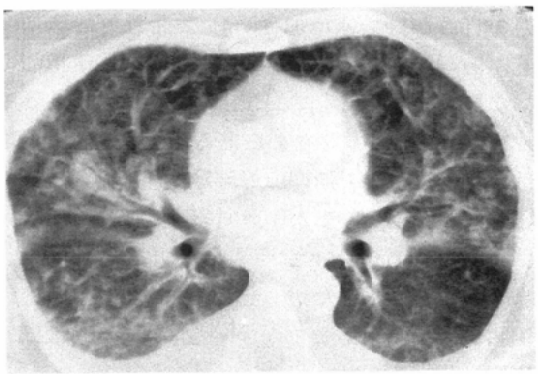

Fig. 2(B) CT scan of the same day as Fig 2(A) shows faint increased density in the entire lung fileds with linear and reticular patterns.

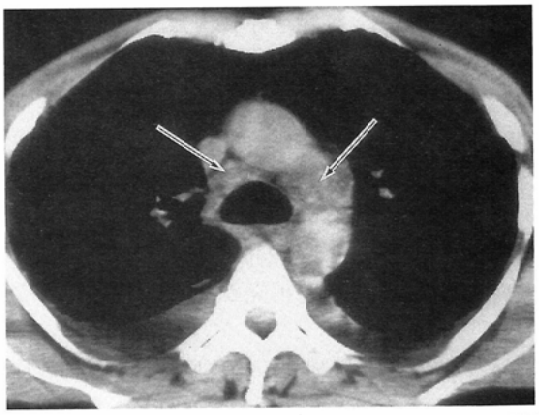

Fig. 2(C) CT scan with narrow window width: Mild mediastinal lymphadenopathy (⟶) and bilateral pleural effusions are seen.

ステロイドは投与しなかったが改善し退院後1年1カ月後現在再発は見られていない.

II. 考　察

Acute Eosinophilic Pneumonia (AEP) という疾患名は1989年にBadeschら[1]とAllenら[2]とが別個に計5例の急性の経過をとった好酸球性肺炎に対して名付けたもので, Lancet誌のEditorial[3]が発表されて以来この疾患に対する関心が高まっているが, 現在まで筆者らが検索しえた限りでは14例の報告がなされている[1),2),5)-11)].

好酸球性肺炎は肺への好酸球浸潤を伴うもので, 多くの疾患群より構成される. Croftonら[4]の分類が一般的に引用されるが, それによれば, 好酸球性肺炎は, 1) 単純性好酸球性肺炎 (Loeffler syndrome), 2) 遷延型肺好酸球増加症, 3) 喘息を伴う肺好酸球増加症, 4) 熱帯性好酸球増加症, 5) 結節性多発動脈炎に伴う肺好酸球増加症, などに分類される. AEPはLoeffler syndromeと同様に急性の経過をたどるが遥かに呼吸器症状が強く, また遷延型肺好酸球増加症と異なり胸部単純撮影上, 陰影が1カ月以上続くことはない. 一方, Carringtonら[12]も慢性好酸球性肺炎という概念を提唱したが, 発症が徐々に始まること, 再発の見られることが多いなどAEPとは臨床経過が異なる.

これまで報告されたAEPは, 若年の特に男子に好発しアレルギー素因のないケースが多い. 発症は急性で発熱, 咳嗽, 呼吸困難, 盗汗等を伴い, 7日以内に急性の呼吸不全を呈し, しばしば重篤であるが, ステロイドが有効で1週間程度で症状および肺の浸潤影などが消退する. 自験例の症例2を含めて4例においては抗生剤の投与のみで治癒している[5)-7)]. 急性に発症しまた比較的重篤な症状を呈するが, 短期間のうちに軽快するのが特徴的である. また再発が見られた症例はない.

本症の原因として何らかの抗原に対する過敏性反応を推定するむきもあるが現在のところ不明である. 診断は臨床経過, 明らかな原因がないこと, 及び気管支肺胞洗浄液 (BALF) より好酸球の増加 (28～50%) を証明することである. 末梢血の好酸球増加は発症当初は認められず, 数日以内に徐々に増加することが多く, 自験例でも4日から2週間程度で好酸球の増加が認められはじめている.

われわれの症例は以上に述べたように, 臨床経過, およびBALF所見等から本疾患に該当するものと考えられた.

急性好酸球性肺炎の画像についての報告は現在まで見られない. 自験例では広範囲にわたる肺野濃度の上昇を認めたが, 画像的には特異的な分布所見は認められない. 症例1では肺野末梢域に強いconsolidationが認められたが, 症例2では肺野濃度の上昇が広範に認められ, 特に気管支血管周囲の肺実質に強い変化が認められた. さらにこれらの肺野濃度の上昇に加えて網状影が認められた. 網状影は小葉間隔壁, 気管支血管周囲組織等の間質の肥厚と考えられ, 好酸球の浸潤部位を示しているものと思われる.

自験例では2例とも両側胸水と縦隔リンパ節の軽度腫大を認めている. 筆者らの調べた過去の症例では, 自験例を含めて16例において, 胸水の認められたと記載のあるもの, あるいは掲載されたCT写真で胸水の認められているのは7例 (44%) である. 但し, ほとんどの症例報告ではCT像の掲載がなく, また画像所見に関する記述が不十分であり, 実際には他の症例においても認められていた可能性も十分にあると考えられる.

縦隔リンパ節の腫大は自験例では2例ともに認められたが, 他の症例報告では言及されていない. また腫大の程度も軽度であり本疾患の画像診断においてどの程度の意味を持つものか, 今後の症例の積み重ねが必要と考えられる.

本疾患の鑑別診断は過敏性肺臓炎, BOOP, 肺水腫及び急性間質性肺炎等が挙げられる. 過敏性肺臓炎は急性好酸球性肺炎と同様に急性の呼吸不全と, 検査上は炎症所見を示し, また画像上も広範な肺野濃度の上昇を呈し, 鑑別に苦慮する疾患の一つである. しかし, 画像上縦隔リンパ節の腫大や胸水を認めることは極めて稀であり, 急性好酸球性肺炎との鑑別点と言える. 確定診断は,

BALで基本的に好酸球の増加を認めないこと，何らかの抗原が同定されること等により診断される．

BOOPも好酸球性肺炎と類似した画像所見を取りうる．胸水の貯留は4.8～8%に認めたとする報告があり[13),14)]，決定的な鑑別点にはなりえないものの，比較的鑑別の指標にはなりうると考えられる．またBOOPでは汎小葉性の分布を示し，また肺野全体における分布が急性好酸球性肺炎におけるようにびまん性に生じることは少なく，むしろ斑状の分布を呈すことなどで鑑別がある程度可能ではないかと思われる．

肺水腫や急性間質性肺炎では何らかの基礎疾患の存在や誘因等が存在することもあるが，臨床的に本疾患と類似しており画像的にも鑑別に苦慮することがあると思われる．今後，これら二疾患との画像的鑑別の検討が望まれると思われる．

III．まとめ

急性好酸球性肺炎の2例を経験した．過去の症例を含め本疾患の画像所見は，肺野濃度の上昇は非特異的であるが，胸水の貯留と縦隔リンパ節の腫大が認められることが多いと考えられる．アレルギー歴等のない若年者に発症する急性呼吸不全を呈するびまん性肺疾患の鑑別として急性好酸球性肺炎を念頭におくべきであると考えられる．

文　献

1) Badesch D. V, King T. E. & Schwarz M. I : Acute Eosinophilic Pneumonia : A Hypersensitivity Phenomenon? Am, Rev, Respir, Dis, 139 : 249-252, 1989
2) Allen, J. N, Pacht E. R, Gadek, J. E & Davis W. B : Acute Eosinophilic Pneumonia as a Reversible Cause of Noninfectious Respiratory Failure. N. Engl, J. Med, 321 : 569-572, 1989
3) Acute eosinophilic pneumonia, Lancet, 335 : 947, 1990
4) Crofton J. w, Livingstone J. L, Osward N. C, Roberts A. T. M,: Pulmonary eosinophilia, Thorax 7 : 1-35, 1952
5) 小川晴彦，中村裕行，高柳伊立，他：Acute Eosinophilic Pneumoniaの二例と，その文献的考察．日胸疾会誌 29：746-752，1991
6) 高松健次，宮本修，中野義高，他：高熱，著明な低酸素血症にて急激に発症した特異なPIE症候群の2例．日胸 46：57-63，1987
7) 山本智生，堅田均，阿児博文，他：急速な呼吸困難とびまん性粒状陰影を呈した好酸球性肺炎の一例．日胸疾会誌 27：1204-1207，1989
8) 福村基之，鈴木俊光，阿部寿之，他：急性好酸球性肺炎の一例．日胸 49：777-781，1990
9) Buchheit J, Eid N, Rodgers G. JR, et al : Acute Eosinophilic Pneumonia with Respiratory Failure : A new syndrome? Am. Rev. Respir. Dis. 145 : 716-768, 1992
10) 堀内正，放生雅章：Acute Eosinophilic Pneumonia,治療学 25：473-472，1991
11) Greenburg M, Schiffman R. L & Geha D. G : To The Editor. N. Engl. J. Med 322 : 635, 1990
12) Carrington CB, Addington WW, Goff AM, et al : Chronic Eosinophilic Pneumonia. N. Eng. J. Med, 280 : 787-798, 1969
13) Chandler P. W, Shin M. S, Friedman S. E, et al : Radiographic Manifestations of Bronchiolitis Obliterans with Organizing Pneumonia vs Usual Interstitial Pneumonia, AJR 147 : 899-906, 1986
14) McLoud, T. C, Epler, G. R, Colby, T. V, Gaensler, E. A : Bronchiolitis Obliterans. Radiol, 159 : 1-8, 1986