OUKA
Osaka University Knowledge Archive

| | |
|---|---|
| Title | Osteopoikilieの1例に就て |
| Author(s) | 山本, 道夫; 間島, 浚三郎 |
| Citation | 日本医学放射線学会雑誌. 1955, 14(11), p. 741-743 |
| Version Type | VoR |
| URL | https://hdl.handle.net/11094/17443 |
| rights | |
| Note | |

*Osaka University Knowledge Archive : OUKA*

https://ir.library.osaka-u.ac.jp/

Osaka University

# Osteopoikilie の1例に就て

岡山大學醫學部放射線科(主任　武田教授)
助教授　山　本　道　夫
副　手　間　島　浚　三　郎

(昭和29年11月15日受付)

レ線診斷によつてのみ判明する事の出來る疾病が多々存在するが骨疾患は特に此の感が深く其の内の1つに Ostopoikilie が數えられる.

偶々我々はこの1例とも考えられるものを得たので報告すると共に玆に文獻的に考察する事とした.

本症は極めて稀なものであり特に國内文獻に於はて我々の寡聞の爲か之を見つけ得なかつた.

Ostepoikilie の發見は1915年 Albers～Schonberg によるもので當時は Kmochenanomalie として記述されたものであるが, 次で Ledoux～Lebord[2], Chambaneix[3], Dessane[4] 等により報告され, 1932年 Leslie[5] の發表時には32例を示し, 最近に至つては 100例近く報告されている.

本症の定義として Erbsen[6] は各々骨骼系統の骨端部附近に島嶼狀或は圓形, 時に扁豆狀, 線期狀の濃厚なる陰影をいうと述べている. 又 Osteopoikilie は Ostitis Condensans disseminata, Osthepathia Condensans. とも言われてイギリス學派は Spotted Bones と稱している.

原因に就ては未だ定說はないが遺傳的關係が多くの場合に強調されているのは注意すべき事である.

之の疾患の發生部位は大體一定して居り, Schinz[7] の著書に記載された系統圖譜の如く腕指骨, 跗趾骨, 長骨々端部の海綿質に好發し, 頭蓋を侵さないのを本來のものとしているが最近 Erbson, Newconet[8], Schmorl[9] 等は頭蓋, 脊椎にも之を見ると述べている. 更に全骨骼系統の侵される事も考えられると言われている.

年齡による發見狀況を見るに, Bernuth[10], は生後18日目に定型的の骨質肥厚を認めたと述べ, Schinz 等によれば1～2歲, Newcomet は50歲, Reiser[11] は54歲の患者を記載しあるも一般には20歲前後に最も多く發見されている.

性別による發生狀況は現在迄の報告例によると大多數は男性であり, 女性は少數例である.

組織的な像に就ては Schmorl は, 「16歲の男子（骨髓炎死亡例）の例に就き骨の横斷面は均等性で灰白色を呈し, 骨端部の骨質より多少離れ中間軟骨部に向う所が所々軟骨に直接に連絡し, 病竈自體は緻密でなく海綿樣にして密に並行せる骨質基材の間に全く無細胞の線狀の骨髓が走り, 個々の骨質基材は之の部の海綿樣基材よりは密にして, その間に存在する細胞は大きく粗糙にして恰も新生された結合織細胞の樣である. 」と云う.

臨床症狀としては, 從來の文獻によると一般に無症狀であるために, 骨折又は結核, 骨痛, 骨髓炎等の他疾患の診療中に於て全くの偶然にレ線撮影により發見されるもので, 從つて報告された例數も少いが, Leslie, Wilcox[12] 等は意外に多いのではないかと述べている.

レ線像は留針頭大から扁豆大の圓形又は楕圓形の鋭利な一寸表現の致し樣のない美麗な濃い斑點狀の石灰陰影を腕指骨, 跗趾骨, 骨盤, 長骨々端部及び骨端中節跗等に認める. 又特徵としては左右對稱的に多發性に上記の斑點を見る.

鑑別す可き疾患は, 眞性孤立性の Ostitis Condensans, Osteosklerose, 或は Sklerosierencle Osteomyelitis, Leukamie 等の或る時期, 轉位性骨癌腫, Paget 氏病等が數えられるが, 常に他の好發部位並に左右對稱側を更に撮影して, 形, 大さ等を考え合せる時は大體區別が出來るものと考えられる.

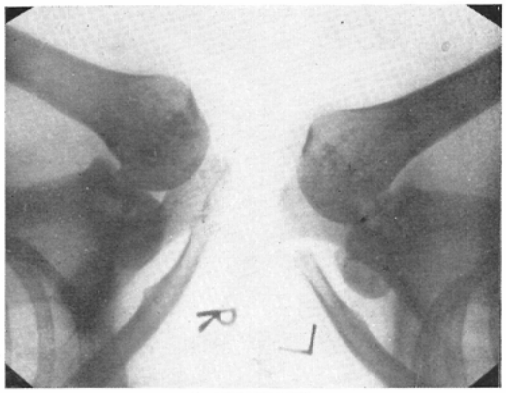

(肩胛關節部)

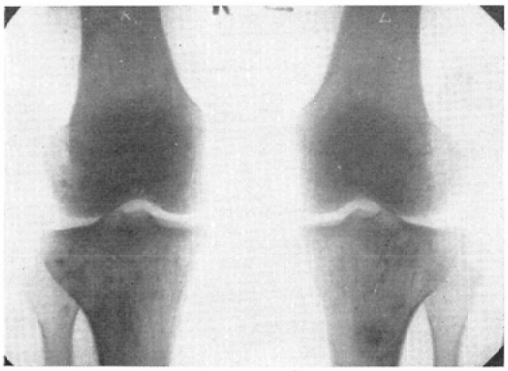

(膝關節部)

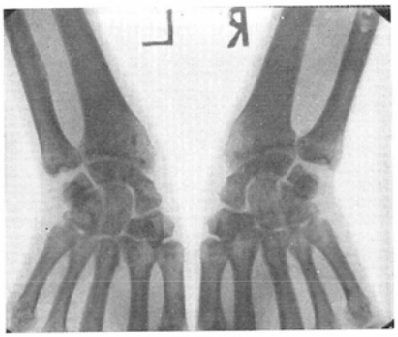

(腕關節部)

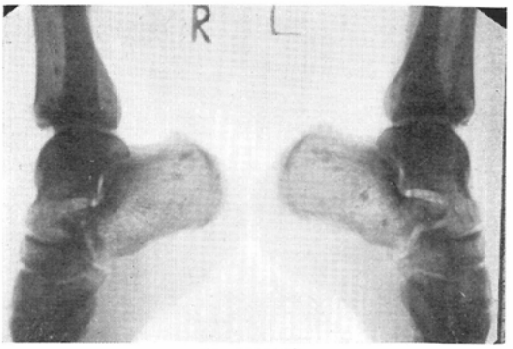

(足關節部)

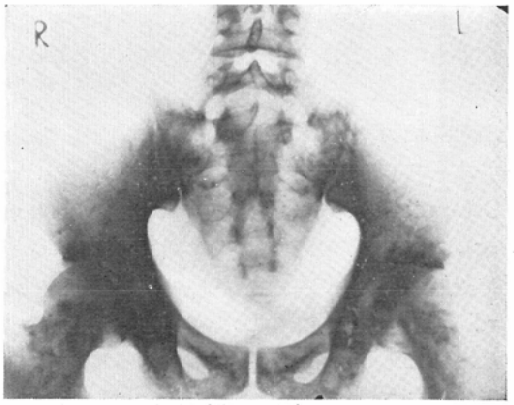

(髖　骨)

1) 眞性孤立性の Ostitis Condensans

之は單發のために左右比較して見る時は自ら明かとなる.

2) Sklerosierende Osteomyelitis

之も亦非對稱性であり, Osteomyelitis が相當に進行して來た時に一部に類似の像を呈するが時日の經過と共に骨像の變化を來たす. Osteopoikilie に於ては之を認めない.

3) Leukamie

脛骨, 大腿骨の Metaphysen Teil に hypertrophishe Atrophie が來た場合に骨端部小斑點狀の骨崩壞が見られるが斑點の性狀が異なる.

4) Paget 氏病

斑點狀の濃厚陰影の近くに明るい像が見られるが Osteopoikilie に於ては見られない.

症　例

患者　岡○樹　30歲家婦

既往歷　生來健康で著患を知らない.

現病歷　偶々本人自轉車より落ち兩手部を打ち痛みが止まらず當科に受診本症を發見した.

遺傳關係　認められない.

レ線所見　直徑2～5㎜の圓形又は楕圓形の濃厚なる斑點狀陰影

結節狀に見え銳利に界せられる.

發生場所は,

1) 肩胛關節部の肩胛骨, 上膊骨
2) 腕關節部の尺骨, 橈骨, 腕骨, 掌骨
3) 腟骨（腸骨, 坐骨, 恥骨）
4) 大腿骨上端
5) 膝關節の大腿骨, 脛骨, 腓骨.
6) 足關節部の脛骨, 腓骨, 跗骨.

之の所見は從來の文獻に述べなれた部位並びに大きさ, 配列に略ゞ一致しているものと考えられる. 何れも左右側を撮影せるも同程度に見受けられる.

御校閲を賜りたる恩師武田教授に深甚なる謝意を表します.

## 文　獻

1) Albers-Schönberg: Fort. a.d.Geb.d. R, 1915-1916, 23. —2) Ledoux-Lebard: Cited Lehrbuch der Rontgencliagnostik von Schinz Baensch, Friedll. —3) Chambaneix: Cited Lehrbuch der Rontgencliagnostik von Schinz, Badnsch, Friedll. —4) Dessane: Cited Lehrbuch der Rontgendiagnostik von Schinz, Baensch, Friedll. —5) Leslie: Am. J. R. and Thrupy. XXVII. No. 4. —6) Erbsen. Klinischen Wochenschrift. 13 Jahr. Nr 37. —7) Schinz: Lehrbuch der Rontgesdiagnostnk von Schinz, Baensch, Triedl. —8) Newcomet: Am. J. R and Therapy. XXII. 1929. —9) Schmorl: Fort. a. d. Geb. d. R. 1931, 44. —10) Bernuth: Cited Klininhen Wochenschrift. 14 Juhi. Nr. 37. —11) Reiser: Fort. a. d. Geb. d. Geb. d. R. 1931. 43. —12) Wilcox Am. J. R. and Thrayp. XXVII. No. 4. —13) 横倉: 骨疾患のレ線診斷, 南江堂.