OUKA
The University of Osaka
Institutional Knowledge Archive

Title	燒灼術前後に於ける肋膜癒着のレ線學的並びに臨床的觀察
Author(s)	高橋, 良吉
Citation	日本医学放射線学会雑誌. 1955, 15(8), p. 716-736
Version Type	VoR
URL	https://hdl.handle.net/11094/17455
rights	
Note	

The University of Osaka Institutional Knowledge Archive : OUKA

https://ir.library.osaka-u.ac.jp/

The University of Osaka

燒灼術前後に於ける肋膜癒着のレ線學的並びに臨床的觀察

日本醫科大學放射線醫學教室(主任 山中太郎教授)
第一醫院助手 高橋良吉

(昭和30年6月25日受付)

序說
第1篇 肋膜癒着のレ線診斷
第1章 肋膜癒着の種類・頻度並びにレ線所見と胸腔鏡所見との比較
第2章 レ線學的誤診の原因
第3章 病巢部位と癒着部位との關係
第4章 燒灼能・不能とレ線診斷
第5章 撮影方法の吟味
第1節 背腹正面撮影
i) 病巢の部位・範圍及び種類
ii) 病巢發見から氣胸迄の期間
iii) 肺尖の位置
iv) 氣胸側肺部の位置
v) 突起狀陰影の有無
vi) 健康下肺野の不透明肺
第2節 過虛脫呼氣撮影
第3節 透視の併用
第4節 肺尖撮影
第5節 側位撮影
第6節 斜位撮影
第7節 側彎位撮影
第8節 腹背正面撮影
第9節 吸・呼氣重複撮影
第10節 斷層撮影
第11節 氣管支造影
第6章 肋膜癒着のレ線學的分類
第2篇 臨床的觀察
第1章 手術成績
第2章 手術迄の期間
第3章 空洞の運命
第4章 喀痰中結核菌の消長
第5章 術後合併症
第1節 發熱
第2節 皮下氣腫
第3節 出血
第4節 滲出液貯溜及び膿胸
第6章 癒着以外の肋膜の變化に就て
第7章 再癒着
第8章 肋膜癒着と氣胸曲線との關係
第9章 肋膜癒着と胸腔內曲線
總括
後記
引用文獻

序說

肺結核症の治療として人工氣胸を實施するに當り肋膜に部分的癒着があつて沿効の障碍をなす場合が少くない. 此の肋膜癒着を切斷する方法には種々あるが, そのうち胸腔鏡で觀察しながら電氣的に燒切する閉鎖式肋膜癒着燒灼術は比較的侵襲も少く, かなり著明な効果をあげ得る優秀な方法とされている. 而してその手術手技も比較的簡單であり, 少しく習熟すれば內科醫に於ても容易に遂行出來るところから, Jacobaeus (1910) が本手術を開始してより Unverricht[1], Kremer[2], Maurer[3], Brantigan[4] その他多數の人々に依つて實施される樣になり, 我が國に於ては田畑[5] の發表以來木本[6] の詳細な研究を經て, 以後次第に多數の人々に依つて行われ一般に廣く普及する樣になつた.

さて, それでは人工氣胸に於て完全氣胸と不完全氣胸はどの位の頻度かと云うと渡邊[7] は 177例中17%が, 藤田[8] はレ線透視上 588例中 195例 (33%)が, 馬場[9] は89例中21例 (23%) が完全氣

胸であつたと述べている．之は勿論症例に依つても異り，又完全氣胸の定義も必ずしも一致していないのであるが，私も當教室に於て27年から29年迄過去3年間に人工氣胸を實施した87例（右45側，左35側，兩側7例）に就て肺門部以外には何處にも癒着のないものを完全氣胸として調査したところ完全氣胸は右13側，左11側，（26%）であつた．それでは完全氣胸でなければ効果がないかと云うと必ずしもそうではなく，個々の例では不完全氣胸であつても効果をあげる症例はあるが，一般的には不完全の度が高度になる程効果を認める率は少く，病巣と關係を有する部分的肋膜癒着を認める場合には先づJacobaeusの燒灼術が試みられるべきである．私も不完全氣胸70側中55側（79%）を燒灼術の對象とした．

此の燒灼術實施に當り肋膜癒着の性狀は氣胸の際に於ける陰壓の程度及び背腹普通レ線像に依つて凡そ推定されるのであるが，篠原[10]も胸腔鏡檢査に當つてはレ線所見を全く忘却して胸腔をのぞくべきであると述べ，長門等[11]もレ線像に現れる癒着は胸腔鏡で認める癒着の何分の1，時には何10分の1であると述べている如く，一般にレ線像のみでは不充分であると云われ，胸腔鏡を挿入して初めて正確な癒着の性狀を知り燒灼の能・不能をも判斷し得るのである．卽ち，胸腔鏡を挿入したに不拘燒灼し得ない場合も極めて多い．從つてレ線診斷は比較的輕視されるに至り未だ此の問題に關する系統的研究はない．此處に於て私はレ線を驅使することに依り胸腔鏡を挿入することなく，豫め癒着の性狀を正確に診斷し，更に燒灼の能・不能をも判斷し得るならば，患者の肉體的精神的の不安も少く燒灼を強行した爲の種々の合併症をも豫防し得，相互に利する處大なるものがあると考え主題の如き研究を行つたのである．

症例は27年7月から29年12月迄の間に私が胸腔鏡檢査並びに燒灼術を實施した52例（58側，62回）である．此等の症例に就て胸腔鏡檢査前にその癒着を種々レ線學的に檢討し，次でこれと胸腔鏡所見と比較しその誤診の原因を探り，レ線診斷に就て種々工夫を重ね，診斷の成績を向上せしめ得んことを期したのである．又燒灼症例の臨床經過をも併せて觀察したので之を總括して報告する．

第1篇　肋膜癒着のレ線診斷

第1章　肋膜癒着の種類・頻度並びにレ線所見と胸腔鏡所見との比較

肋膜癒着の分類に關しては既にMaurer[3]，Matson[12]，Bönsdorff[13] 等のものがあるが，私は種々檢討の結果木本[6]の分類を最も優れたものとして，本研究に於ては氏の分類を採用した．卽ち，絲狀・索狀・膜狀・帶狀・塊狀の五種であるが，私は之に Matson[12]の瀰漫性癒着を加えて第1表の如く6型とした．

第　1　表

第Ⅰ型	絲狀癒着	徑1㎜以下
第Ⅱ型	索狀癒着	徑5㎜以下
第Ⅲ型	膜狀癒着	幅5㎜以上・厚さ2㎜以下
第Ⅳ型	帶狀癒着	幅5㎜以上・厚さ2㎜以上1㎝以下
第Ⅴ型	塊狀癒着	幅・厚さ共に1㎝以上
第Ⅵ型	瀰漫性癒着	瀰漫性のもの

この分類に從つて私の經驗した52例中無數の絲狀・膜狀癒着を認めた1例と胸腔鏡下に全く癒着を認めなかつた3例とを除き計48例，54側に就いて，レ線像よりする癒着と胸腔鏡下に確め得た癒着とを比較すると第2表の如くである．

第　2　表

レ線・胸腔鏡所見 / 癒着の種類	レ線所見	胸腔鏡所見
絲狀癒着	3個	13個(11%)
索狀癒着	60	37(31%)
膜狀癒着	23	46(38%)
帶狀癒着	0	5(4%)
塊狀癒着	4	17(14%)
瀰漫性癒着	2	2(2%)
計	92個	120個

卽ち，膜狀及び索狀癒着が日常最も多く認められる．レ線學的には索狀と判斷されたものが最も多く60個に達するが，胸腔鏡下に於て索狀と確認し得たものは37個に過ぎず，之に反してレ線學的に膜狀と判斷されたものは23個であるが，胸腔鏡下に於ては實に46個が膜狀と確認されている．第

2表を28年10月第53回日本醫學放射線學會關東部會に於て報告する迄の前期33例と，以後の15例とに分けて比較するならば第3表の如くなる．

第 3 表

前期及び後期 / 癒着の種類	前期		後期	
	レ線	胸腔鏡	レ線	胸腔鏡
絲狀癒着	2個	10個	1個	3個
索狀癒着	49	25	11	12
膜狀癒着	8	28	15	18
帶狀癒着	0	4	0	1
塊狀癒着	2	13	2	4
瀰漫性癒着	0	0	2	2
計	61個	80個	31個	40個

卽ち，癒着數の上からはレ線による發見率は前期76%，後期78%であり前期と後期に差はないが，質的診斷に於ては明かに後期が向上している．以上の他に前胸壁に瀰漫性癒着を認めたものが8例あるが，此の癒着は燒灼の對象とはならないので別に扱うこととする．前期・後期を通じて癒着數全體からみればレ線上發見し得たもの92個に對し，胸腔鏡所見に於ては 120個となつているのでレ線學的には77%の發見率となるが，質的には多くの誤診が含まれている．尚レ線上完全氣胸と思われ胸腔鏡で心臟陰影にかくれた膜狀癒着を認めたものが1例ある．

第2章 レ線學的誤診の原因

此處に於て，第1章に述べたレ線學的判斷の胸腔鏡下に於ける事實と相違せる所以を比較檢討すると第4表の如くである．

A). 他種癒着をレ線學的に索狀癒着と判斷したものは33個である．此の内 a). 膜狀・帶狀癒着が略ゝ前後方向に走つていた爲，レ線投影の關係上之を索狀癒着と判斷したものが21個の多數にのぼる．一般に膜狀・帶狀癒着は略ゝ前後方向に走るもの多く，之はレ線投影の關係から索狀癒着と誤られ易く，診斷上注意を要するところであり，此際は後述の如く一般の索狀癒着に比較して陰影濃度の濃いことに注意し，斜位撮影を行わなければならない． b). 塊狀癒着をレ線學的に索狀癒着と判斷したものが7個ある．一般に胸腔鏡

第 4 表

A	他種癒着を索狀癒着と判斷したもの	33	a	膜狀・帶狀癒着が略ゝ前後方向に走つていた爲之を索狀癒着と判斷したもの	21個
			b	塊狀癒着とを索狀癒着斷したもの	7
			c	膜狀癒着が部分的に索狀肥厚を呈し膜狀部うすくレ線上不明の爲索狀癒着と判斷したもの	4
			d	膜狀癒着が半圓筒形をなし索狀癒着と判斷したもの	1
B	臟器に重なつて發見不能であつたもの	18	a	肺野の後面に重なつていたもの	7
			b	肺野の前面に重なつていたもの	2
			c	縱隔に重なついたもの	9
C	他の癒着につて重な發見不能であつたもの				10
D	發見し易い部位にあるに不拘發見出來なかつたもの				2
E	帶狀癒着を膜狀癒着し判斷したもの				1
F	レ線上完全氣胸を考えられ胸腔鏡檢査に於て癒着を發見したもの				1
G	胸腔鏡檢査に於て見落したもの				3
	計				67個

下の癒着はレ線所見のそれよりも大きいことが多く注意を要するところである．此の7個中6個は索狀に近い形の爲に判斷を誤り，1個は帶狀に近い形の塊狀癒着が前後方向に走つていた爲に判斷を誤つたものである．（第1圖）

第 1 圖

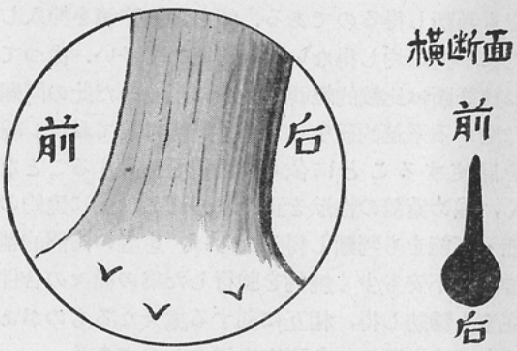

今，レ線寫眞に於て索狀癒着25，塊狀癒着9個に就て癒着の略ゝ中央部卽ち最も細い部分の直徑を寫眞上計測して觀ると第5表の如くなる．

卽ち，索狀癒着と塊狀癒着との鑑別に當つては寫眞計測上直徑 4 mm以下ならば先づ索狀癒着を考え，5 mm以上ならば塊狀癒着を考えるべきであろ

第 5 表

索狀癒着	徑 1㎜以下	1～2	2～3	3～4	4～5㎜	計
	8	9	6	2	0	25

塊狀癒着	徑 5㎜以下	5～10	10～15	15～20	20㎜以上	計
	0	5	3	1	0	9

う．c)．膜狀癒着に於て部分的に索狀肥厚部を認めるものがあるが，膜狀部はうすい爲レ線像に現れ難く，此の肥厚部のみ觀察され，之を索狀癒着と判斷したものが4個ある．此の場合には索狀部と膜狀部との境界が鮮明でないこと，膜狀部に極めて細い線様陰影が索狀部と略ゝ平行して認められる場合のあることに注意すれば誤診を避け得る．d)．膜狀癒着が半圓筒形を畫いて走つていた爲に之を索狀癒着と判斷したもの1個を經驗した．（第2圖）

第 2 圖

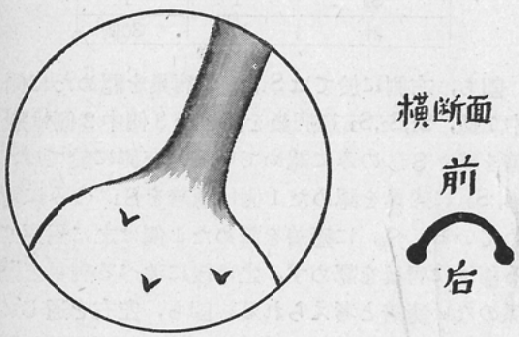

此の場合後述の如く，陰影濃度に注意すれば誤診を避け得た筈である．

B)．臟器に重なつて發見不能であつたものが17個ある．此の内 a)．肺野の後面に重なつていたものが7個あり，b) 肺野の前面に重なつていたものが2個ある．一般に前胸部は癒着に乏しいところであるが稀に發見されるから注意を要する．c)．縱隔に重なつて發見出来なかつたものが8個あり，此の内7個は縱隔に續く肺尖部の癒着であり，1個は S_6 の區域の空洞に對應する心臟陰影にかくれたものであつた．而して此の場合にはレ線上の發見は極めて困難である．

C)．他の癒着に重つて發見出来なかつたものが10個ある．相重なる癒着の間に一定の間隔があればレ線上分離診斷可能であるが，癒着相互間に間隔のない場合にはレ線學的分離診斷は極めて困難である．此の10個中9個迄は殆んど間隔のないもので分離診斷は不可能と考える．卽ち，斯くの如きものはレ線診斷の範圍外である．

D)．臟器或いは他の癒着に重ならず，發見し易い部位にあるに不拘認め得なかつたものが2個あり，之は絲狀癒着である．當然のことであるが，絲狀癒着及び極めてうすい膜狀癒着は位置的に發見し易い部位にあつてもレ線學的には現れないことがあり，此の場合には突起狀陰影に注意することに依つて或る程度誤診を避け得る．

E)．帶狀癒着を膜狀癒着と判斷したものが1個ある．帶狀・塊狀癒着は木本[6]，卜部[14]の述べる如く胸壁並に肺側に所謂鷲鳥足様に圓錐形に廣がつて附着し，屢ゝ相當大なる血管を含み且つ肺組織を含有すると云われ，膜狀癒着との鑑別には此の附着部の形に注意を要するのであるが，之のみを以てしては鑑別困難であり陰影の濃度その他，後に述べる事項にも注意する必要がある．癒着の胸壁附着部はレ線上不明のことが多いので，今平面寫眞に於て肺側附着部の形が著明に圓錐形に廣がつているかどうかを各癒着に就て觀ると第6表の如くである．

第 6 表

癒着の種類 ＼ 圓錐形附着部	(＋)	(－)
絲狀癒着	0	2
索狀癒着	2	10
膜狀癒着	3	16
帶狀癒着	3	1
塊狀癒着	5	2

卽ち，肺側附着部の圓錐形に著明に廣がる場合には索狀・膜狀癒着をも否定し得ないが，先づ帶狀・塊狀癒着を考えるべきである．

F)．レ線上完全氣胸と考えられたもの4側に就ても胸腔鏡檢査を行つたが3側には全く癒着を認めず，1側（S_6 の空洞例）に於ては心臟陰影にかくれた癒着を下葉に發見した．卽ち，假令完

全氣胸の如く思われても本例の如き場合もあるから注意を要する．一見完全氣胸の如く見えても絲狀癒着，極めてうすい膜狀癒着はないか，又肺野及び縱隔にかくれる癒着はないかを精査する必要がある．

G). 胸腔鏡檢査で見落したものが3個ある．之は何れも肺野にかくれた癒着でレ線上發見し得ず，胸腔鏡檢査に於ても見落したものである．ト部[14]も主癒着は切斷しても尚病巢に關係する背側癒着を見落して殘した症例を述べているが，之も私の場合同樣肺野にかくれてレ線上發見し得ず胸腔鏡檢査も不完全に終つたものと考える．從つて胸腔鏡檢査に當つては全胸腔内を精査しなければならない．

第3章 病巢部位と癒着部位との關係

癒着部位をト部[14]に從つて第7表の如く分ち，之に從つて癒着の種類と部位をみると第8，第9表の如くなる．

第 7 表

癒 着 部 位	
A	肺 尖
B	後方 Ⅰ Ⅲ 肋間
C	側方 Ⅲ Ⅴ 肋間
D	前 方
E	下 葉

第8表 (右側)

癒着の種類 / 癒着の部位	絲	索	膜	帶	塊	瀰	計
A	6	10	7	1	5	0	29個
A+B	4	5	6	0	1	0	16
B	1	2	6	1	0	0	13
C	0	0	3	0	0	0	3
D	0	0	1	0	0	1	2
E	0	0	0	0	0	0	0

第9表 (左側)

癒着の種類 / 癒着の部位	絲	索	膜	帶	塊	瀰	計
A	2	9	12	2	7	0	32個
A+B	0	5	6	1	1	1	14
B	2	6	4	0	2	0	14
C	0	0	0	0	0	0	0
D	0	0	0	0	1	0	1
E	0	0	1	0	0	0	1

卽ち，左右を通じて A,A+B,B に多く C,D,E には極めて少い．次に癒着部位と病巢部位とを組合せて兩者の關係を觀ると第10，第11表の如くなる．

第10表 (右側)

病巢と癒着 / 區 域	病 巢	癒 着
S_1	7側	16側
S_2	1	1
S_1+S_2	12	5
S_3	1	1
$S_1+S_2+S_3$	3	1
計	24側	24側

第11表 (左側)

病巢と癒着 / 區 域	病 巢	癒 着
S_1+S_2	28側	28側
$S_1+S_2+S_3$	1	0
S_3	0	1
S_6	1	1
計	30側	30側

卽ち，右側に於ては S_1,S_2 に病巢を認めた12側中7側，S_1,S_2,S_3 に病巢を認めた3側中2側は癒着を略ゝ S_1 のみに認めている．左側に於ては S_{+2}, S_3 に病巢を認めた1側は癒着を S_1 のみに認めている．S_3 に癒着を認めた1側は之に對應する部位に病巢を認めず，之は後に述べる病巢と關係のない癒着と考えられる．卽ち，左右を通じて肋膜癒着は S_1 の病巢に略ゝ一致して認められることが最も多く，病巢が更に廣範圍にわたる場合に於ても該部に多いのである．之は肋膜癒着診斷上大切なことであり，レ線診斷に當つては常に此の部を精細に吟味する必要のある所以である．

遠藤[15]は肺病巢と直接關係のない癒着として，①前胸壁塊狀癒着と，②大動脈弓より下行大動脈にかけて血管の方向に走る長い帶狀癒着，及び③下葉の側胸部より後部にかけて肋骨の方向に走る膜狀癒着或いは疎な小塊狀癒着の三つをあげている．私の症例に於ても前胸壁に瀰漫性癒着を認めたものが8側あるが此の内1側は S_1 の病巢，4側は S_1,S_2 の病巢で3側は S_1,S_2,S_3 にわたる病巢

であつた．

即ち，前胸壁癒着も病巣廣範圍にしてS3に及ぶものに比較的多く認められるが，必ずしもそうではなく遠藤[15]の云う如く病巣に關係のない前胸壁癒着もあると考えられる．此の癒着に於て注意を要するのは，レ線上發見し難い爲に完全氣胸と考えられていた症例に斯かる癒着の存在することがあり，之が完全氣胸と判斷されるに不拘氣胸中に滲出液の貯溜する原因となると考えられることである．私の症例に於ても此の8側中4側に於て術後滲出液貯溜を認めた．

第4章　燒灼能・不能とレ線診斷

胸腔鏡檢査後次いで燒灼の可能であつたものと不可能であつたもの計54側に就て，之が豫めレ線學的に如何様に判斷され得たかに就て檢討して觀ると第12表の如くである．

第　12　表

レ線學的に豫め燒灼可能と判斷されたもの	47側
レ線學的に豫め燒灼不能と判斷されたもの	7
計	54側

即ち，豫めレ線學的に燒灼可能と判斷されたものは總て絲狀・索狀・膜狀の各癒着と判斷されたものであり，不能と判斷されたものは何れも塊狀及び瀰漫性癒着と考えられたものであるが，之を燒灼の結果より觀ると第13表の如くなる．

第　13　表

可能と判斷され燒灼し得たもの	30側
可能と判斷され不能であつたもの	17
不能と判斷され燒灼し得たもの	0
不能と判斷され不能であつたもの	7
計	54側

レ線上燒灼可能と判斷され，燒灼し得た30側は胸腔鏡檢査に於ても帶狀・塊狀癒着各1側を除いては總て絲狀・索狀・膜狀の各癒着のみのものであつた．可能と判斷されて不能であつた17側中1側は2個の膜狀癒着の内1個のみを燒灼し，膜狀癒着廣く手術長時間にわたつた爲他の1個の膜狀癒着を殘したものであり，2側は呼吸困難強い爲膜狀癒着の燒灼を斷念したものであり，他の1側は甚だ短い膜狀癒着であり縱隔に近い爲中止したものである．從つて殘りの13側がレ線學的に判斷を誤つたものであり，絲狀・索狀・膜狀癒着と考えたに不拘實際は何れも帶狀・塊狀癒着の爲に燒灼不能に終つたものである．レ線學的に燒灼不能と判斷されたものは總て不能であつたが此の内，4側は塊狀癒着，1側は瀰漫性癒着，1側は帶狀癒着，殘りの1側は甚だ廣い膜狀癒着であつた．塊狀癒着の燒灼成功例は全例を通じて2個のみであり帶狀癒着は5個中3個のみで，燒灼の能・不能から云えば術前に於ける帶狀・塊狀癒着の診斷が最も大切であると云うことになる．次に癒着の長さ，部位も亦關係する．即ち，燒灼可能の長さに就ては Kremer[2] は肺組織を含まぬ索の長さが0.5cm，Unverricht[1] は 2.0cm以上を要すると述べている．私は索狀癒着は略ゝ1cm以上，膜狀癒着は略ゝ2cm以上と考える．部位に就ては卜部[14]の述べる如く縱隔に續く肺尖部が困難である．又，後肺部，前胸部も胸腔鏡操作が不自由な關係上燒灼が比較的困難である．

第5章　撮影方法の吟味

第2章で述べた誤診の原因の檢討より判明する如く，肋膜癒着のレ線診斷は決して容易ではなく之に對しては各種撮影法を大いに工夫しなければならない．

第1節　背腹正面撮影

癒着の性狀を判斷する爲には普通の背腹正面撮影1枚のみで不充分であることは申す迄もないのであるが，先づ背腹普通撮影像に於て觀察するのが第一歩である．而して癒着陰影を發見したならば，之が如何なる種類のものであるかを吟味するのであるが，此の際癒着陰影そのものだけでなく以下述べる如く先づ i). 病巣の部位，範圍及び種類，ii). 病巣發見から氣胸迄の期間，iii). 肺尖の位置，iv). 氣胸側肺部の位置，v). 突起狀陰影の有無，vi). 健康下肺野の不透明肺等に注意しなければならない．

i).　病巣の部位，範圍及び種類

第3章で述べた如く肋膜癒着はS1の病巣に一致して此の部に最も多く認められるものであり，遠藤[15]の説く如く病巣と關係のない癒着も存在するが，之は燒灼の對象となり難く，先づS1を始めとする病巣部位を精査するのが大切である．

次に病巣の範圍が略ゝ1區域以内にとゞまるものを小範圍，略ゝ1肺葉以上に及ぶものを大範圍，中間のものを中範圍として分けて觀ると第14表の如くなる．

第 14 表

癒着の種類＼病巣の範圍	小範圍	中範圍	大範圍
完全氣胸	31側	6側	0
索狀癒着	8	3	0
膜狀癒着	8	5	2
帶狀癒着	0	2	2
塊狀癒着	0	4	2
瀰漫性癒着	0	0	1

卽ち，病巣小範圍の場合には燒灼可能の索狀・膜狀癒着であること多く，大範圍に及ぶに從つて帶狀・塊狀癒着が增加する．そこで病巣大範圍の場合にはレ線上の陰影が一見索狀・膜狀癒着の如く思われても更に精査を行う必要がある．

次に病巣の種類を滲出性，增殖性，硬化性及び空洞性の四つに分けてみると第15表の如くなる．

第 15 表

癒着の種類＼病巣の種類	滲出性	增殖性	硬化性	空洞性
完全氣胸	25側	11側	1側	0
索狀癒着	6	5	0	0
膜狀癒着	4	7	1	3
帶狀癒着	0	2	0	2
塊狀癒着	1	0	1	4
瀰漫性癒着	0	0	0	1

卽ち，空洞性の場合には燒灼可能の癒着である場合もあるが帶狀・塊狀癒着であること多く，此の點注意して精査すべきである．

ii). 病巣發見から氣胸迄の期間

病巣發見時と發病時とは一致するものではないが，今病巣發見から氣胸迄の期間を觀ると第16表

第 16 表

癒着＼期間	1カ月以内	1～3カ月	3～6カ月	6カ月～1カ年	1カ年以上
完全氣胸	14側	3側	0	0	0
索狀癒着	4	1	0	1	0
膜狀癒着	15	8	3	2	0
帶狀癒着	1	3	1	0	0
塊狀癒着	1	4	3	1	1
瀰漫性癒着	0	0	0	1	0

の如くなる．

1カ月以内の帶狀癒着，塊狀癒着夫々1側，3カ月以内の帶狀癒着1側は燒灼に成功しているが此處にあげた他の帶狀・塊狀癒着は燒灼に成功していない．從つて先づ氣胸迄の期間が長ければ燒灼不能の帶狀・塊狀癒着が增加すると考えるべきである．此の關係は發病時が正確にわかるならば更に明瞭になる筈である．

iii). 肺尖の位置

長門等[11]は普通撮影條件に於て，完全氣胸の場合の肺尖の位置は大體前胸第3肋間の位置にあると考えられ，癒着は見えなくとも肺尖が第3肋間以上にある時は癒着の存在を疑わねばならないと述べている．私はレ線上完全氣胸と判斷されたもの及び燒灼後完全氣胸となつたものを總て完全氣胸例に加え，肺尖と背胸肋骨との位置關係を觀ると第17表の如くなる．

第 17 表

癒着の種類＼肋骨の高さ	Ⅱ	Ⅳ	Ⅴ	Ⅵ	Ⅶ
完全氣胸	0	2側	10側	14側	11側
索狀癒着	0	4	6	1	0
膜狀癒着	1	6	8	0	0
帶狀癒着	0	4	0	0	0
塊狀癒着	1	5	0	0	0

膜狀癒着の内肺尖が第Ⅳ肋骨に一致した2側，第Ⅴ肋骨に一致した1側計3側は鎖骨下癒着である．他は總て肺尖部癒着であり，肺尖部は最も多く癒着の認められる部位であるから，肺尖の位置は肋膜癒着の診斷上極めて大切である．卽ち，肺尖が第Ⅳ肋骨に一致した帶狀・塊狀癒着各1側を除き，此處にあげた帶狀・塊狀癒着は總て燒灼不

能であつた．又膜狀癒着に於ては第Ⅲ肋骨に一致した1側，第Ⅳ肋骨に一致した2側，第Ⅴ肋骨に一致した1側を除いては總て燒灼し得た．肺尖の位置から癒着の性狀を觀るならば，肺尖が第Ⅵ肋骨以下に虛脱している場合は先づ完全氣胸と考えてよく，第Ⅴ肋骨に一致する場合には癒着のある場合とない場合とあるが，癒着があつたとしても比較的燒灼容易な索狀・膜狀癒着であることが多く，第Ⅳ肋骨になると帶狀・塊狀癒着が增加して燒灼は困難であり，第Ⅲ肋骨の場合には先づ燒灼不可能と考えてよい．斯くの如く肺尖の位置に依つて癒着の性狀をうかゞうことが出来る．

iv). 氣胸側肺部の位置

側肺部の虛脱狀況と癒着との關係を觀る爲に，此の計測點として背胸第8肋骨上緣より側方に線を引き，之と虛脱した肺輪廓線との交わる點を選び之と胸廓邊緣との距離（側肺線と名づける）を計測した．（第3圖）

第 3 圖

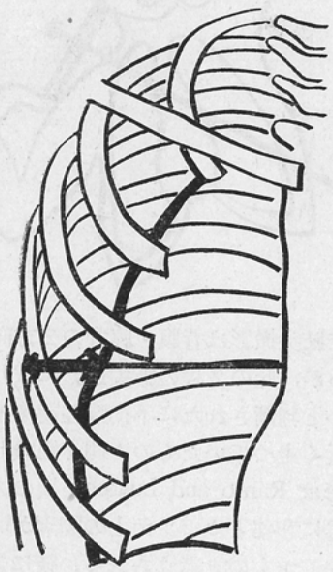

肺尖部の癒着燒灼後完全氣胸となつたものは急激に肺尖が下降して側肺部が膨脹する場合があるので之を除くと第18表の如くなる．

卽ち，完全氣胸の場合には此の側肺線が2～5㎝であることが多い．然し索狀・膜狀癒着の場合

第 18 表

癒着の種類＼側肺線	1㎝以内	1～2	2～3	3～4	4～5	5～6㎝
完全氣胸	1側	0	10側	9側	4側	0
索狀癒着	0	1	2	5	3	0
膜狀癒着	4	1	2	4	3	1
帶狀癒着	0	0	0	1	1	2
塊狀癒着	0	0	1	0	2	3

に於ても略ゝ之と同樣であつて鑑別に役立つとは思われないが，側肺線1㎝以内の4側の膜狀癒着は總て側胸部のものであり，此の距離が1㎝以内の場合には癒着陰影がなくとも此の附近の癒着を疑つて精査しなければならない．又癒着が帶狀・塊狀になるに從つて此の距離が著しく增大する傾向があり，5㎝を越えるものは膜狀癒着を含めて1側も燒灼に成功していない．卽ち，5㎝を越える場合には先づ燒灼困難な帶狀・塊狀癒着を疑うべきである．

v). **健康下肺野の不透明肺**

健康下肺野に不透明肺をおこすことが不完全氣胸の一つの大きな缺點と云われ，馬場[16][17][9]も此の爲早期燒灼を主張しているのであるが，此の健康下肺野の不透明肺と癒着との關係を觀ると，癒着が大きくなるに從つて不透明肺も增大する傾向を認める．不透明肺が略ゝ1區域以内の大きさにとゞまるものを小範圍（＋），略ゝ1肺葉に及ぶものを大範圍（卌），中間程度のものを中範圍（卄）として觀ると第19表の如くなる．

第 19 表

癒着の種類＼不透明肺	(－)	(＋)	(卄)	(卌)
完全氣胸	32側	5側	0	0
索狀癒着	9	2	0	0
膜狀癒着	10	2	3	0
帶狀癒着	1	1	2	0
塊狀癒着	1	0	2	2

不透明肺（卄）の膜狀癒着3側中2側は燒灼し得たが帶狀癒着は不能であつた．塊狀癒着は不透明肺（－）の1側のみ燒灼に成功している．卽ち，不透明肺（卄）以上の場合には燒灼困難な帶狀・塊狀癒着を疑わねばならない．

vi). 突起狀陰影の有無

癒着陰影を認めない場合に於ても岡西[18]の述べる如く，突起狀陰影に注意することが大切である．私の症例に於ても癒着陰影を認めずに突起狀陰影のみを認めたもの6側あり，此の内2側は絲狀癒着，4側は極めてうすい膜狀癒着であつた．卽ち，突起狀陰影を認める場合には此等の癒着を疑わねばならない．

第2節 過虛脫呼氣撮影

第1節に於ては通常行われている吸氣普通撮影に就て述べたのであるが，癒着の性狀を正確に判斷する爲には岡西[18]等も述べる如く，氣胸を行つて胸腔内壓± 0位に虛脫せしめ，且つ呼氣狀態に於て撮影するのが優れている．斯くすることに依つて癒着の性狀を更に正確に知ることが出來，又肺野にかくされた癒着をも比較的容易に發見し得るのである．以下これから述べる撮影法は總て肺を充分虛脫せしめて，呼氣狀態に於て行つたものである．

第3節 透視の併用

背腹正面像を基礎とし，之を透視に依つて吟味し，以下述べる何れの撮影法を併用するかを決定するのである．透視に於ては之を立體的に觀察し得るから身體を廻して，絲狀・索狀癒着と判斷される場合，その陰影濃度が濃いと思われるものに就ては膜狀・帶狀癒着の前後方向に走るものではないか，又側胸部癒着の疑いあるものは患側を上にした側彎位にし，縱隔に續く肺尖部の癒着は上體を患側に傾けた側彎位にして透視し，肺野及び心臟陰影にかくれた癒着及び他癒着にかくれた癒着も身體を廻して觀察することに依つて發見し得るのである．又透視の際には常に病巢部位を念頭に置き，その部の癒着發見に務めなければならない．尚呼吸性移動狀況を觀察し，移動著明の場合には癒着がないか，癒着があつても燒灼可能の絲狀・索狀・膜狀の各癒着であり，不著明の場合には燒灼不可能の膜狀・帶狀・塊狀の各癒着であることも參考となし得る．但し肺尖部に於ては燒灼可能の癒着に於ても呼吸性移動不著明の場合がある．

第4節 肺尖撮影

既に第3章に於て檢討した如く，癒着は肺尖部の病巢に對應して此の部に最も多く認められるのであつて，澤崎[19]も往々にして肺尖部癒着は鎖骨並びに上部肋骨陰影と重なり合う爲に影像不明瞭となるが，此の際は Ramo and Lustock 氏肺尖撮影[20]，又はその反對方向の撮影が甚だ明瞭な癒着像を示すことあり非常に便利な方法であると述べている如く，各種撮影法の内肺尖撮影の利用價値が最も大であることは容易に首肯される．私は肺尖撮影に就て背腹・腹背・側位の3方向を實施したが側位肺尖撮影は種々工夫したにも不拘効果をあげ得なかつた．（第4圖）

第 4 圖



そこで肺尖撮影は背腹・腹背の2方向を選ぶべきであるが，此の2枚の肺尖撮影に依り癒着が前方に近いと判斷されたに不拘胸腔鏡檢査に於ては後方に近く走つていたもの4側を經驗した．當初肺尖撮影は Ramo and Lustock 氏の方法[20]を採用した爲に背部とカセツテとの間隔が開き此の様な誤を來したものと考えられる．後に脊柱後彎法を採用する様になつてから此の様なことはなくなつた．

第5節 側位撮影

此の撮影法は癒着の最も多い肺尖部を覗うには不適當であり，前胸部の瀰漫性癒着も8側中4側

に實施して發見し得なかつた．然し背腹正面撮影に於ては肺野にかくれる癒着を發見する方法として此の側位撮影が役立つ場合がある．

第6節　斜位撮影

既に第2章に於て檢討した如く，背腹正面像に於ては膜狀・帶狀癒着が略ゝ前後方向に走る爲に索狀癒着と判斷される場合が極めて多い．此の場合肺尖部は側位撮影に依つて明らかにし難いところから，一般の索狀癒着としては陰影濃度が濃いと思われる場合には斜位撮影を行うことが望ましいのである．又肺野及び心臟陰影に重なる癒着，他癒着に重なる癒着等も此の方法に依つて發見し得る場合がある．又膜狀・帶狀・塊狀の各癒着は平面像に於ける癒着そのものゝ大きさからしては鑑別し難いが，その陰影濃度に注意し，附着部が圓錐形に著明に廣がるかどうか，又肺尖下降等を參考にし，更に斜位撮影を併用することに依つて略ゝ正確に鑑別し得る．

第7節　側彎位撮影

癒着が側胸部に附着する場合には側肺部の虛脫狀態を觀ると共に，上體を健側に傾けた側彎位で背腹・腹背の2方向撮影するのが効果的である．又縱隔に續く肺尖部の癒着は馬場[21]の述べる如く，患側に上體を傾けた側彎位にして背腹・腹背2方向撮影することに依つて明瞭に現し得る．若し癒着がなければ肺門より上の部分は縱隔からすつかり離れる．肺尖部に癒着陰影を認めず肺尖降下不良の場合には，先づ縱隔にかくれた癒着並び鎖骨下癒着を疑わねばならない．

第8節　腹背正面撮影

肋膜癒着は多くの場合背側に近いのであるから，背腹撮影よりも腹背撮影が効果をあげ得るわけである．又肺尖撮影は主として鎖骨及び上部肋骨にかくれた癒着を明かにする方法であるから，肺尖部癒着必ずしも肺尖撮影に依つて明かになし得るとは限らない．時には肺尖撮影併用よりも腹背正面撮影併用が優れている場合もある．既述の如く縱隔に續く肺尖部の癒着は上體を患側に傾けた側彎位で背腹・腹背2方向撮影するのが良く，鎖骨，上部肋骨及び縱隔と關係のない肺尖部癒着は腹背正面撮影併用が良い．側胸部癒着は既述の如く上體を健側に傾けた側彎位で背腹・腹背2方向撮影を行うから，今述べた肺尖部以外は一般に腹背正面撮影を利用する場合は少い．

第9節　吸・呼氣重複撮影

レ線上癒着陰影を發見し得ないでも癒着の存在を疑うべき場合があるが，斯かる際透視に於て呼吸性移動をみると共に吸・呼氣重複撮影を實施して，呼吸に依る肺の移動狀況を觀察するならば癒着の存在及び性狀を知り得る場合がある．即ち，完全氣胸の場合には肺の輪廓は呼吸に依つて著明に移動し2cm以上に及ぶ．肺尖部に於ては此の移動が幾分輕度で，以下次第に廣い範圍に移動し，横隔膜に癒着のある場合には中央部に最も著明，ない場合には下部に於て最も著明な移動を認める．而して絲狀・索狀・膜狀癒着の如き容易に燒灼し得る癒着の場合には呼吸性移動が抑制されること少く，帶狀・塊狀癒着になるに從つて癒着部分は移動し難くなり，之に依つても癒着の種類，燒灼の能・不能を或る程度判斷し得るのである．

今吸・呼氣重複撮影を實施した21側に就て呼吸性移動を觀ると第20表の如くである．

第　20　表

移動著明のもの（2cm以上）	7側	完全氣胸	3側
		索狀癒着	1
		膜狀癒着	3
移動著明ならざるもの（2cm以下）	14	膜狀癒着	3
		帶狀癒着	7
		塊狀癒着	4

以上の如く移動著明のものは4側共に索狀・膜狀癒着で容易に燒灼し得た．移動著明ならざるもの14側中4側は燒灼し得たが之は何れも肺尖部膜狀癒着であつた．即ち，肺尖部は燒灼をなし得る索狀・膜狀癒着に於ても呼吸性移動不著明のことがある．

第10節　斷層撮影

i).　普通斷層撮影

肺野にかくれている癒着も過虛脫呼氣撮影，斜位撮影，側位撮影等に依つて概ね之を證明し得るが，その一部分は尚發見し難いことがある．此の

場合には當然斷層撮影が効果的であるが，小癒着を4枚位の斷層撮影に依つて證明することは困難のこと多く，豫め側位撮影の分析の上に立つて必要の深さの斷層撮影を行うべきである．又斷層撮影は膜狀，帶狀，塊狀各癒着の鑑別診斷就中塊狀癒着の正確な診斷に役立つのである．又背腹，腹背2方向の肺尖撮影（Ramo and Lustock 氏法[20]）に於て，癒着が前方に近いと判斷されたに不拘胸腔鏡所見では後方に近く走つていたものが4側あるが，斯かる場合斷層撮影に依ればその正確な位置決定をなし得る．

ii). 縱面斷層，又は縱面厚層斷層撮影

教室で行つている方法（梨岡[22]）で撮影すれば癒着を側位に於ても發見し得る．所謂肺門部空洞の場合に於て，縱隔を精査する際等に用いるべきである．

第11節 氣管支造影法

Maurer[3] の第Ⅱ型の如く癒着内に肺組織が入つている場合には殆んど燒灼は不可能である．陰影濃度一様に濃く鷲鳥足様附着點を有し肺尖下降不良の場合には帶狀・塊狀癒着として肺組織進入の疑いを持たねばならないが，齋藤[23]も健康肺野の氣管支が全體として一様に充分未梢迄造影されている場合は肋膜癒着がないか，あつても極めて粗であると述べている如く，氣管支造影を行えば肺組織が癒着内に入つているかどうか判斷し得る場合がある．

第6章 肋膜癒着のレ線學的分類

本研究に於ては肋膜癒着を木本[6] の分類に從つて分つた．而して此の分類は Maurer[3], Matson[12], Bönsdorff[13] 等の夫れに比較して遙かに實用的で優れている．私は此の分類に Matson[12] の瀰漫性癒着を加えて6型とした．然し乍ら以上の分類は總て胸腔鏡的分類であり，未だ肋膜癒着のレ線學的分類を行つた者はないので，私はレ線學的分類として次の如きものを考案した．（第5圖）

第Ⅰ型は極めて細く寫眞計測上直徑1㎜以下のもので絲狀癒着に一致する．第Ⅱ型は a). 陰影濃度一様に比較的濃く直徑が寫眞計測上4㎜迄のもので索狀癒着に一致する． b). 但し陰影濃度極めて濃い場合には膜狀・帶狀癒着の前後方向に走るものを疑わねばならない．第Ⅲ型は a). 濃度一様にうすく膜狀癒着に一致する． b). 兩側端陰影比較的濃く中央部極めてうすいもので，兩側端索狀肥厚を呈する膜狀癒着に一致する． c). 所々濃い線狀陰影の認められるもので，索狀肥厚部を有する膜狀癒着に一致する．第Ⅳ型は濃度一様に濃いもので附着部が圓錐形に廣がるものが多い．之は帶狀・塊狀癒着に一致し兩者は斜位撮影等に依つて鑑別される．第Ⅴ型は極めて廣い瀰漫性癒着である．

第5圖 肋膜癒着のレ線學的分類

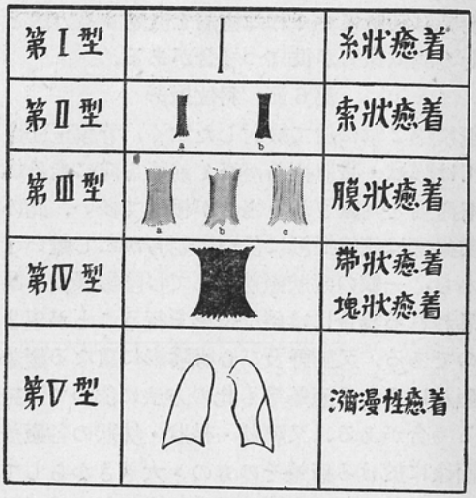

第2篇 臨床的觀察

第1章 手術成績

胸腔鏡檢査に於て癒着を認めなかつたものを除き，54側に就てその手術成績を觀ると第21表の如くである．

第 21 表

完全氣胸となし得たもの（完全燒灼）	30側（55%）	36側（67%）
主癒着を燒灼し得たもの（有效燒灼）	6 （12）	
主癒着を殘したもの（無效燒灼）	11 （20）	18側（33%）
全癒着を殘したもの（燒灼不能）	7 （13）	

第2章 手術迄の期間

手術時期に就ては人工氣胸開始後3～6カ月が良いと一般に述べられていたが Brantigan[4]. を

始めとする最近の米國の諸家及び篠原[10]，馬場[9][10][17]等は氣胸開始後出来るだけ早く燒灼した方が良いと主張している．私の症例に於ては氣胸開始後2～3カ月で燒灼したものが最も多く以後次第に減少している．實際燒灼の經驗からしても氣胸開始後出来るだけ早期の方が容易であつた．今54側を完全燒灼，有効燒灼及び無効燒灼，燒灼不能に分けて手術迄の期間を觀ると第22表の如くなる．

即ち，早期燒灼の方が比較的完全及び有効燒灼の例多く患者が氣胸に馴れたならば出来るだけ早く燒灼すべきであると考える．

第 22 表

手術迄の期間	側　數	完全燒灼及び有效燒灼	無效燒灼及び燒灼不能
1カ月以內	3	3	0
3カ月	24	16	8
6カ月	13	9	4
1カ年	9	6	3
2カ年	4	1	3
3カ年以內	1	1	0
計	54側	36側	18側

第3章　空洞の運命

Alfred J. Coello[24] は人工氣胸中に起る不透明肺を2型に分ち第1型は容積が減少して三角形を呈するもの，第2型は緊張して丸く不透明の度の強いものとし，第2型の如き場合に存在する癒着は假令之が全部燒灼せられたとしても單に上葉が下がるだけで空洞閉鎖はなく，屢ゝ全肺葉が無氣肺となり，急いで肺の再膨脹を計らねばならない様な危險な狀態となる．ところが第1型の如き場合には胸廓の動く部分に癒着がない限り，必ずしも癒着を燒灼しなくとも空洞閉鎖が高い率で起ると述べている．私は空洞像の著明な7側に就て燒灼前後を比較したのであるが，6側迄は燒灼後速に空洞像は消失し之は Coello[24] の第1型と考えられ，殘る1側は燒灼後も空洞像消失せずCoello[24] の第2型と考えられた．即ち，Coello[24] の第2型の場合には燒灼を試みる迄もなく速に氣胸を中止して他の療法に切換えるべく，第1型の場合には燒灼を強行することなく假令燒灼不可能の場合でも直ちに他の療法に切換える必要はなく，上下の緊張が有害だと思われる時にはその側の横隔膜神經麻痺術，又は人工氣腹等を行えば良い場合もあると考える

第4章　喀痰中結核菌の消長

胸腔鏡檢査のみに終つた7例を除き42例に就て觀ると第23表の如くなる．尚菌檢索は毎月1～2回とし，1回でも陽性のものは陽性として算えた．

第 23 表

術前菌陰性で術後も引續いて陰性のもの	16例
術前陰性で術後一時陽性以後陰性となつたもの	5
術前陽性で術後陰性となつたもの	17
術前陽性で術後もしばらくは陽性やがて陰性となつたもの	1
術前陽性で術後も引續いて陽性のもの	3
計	42例

先づ注意すべきことは術前術後共に引續いて菌陰性の16例である．斯様なものは果して燒灼の必要があつたかどうか問題となり，確に燒灼を必要としない癒着もあるに違いないが，何を規準として燒灼の要・不要を決定するかと云うことになると甚だむづかしい問題となる．そこで燒灼可能の癒着は總て之を燒灼し，不能に終つたものに就ては個々の症例に應じて以後の治療方針を立てるべきであろうと考える．次に術後一時菌陽性となつたものに就て注意を要する．此處に一時と云うのは5例共に略ゝ1カ月以內であり，從つて丸山等[25]の如く外來に於て燒灼を行う試みもあるが，燒灼後少く共1カ月間は入院せしめ安靜を守らしむべきである．次に菌陰性化したものは18例，不變のものは燒灼不能例に於て3例認めたに過ぎない．以上の成績から燒灼は優れた方法であると云えよう．

第5章　術後合併症

第1節　發熱

燒灼不能で胸腔鏡檢査のみに終つた7例を除き42例に就て觀ると第24，第25表の如くなる．

第 24 表

發熱（最高）	例數
39～40°C	2例
38～39	7
37～38	29
36～37	4
計	42例

第 25 表

發熱期間	例數
1 日	18例
3日以內	10
5 日	4
1週以內	2
2	3
3	1
計	38例

以上の如く一般に37～38°Cの發熱を1～3日間認めることが多い．38～39°Cの發熱を認めた7例中4例は出血例，39～40°Cの2例，38～39°Cの7例中3例，37～38°Cの29例中1例は滲出液貯溜例であり，此等のものは發熱期間も長く，1週間以上持續した4例は1例出血例，他の3例は滲出液貯溜例である．

第2節 皮下氣腫

輕度のものは全例に認められたが脱氣を要する如き高度のものは1例に過ぎなかつた．皮下氣腫には特別の障碍なく總て1～2週以內に消失している．手術終了時カニューレを抜去し直ちに局所のマッサージを行い，併せて氣胸器に依つて脱氣を行い胸腔內壓を普通虛脱程度の陰壓にすることに依つて著しく輕減せしめ得る．

第3節 出血

出血は第26表の如く極く輕微のものを除き48側中5側，卽ち10%に認めている．Goorwitch[26]に依れば胸腔內大量出血は平均 1.7%と云われ，私の症例に於ては強度の出血を4%に認めている．

此の5側中4側は塊狀癒着を，1側は帶狀癒着を不完全燒灼したものである．此等の症例の內強度の2例は何れも發熱著明で，又再癒着を生じ間もなく氣胸は不能となり中止のやむなきに至つて

第 26 表

出血	側數
強度	2側
輕度	3
計	5側

いる．卽ち，斯くの如く出血著明の場合には燒灼の結果はかえつて不良であり，燒灼は決して強行すべきものではない．尚出血は何れも胸壁斷端よりの出血で，私は肺側斷端からのものは1例も認めなかつた．

第4節 滲出液貯溜及び膿胸

殆んど全例に認められる橫隔膜肋骨洞の所謂邊緣滲出液（Randexsudat）を除き，橫隔膜圓頂に略ゝ達するものを觀ると第27表の如く 48 側中9側，卽ち19%に認められる．

第 27 表

貯溜期間	側數
1カ月以內	5側
2カ月以內	2
3カ月以內	1
6カ月	1
計	9側

1カ月以內の5側中2側，2カ月以內の2側中1側を除き他は總て發熱を伴つた．滲出液貯溜は燒灼直後であるが1側のみは燒灼後約3週に貯溜している．此等滲出液貯溜例に就て觀ると病巢範圍の廣いもの，燒灼範圍の廣いもの，燒灼時間の長かつたものが多い．又滲出液貯溜例中5側は再癒着の爲間もなく氣胸を中止するのやむなきに至つた．又私は燒灼に當つてはSM5～10本を併用したが貯溜6カ月に達した1例のみは膿胸に移行した．之を要するに無理な燒灼は行うべきでないと考える．山田[27]，檜原[28]等は氣胸滲出液に對する強力ネオミノファーゲンCの効果を述べているが，私も同樣に著効を認めた．尚此の燒灼術後の滲出液に對して發熱時ネオミノファーゲンATを注射しても効果はなかつたが，刺戟症狀消失後に於ては略ゝ同樣に効果を認めた．

第6章　癒着以外の肋膜の變化に就て

肋膜癒着の胸壁皮び肺側附着部附近に略ゝ指頭大，半透明の圓形囊腫樣物を1～3個認めたものが4例ある．此の内1例は術中誤つて之を破つたがそのなかゝら滲出液の流出を認めた．尚此の4例中3例に於て術後滲出液の貯溜を認めた．又灰白色粟粒大～小豆大の結節樣隆起物（3個）を認めたものが1例ある．又癒着の肺側附着部附近に拇指頭大の陷沒部を認めたものが1例あり，之は空洞部位に一致するものと考えられるが，癒着が此の陷沒部を多少はなれて存在していたことは興味深い．

第7章　再癒着

滲出液貯溜例9側中5側に，血胸5側中3側に6カ月以内に再癒着を認め氣胸を中止するのやむなきに至つた．其以外の症例に於ては1年以後2側に認めたのみである．尚兩側氣胸例で燒灼後間もなく燒灼反對側に癒着を認めたものが1例あつた．

第8章　肋膜癒着と氣胸曲線との關係

肋膜癒着の性狀を診斷する際，氣胸の壓の狀態及びその描く曲線がどの程度參考になるかを檢索してみた．周知の如く肋膜腔に癒着がなく肺虛脫の良好な場合には一般に陰壓の度高く呼吸に依る動搖も大である．私は完全氣胸3側，索狀癒着1側，膜狀癒着5側，塊狀癒着4側，瀰漫性癒着1側に就て 100ccの空氣を注入する毎にマノメーターの示度を讀み，之を曲線に描き檢討したが（第6圖）癒着がなく肺の虛脫狀態が理想的である場合には此の壓曲線は右方に移動し，曲線のなす角度は大きく約60～45° の間にある．而して索狀，膜狀癒着の如く容易に燒灼され得る癒着の場合にも略ゝ同樣であつて，此等癒着間の鑑別に役立つとは思われない．然し氣胸腔が狹くなるに從つて曲線は次第に左方に移動し，塊狀癒着の如く燒灼不可能の癒着になると此の曲線のなす角度は 30° 以下になる．但し塊狀癒着に於ても此の角度が60～45° 間にある場合もあるが，曲線の著明な左方移動に依つて診斷し得る場合が多い．又此の逆の場合もあり得る．卽ち，此の氣胸曲線を畫いて觀るならば燒灼能・不能の判斷に對して參考となし得る．

第6圖　氣胸曲線

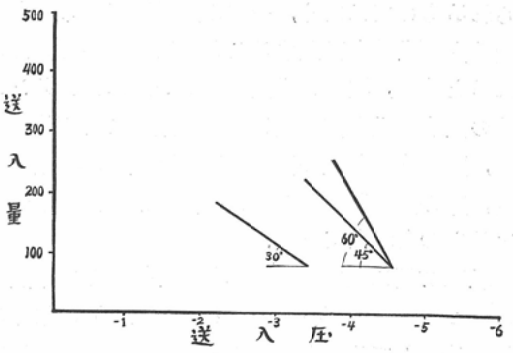

第9章　肋膜癒着と胸腔內曲線

肋膜癒着の補助診斷法として胸腔內壓曲線を描寫器を用いて觀察した．卽ち，氣胸針を胸腔內壓描寫器（第7圖，山中教授考案のもので戸塚等[29]の用いたものと略ゝ同樣と思われる）のU字管內の一端に接續し，他端U字管內のフクシン液の動搖を撮影した．U字管內の內徑は2㎜のものを使用し印畫紙の廻轉速度は毎分40cmとした．戸塚[29]，草間[30]は胸腔內壓曲線を5型に分類している．卽ち，第1型は波型が圓滑規則的，第2型は波型の間に凹凸が認められ，第3型は特殊の波型を呈するもので，以上は振幅が4 cm以下とし，第4型は振幅が4～5 cm，第5型は振幅が5 cm以上としている．而して肋膜癒着なきものでは第1型62.5%，第2型17.5%，肋膜癒着のあるものに於ては第1型30.4%，第2型39.1%で，肋膜に癒着のあるものでは波型に凹凸を有するものが多く，肋膜の癒着に依り多少肺の伸展運動が亂されるものと思われるが，これには心臟搏動の影響と思われるものも認められるので，直ちに肋膜癒着の有無だけに關係づけることは出來ないと述べている．

松尾[31]はキモグラフィーに依り人工氣胸時の胸腔內壓曲線を描寫し之を6型に分類し，癒着のある場合，或いは肺が3葉，2葉に分割されている場合は正常の內壓曲線より亂れ，此の亂れは氣胸量の多少により現われることも消えることもあるとし，これは恐らくは癒着の存在，右3・左2葉

に分れて虚脱しているので，呼吸運速に際し各肺葉の伸縮が遅速が起る爲であろうと述べている．草間[30]は内壓曲線の亂れは不完全氣胸の總てに見られるものではなく，一定の虚脱狀態から特有の胸腔内壓曲線を豫想することは出來ないと考えられると述べ，波型の動搖の著しい時にはフクシン液の固有振動も凹凸波に現れて來ることも豫想され，胸腔内壓曲線の凹凸波は肋膜癒着，心臟の搏動，肺の虚脱狀態及び肺の分葉等が原因となつているものと考えて居る．

私は27例に就て胸腔内壓曲線を描寫して草間[30]に從つて第8圖（代表的のものを示す）の如くこれを分類してみたが，第4・第5型に相當するものは認められず，逆に振幅の極めて狹く 0.5cm以下のもの3例を認めた．これは何れも氣胸間隔がのびて肺が膨脹した際に認められ，これを 0型として癒着との關係を觀ると第28表の如くである．

第 28 表

癒着の種類＼内壓曲線	0型	第1型	第2型	第3型	計
完全氣胸	3	10	4	0	17
膜狀癒着	0	1	3	1	5
帶狀癒着	0	0	2	0	2
塊狀癒着	0	0	1	1	2
計	3	11	10	2	26側

即ち，癒着の大きくなるに從つて第2・第3型が增加する傾向がある．而して第3型の2側は共に燒灼に成功していない．從つて胸腔内壓曲線を描寫して觀ることはレ線診斷の補助診斷法とし

第 7 圖 （1）



（2）



第8圖 （0型）完全氣胸



（第1型）完全氣胸　　（第1型）完全氣胸



（第2型）膜狀癒着　　（第3型）塊狀癒着



寫眞1　第Ⅰ型絲狀癒着

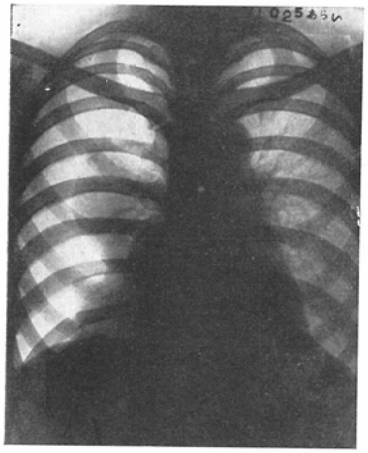

寫眞2　第Ⅱ型(a)索狀癒着

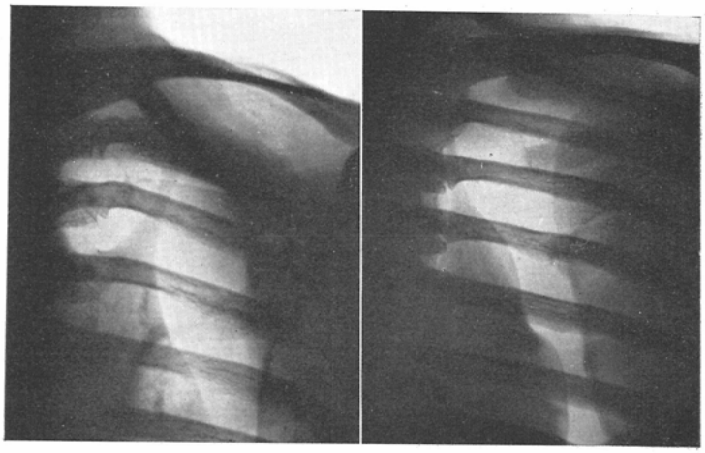

寫眞3　第Ⅱ型(a)　膜狀癒着

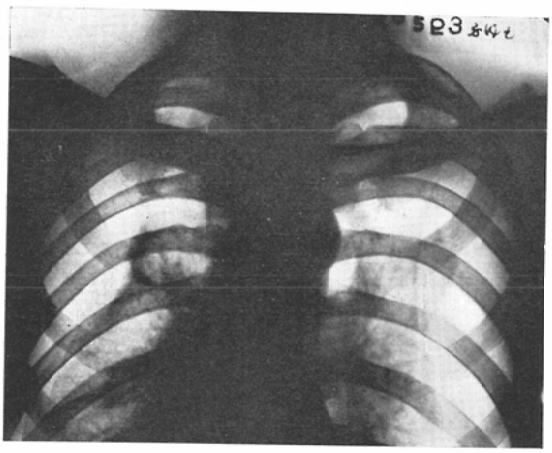

寫眞4　第Ⅱ型(b)膜狀癒着

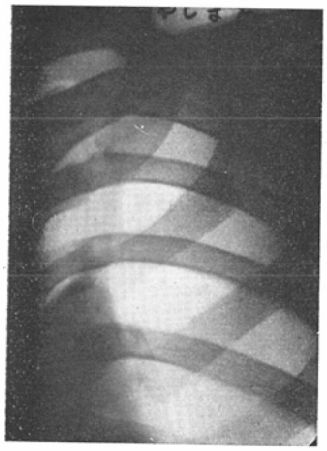

寫眞5　第Ⅱ型(c)　膜狀癒着

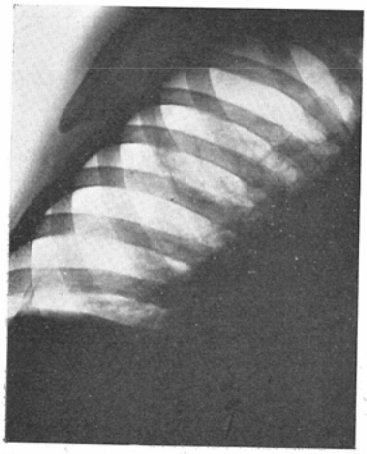

寫眞6　第Ⅱ型(b)

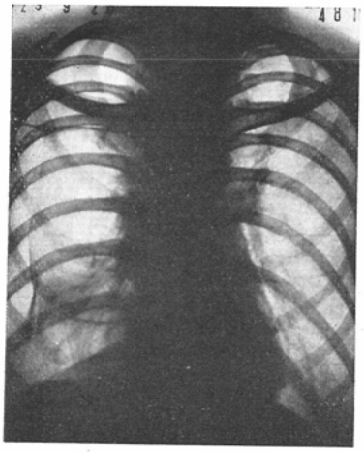

一見索狀癒着の如く見えるがその陰影濃度極めて濃く斜位になると寫眞7の如く膜狀癒着（第Ⅱ型 b）であることがわかる.

寫眞7 第Ⅲ型(b)膜狀癒着

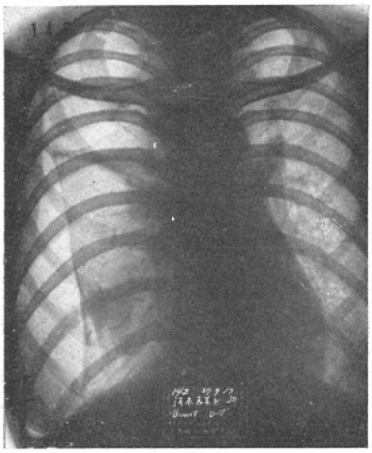

寫眞8(第Ⅳ型)塊狀癒着
背腹方向 腹背方向

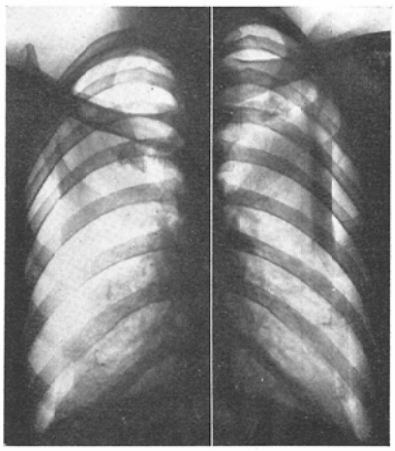

寫眞9(第Ⅴ型)瀰漫性癒着



寫 眞 10



吸呼氣重複撮影(呼吸移動著明例)癒着は索狀に見えるが膜狀にして燒灼し得た

寫 眞 11

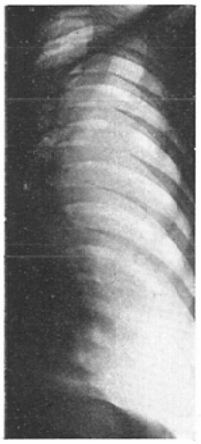

吸呼氣重複撮影(癒着部位の呼吸移動不著明例)癒着は索狀に見えるが膜狀にして燒灼し得た

寫 眞 12



呼吸氣重複撮影(全肺野の呼吸移動不著明例)癒着は殆んど全肺野にわたつて密に存在する索狀膜狀癒着であつた

寫眞13 斷層撮影 膜狀癒着(Ⅲa及びⅢb)

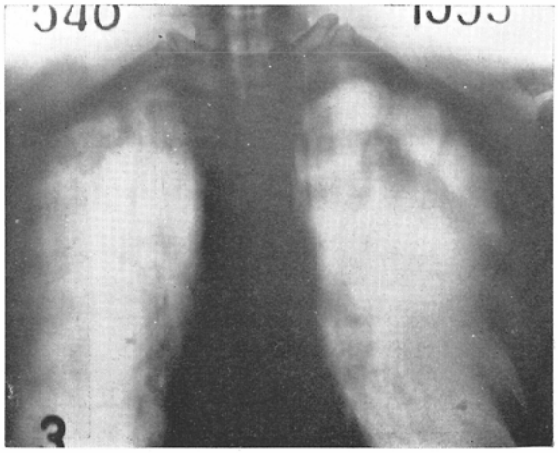

寫眞14　膜狀癒着(Ⅲa及びⅢb)肺組織が癒着内に進入していないことがわかる

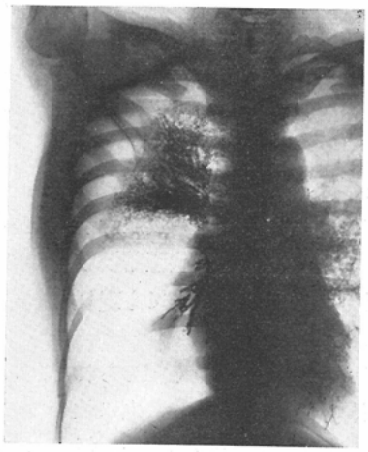

寫眞15　Coello の第Ⅰ型燒灼後空洞消失す

燒　灼　前

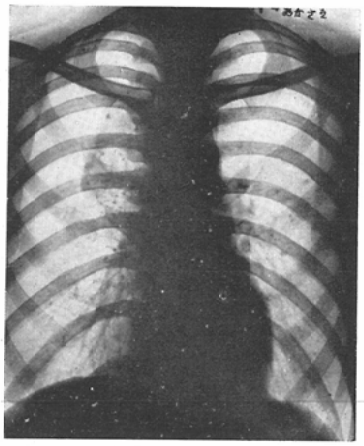

燒　灼　後

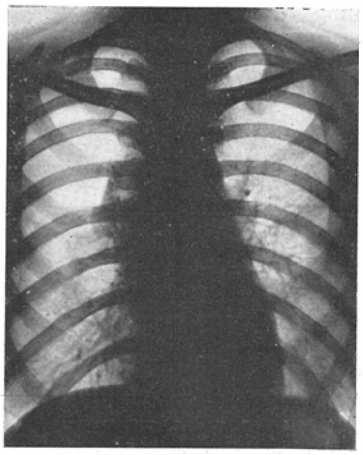

寫眞16　Coello の第Ⅱ型燒灼後空洞消失せず

燒　灼　前

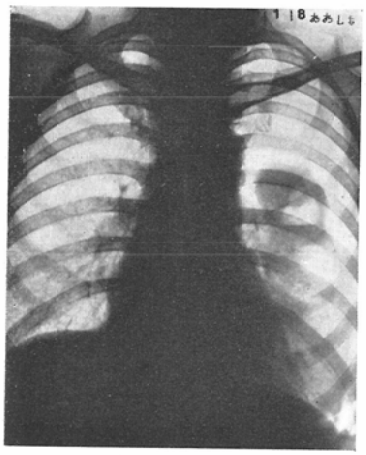

燒　灼　後

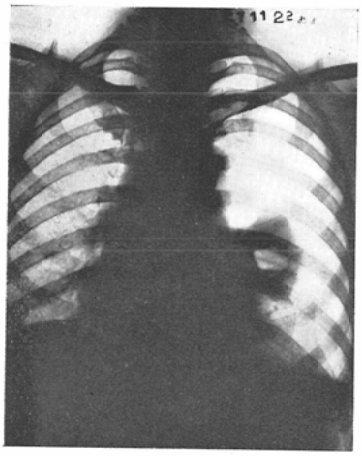

寫眞17　症例　燒灼前

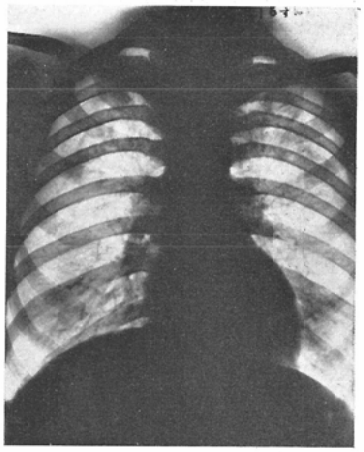

寫眞18　肺尖撮影　右Ⅲa 左Ⅱa 及びⅢa

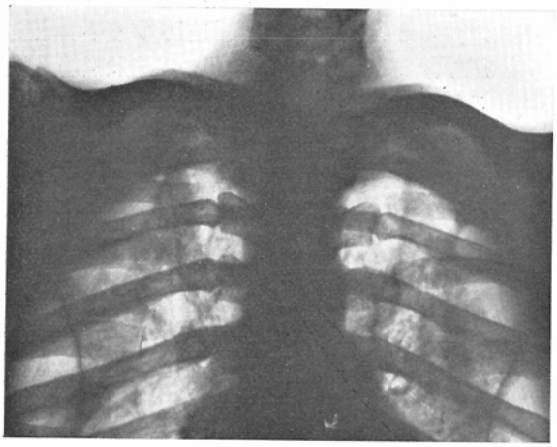

寫眞19　燒　灼　後

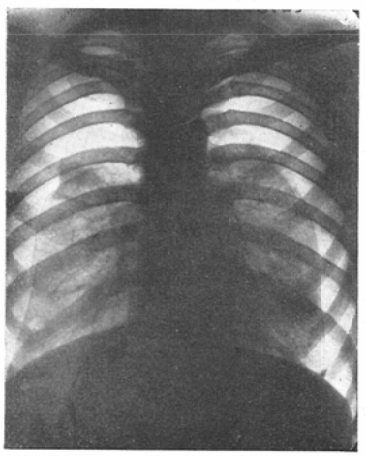

て，殊に燒灼の能・不能の判斷に或程度役立つものと考えられる．

總　括

1)．私は27年7月から29年12月迄の間に胸腔鏡檢査，並びに燒灼術を實施した52例(58側，62回)に就て胸腔鏡檢査前にその癒着を種々レ線學的に檢討し，次で之を胸腔鏡所見と比較しその誤診の原因を探り，レ線診斷に就て種々工夫を重ね，肋膜癒着のレ線診斷成績の向上に資した．

2)．肋膜癒着を絲狀，索狀，膜狀，帶狀，塊狀，瀰漫性の6型に分つと，日常最も多く認められるものは膜狀及び索狀癒着であり，瀰漫性癒着は燒灼の對象とならず，帶狀・塊狀癒着は燒灼困難であり從つて此のレ線診斷が最も重要である．

3)．癒着數から觀るならばレ線に依る發見率は77%である，私の研究期間の前期と後期に分つてみても此の發見率に殆んど差はないが，その質的診斷に於ては前期により多くの誤診を認め，後期に於て診斷率が著しく向上している．

4)．レ線診斷に當つては先づ日常撮影している背腹普通レ線像に就て檢討を要する．次で之を透視に依つて立體的に吟味し，之に如何なる撮影法を併用するかを決定する．

5)．S_1 以外に病巢がひろがる場合に於ても，肋膜癒着は S_1 の病巢に一致して此の部に最も多く認められるのであるから，此の部に最も注意をむけねばならない．次いで他の病巢部位にも注意を拂い，病巢と關係のない前胸壁癒着に就ても檢査を要する．尚此の前胸壁癒着は燒灼の對象となり難いが滲出液貯溜と關係を有する如く考えられる．

6)．病巢大範圍に及ぶもの，病巢空洞性のもの及び病巢發見から氣胸迄の期間の長いものに於ては燒灼不可能の癒着が多い．

7)．肺尖が背胸第Ⅵ肋骨以下に虛脱しているならば先づ完全氣胸と考えて良く，第Ⅴ肋骨に一致するならば癒着があつたとしても燒灼可能のものであること多く，第Ⅳ肋骨になると燒灼困難であり，第Ⅲ肋骨の場合には先づ燒灼不可能と考えて良い．

8)．側肺線が1cm以内の場合には側胸部の癒着を疑わねばならず，5cmを越える場合には肺尖部に於ける燒灼不可能の癒着を疑わねばならない．

9)．健康下肺野に不透明肺を著明に認める場合には燒灼不可能の癒着を肺尖部に認めることが多い．

10)．癒着陰影が認められなくとも突起狀陰影がある場合には絲狀癒着，うすい膜狀癒着を疑わねばならない．卽ち，うすい膜狀癒着及び絲狀癒着はレ線上發見し易い部位にあつても現れない場合があり注意を要する．

11)．癒着は肺尖部に最も多く認められるから肺尖撮影の利用價値が最も大きい．之に依つて背腹，腹背の2方向撮影を行うのが良い．但し Ramo and Lustock 氏法よりも脊柱後彎法が良い．側位肺尖撮影は効果をあげ得ない．

12)．膜狀・帶狀癒着は略ゝ前後方向に走るもの多く，正面像に於ては之を索狀癒着と判斷する場合があり，之を避ける爲には一般の索狀癒着としては陰影濃度の濃いものに就ては斜位，或いは側位撮影を行わねばならない．

13)．索狀癒着と塊狀癒着との鑑別には前者は寫眞計測上徑4mm以下，後者は徑5mm以上で癒着の附着部が圓錐形に著明に廣がつている場合の多いことに注意すべきである．

14)．膜狀癒着には陰影濃度が均等にうすいもの，兩側端の索狀肥厚部が陰影濃厚に現れ中央部うすいもの，及び索狀肥厚部が線樣濃厚陰影として此のうすい陰影中に這入つているものゝ三つに分つことが出來るが，膜狀部うすく不明瞭で索狀肥厚部のみが現れ，之を誤つて索狀癒着と判斷する場合がある．之を避けるには索狀肥厚部と膜狀部との境界不鮮明なこと，及び細い線樣陰影の這入ることに注意しなければならない．

15)．臟器に重なつて不明のものも過虛脱呼氣撮影，斜位，側位撮影に依つて發見し得る．

16)．他の癒着に重なつて發見不能のものは斜位，側位撮影に依つて發見し得るもあるが，多くは癒着間の距離少く分離診斷不可能である．

17)．縱隔に續く肺尖部癒着は上體を患側に傾

けた側彎位で背腹，腹背2方向撮影することに依つて發見し得る．側胸部癒着は上體を健側に傾けた側彎位撮影で明らかにし得る．

18). 帶狀癒着と塊狀癒着は斜位，側位，斷層撮影に依つて鑑別し得る．

19). 吸・呼氣重複撮影を行えば肺尖部に於ては燒灼可能の癒着に於ても呼吸性移動が著明でないこともあるが，概ね燒灼可能のものは呼吸移動が2cm以上あり，不可能のものは2cm 以下である．

20). 氣管支造影を行つて健康肺野の氣管支が全體として一様に充分末梢迄造影される場合には肋膜癒着がないか，あつても極めて粗で燒灼可能である．又氣管支造影に依つて肺組織が癒着内に入つているかどうか判斷をなし得る場合がある．

21). 燒灼の成績に就ては完全氣胸となし得たもの30側，主癒着を燒灼し得たもの6側，主癒着を殘したもの11側，全癒着を殘したものは7側である．卽ち，有効燒灼は合計67%となる．

22). 手術成績は氣胸開始より手術迄の期間の短いものに比較的可良である．

23). 空洞は7個中6個迄消失している．卽ち，Coello の説く第1型は消失し易く，第2型は燒灼しても消失し難く他の治療法に初換えるべきである．

24). 術後菌陰轉したもの18例，不變のもの3例，術前術後を通じて陰性のもの21例であるが，術後1時菌陽性のものが6例あるから注意を要する．

25). 合併症としては發熱，皮下氣腫，出血（10%），滲出液貯溜（19%）及び膿胸（2%）等を認めた．而して再癒着は10側に認めたが8側迄は出血，滲出液貯溜例である．

26). 肋膜癒着の胸壁及び肺側附着部附近に略ゝ指頭大半透明の圓形囊腫樣物を1～3個認めたもの4例あり，此の中3例に於て術後滲出液貯溜を認めた．

27). 氣胸曲線を畫くならばそれに依つて燒灼能・不能を或程度判斷し得る．

28). 胸腔内圧曲線を描寫器用いて描いて觀るならば癒着の有無，燒均の能・不能を或程度判斷することが出來る．

後　記

終始御懇篤なる御指導御鞭撻を賜つた恩師山中教授並びに齋藤助教授に深甚な敬意を表する．燒灼術に就ては教室の惠畑，加藤兩君の協力を得，又寫眞は教室の技術員山岸，高橋，湯田，宮澤の諸君の撮影したものであり記して感謝の意を表する．又臨床檢査所養茂講師の御厚意に感謝する．

尙本稿の要旨は第53回日本醫學放射線學會關東部會並びに第13回日本醫學放射線學會總會に於て發表した．

引用文獻

1) Unverricht: Thorakokaustick bei Lungen tbc., München. Med. Wschr. I. (1935). —2) Heine-Kremer-Schmidt: Kollapstherapie der Lungentbc, Georg Thieme Leipzig (1938). —3) Maurer: Beitr. zur klin. der Tbk., 76(1930). —4) Brantigan: Am. Rev. Tbk., 59, 240(1949). —5) 田畑：實踐醫理學，2～6，695（昭7）. —6) 木本：實驗醫報，28～4，537(昭17). —7) 渡邊：日本醫師會雜誌，24～10，863(昭25). —8) 藤田：胸部外科，1～2 131(昭23). —6) 馬場：結核研究の進歩，2，57，(昭28). —10) 篠原：日結，5～4，226 (昭19). —11) 長門，他：日結，7～10，440(昭23). —12) Matson: Am. Rev. Tbk., 36, 162(1939). —13) Bönsdorff: Beitr. zur. Klin. der Tbk., 95. (1940). —14) 卜部：日結，7～7，288(昭23). —15) 遠藤：第29回日本結核病學會總會(昭29). —16) 馬場：胸部外科，4～3，200 (昭26). —17) 馬場：日本醫事新報，第1469號，2001(昭27). —18) 阿西：人工氣胸療法，(昭26). —19) 澤崎：肋膜癒着燒切術(昭28). —20) L. Ramo and M.J. Lustock: Am. Rev. Tbk., 42(1940). —21) 馬場：胸部レ線寫眞讀影講座，第13集，12(昭29). —22) 梨岡，石田：日醫放誌，14～6，410(昭29). —23) 齋藤：氣管支造影法，114 (昭29). —24) Alfred J. Coello: J. Thorac. Susg., 21～2, 135(1951). —25) 丸山，他：遞信醫學，3～2，180(昭26). —26) Goorwitch: J. Thorac. Surg., 13(1944). —27) 山田：綜合臨床，1～5，474(昭27). —28) 檜原：臨床内科小兒科，9～4，229(昭29). —29) 戸塚，他：治療，36～8，842(昭29). —30) 草間日本内科學會雜誌，44～1，50(昭30). —31) 松尾結核，25～4，129(昭25).

The Roentgenological and Clinical Observations on the Pleural Adhesions before and after Intrapleural Pneumolysis

(Abstract)

Dept. of Radiology, Nihon Medical School

(Director: Prof. Dr. Taro Yamanaka)

Ryokichi Takahashi

Apicography, frontal, oblique, scoliotic and ventrodorsal radiography, polysography, tomography, bronchography as well as ordinary dorsoventral radiography and fluoroscopy prior to the exercise of thoracoscopy were practiced on 52 cases (58 sides), which were tried thoracoscopy and intrapleural pneumolysis 62 times from July 1952 to December 1954.

The character of the pleural adhesion was studied roentgenologically, and then compared with the thoracoscopic finding, thus the cause of roentgenological misdiagnosis was detected and studied in order to be corrected.

In addition to this, the summary of the observations on the clinical course of the above cases was reported.