The University of Osaka
Institutional Knowledge Archive

Title	経上腕動脈性DSAにおける穿刺部位spasmの検討
Author(s)	桒野, 晴夫; 岸川, 高; 工藤, 祥 他
Citation	日本医学放射線学会雑誌. 1987, 47(2), p. 323-325
Version Type	VoR
URL	https://hdl.handle.net/11094/17604
rights	
Note	

The University of Osaka Institutional Knowledge Archive : OUKA

https://ir.library.osaka-u.ac.jp/

The University of Osaka

日本医放会誌：47（2），323—325，1987（昭62）

研究速報

経上腕動脈性DSAにおける穿刺部位spasmの検討

佐賀医科大学放射線医学教室
桒野　晴夫　岸川　高　工藤　祥
池田　純　松本　俊一　松尾　義朋

（昭和61年12月8日受付）
（昭和61年12月22日最終原稿受付）

Assessment of the Spasm at the Puncture Site in the Transbrachial Digital Subtraction Angiography (DSA)

Haruo Kuwano, Takashi Kishikawa, Sho Kudo, Jun Ikeda,
Shunichi Matsumoto and Yoshitomo Matsuo
Department of Radiology, Saga Medical School

Research Code No. : 501.4

Key Words : IADSA, Transbrachial DSA, Spasm

Puncture sites of 50 patients (including 13 outpatients) who had transbrachial DSA were estimated with DSA and were categorized in 3 groups according to the grade of the spasm. Twenty nine patients (58%) who had no or mild spasm were categorized as grade I, 11 patients (22%) with moderate spasm as grade II, and 10 patients (20%) with severe spasm and obstruction of the brachial artery as grade III. Most patients of the grade III group (9 out of 10) were women in their twentieth or thirtieth. However, no patients showed ischemic symptoms and there was no need for surgical repair or any other special treatment. It is concluded that application of transbrachial DSA for young women should be selected with a great care.

はじめに

経上腕動脈性DSAは外来患者にも施行できる簡便性と安全性を備え，かつ静注DSAに比しより良質な画像が得られる事より，近年多くの施設で試みられつつある[1)~3)]．しかし，その安全性において最も重要と思われる上腕動脈の穿刺部位のspasmについての詳細な報告は少ない[4)]．我々は，連続的かつ無作為に50例に対しカテーテル挿入直後の上腕動脈のDSAを施行し，上腕動脈のspasmの程度を検討したので報告する．

対象及び方法

昭和61年7月より9月までの間に経上腕動脈性DSAを施行した50例（うち外来患者13例）を対象とした．性別は男女とも25例ずつであった．上腕動脈遠位部よりSeldinger法にて4-Frenchの側孔付直線型カテーテルを挿入し，その直後に上腕動脈のDSAを施行した．

検討方法は，上腕動脈のspasmの程度をgrade I～IIIの3段階に分けて行った（Fig. 1）．上腕動脈のspeasmが全くみられないか，もしくは軽度のspasmがみられるものをgrade I，spasmにより内径に50%以上の狭窄をきたしたものをgrade II，高度のspeasmのため穿刺部にて上腕動脈の血流が途絶し，末梢が側副血行路を介し描出されるものをgrade IIIとした．

結　果

上腕動脈の穿刺部spasmの程度を性別および年代別に分けてTable 1に示した．内訳は，grade

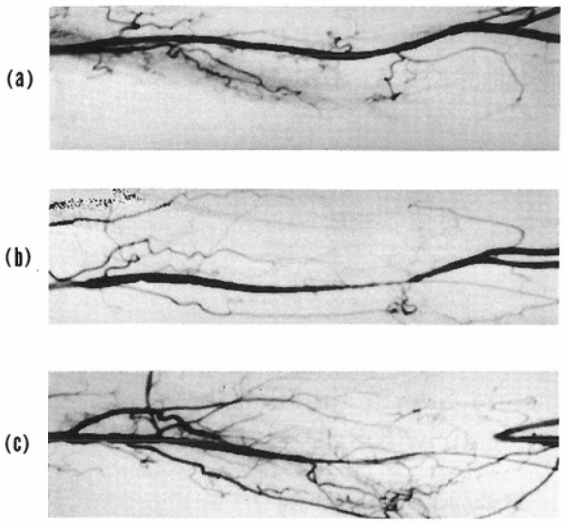

Fig. 1　Grading of the brachial spasm at the puncture site.
(a) Grade I　No or mild spasm.
(b) Grade II　Moderate spasm with 50% narrowing or more of the brachial artery.
(c) Grade III　Severe spasm with obstruction of the brachial artery with collateral flow to the periphery.

Table 1　Number of the patients of each grade according to sex and age. (total 50 cases)

Age \ Grade	Male			Female		
	I	II	III	I	II	III
20～29	0	1	0	0	0	3
30～39	2	0	0	0	2	6
40～49	3	0	0	1	1	0
50～59	1	1	0	2	1	0
60～69	10	1	1	2	1	0
70～	2	3	0	6	0	0
Total	18	6	1	11	5	9

Iが29例（58%），grade IIが11例（22%），grade IIIが10例（20%）であった．Grade III 10例のうち61歳男性の1例を除けば残り9例はすべて20歳代または30歳代の女性であった．この61歳男性および20歳と31歳の女性2例では，通常より高位にて分岐した骨間または尺骨動脈にカテーテルが挿入されたために高度の穿刺部のspasmをきたしたもので，上腕動脈にはspasmを認めず橈骨動脈の触知も良好であった．これら上腕動脈の分枝にカテーテルが挿入された3例を除くと，上腕動脈自体にgrade IIIのspasmをきたしたものは7例となりすべて若年女性であった．しかも若年女性では残りの2例にもgrade IIのspasmが起こっている．

合併症はgrade IおよびgradeIIの症例には認められなかった．Grade IIIのグループの中に血腫形成をきたしたものが1例あったのみで，上腕動脈の閉塞等の重大な合併症はみられなかった．Grade III 7例の中には検査終了後しばらくのあいだ橈骨動脈の拍動減弱を認めるものがあったが，全例で検査中触知できなかった橈骨動脈がカテーテル抜去後2～3時間以内には検査前同様に触知できるようになった．

また今回我々は，grade IIIの10例中6例に対し，spasm軽減の目的にて上腕動脈内に水溶性ニトログリセリン0.5ml（0.25mg）を10倍希釈し緩徐に注入した．2例に明らかなspasmの改善が見られ，4例に軽度の改善が見られた．

考　察

経上腕動脈性DSAは静注DSAに比し画像が優れており，また大腿動脈経由の動注DSAと異なり鼠径部剃毛や術後の臥床安静の必要がなく外来患者にも施行できる[1)~3)]．しかし，経上腕動脈性DSAはSeldinger法にて上腕動脈よりカテーテルを挿入するため，動脈穿刺に伴う合併症の危険性を有する．局所の合併症としては，出血，血腫，spasm，穿刺，内膜損傷や動脈血栓などがあるが，その中でもspasmは軽度のものも含めると高頻度に起こる合併症である．更にspasmが高度であれば，ガイドワイヤーやカテーテルの挿入が困難であったり，動脈の閉塞症状をきたす場合がある．DSA以前の通常の血管造影を目的とした上腕動脈穿刺による局所の合併症が報告されているが[3)5)]，このうち上腕動脈の閉塞をきたしたものの頻度はHicksら[3)]によれば1.9%で，いずれも6～8-Frenchサイズのカテーテルを使用した例である．これに対し，4-Frenchのカテーテルを用いた経上腕動脈性DSAにおいてはそのような重篤な合併症の報告は非常に少なく，Hicksら[3)]は361

例中2例（0.55%）に恒久的な脈拍の欠損を認めている．他はいずれも一過性の拍動消失または減弱あるいは可逆性の末梢神経障害の報告が見られるのみで，McCreary ら[1]は59例中2例，煎本ら[2]は26例中1例，Hicks ら[3]は361例中3例を報告している．我々の症例でも上腕動脈の閉塞症状を示した例はなかった．Spasm の頻度と年齢および性との相関についての報告は見られないが，Lindbom[4]は3.8または4.7-French のカテーテルを用いた上腕動脈造影にて，男性9例中1例，女性8例中7例に我々の基準による grade III の spasm を認めており，うち1例に一過性の橈骨動脈の拍動消失と冷感を認めている．Lindbom の報告では年齢の検討がなされていないが，女性に grade III が多いという点で我々と一致する．また Hicks ら[3]は脈拍欠損は女性に高率に認められたと報告している．若年女性に高度の spasm が多くみられる理由としては，一般に女性は男性に比して上腕動脈の径が小さい事，また若年者は老年者に比し血管壁の弾力性が保たれており，動脈硬化の程度も低い事などが考えられる．

以上のごとく，若年女性の場合は上腕動脈穿刺部に高度の spasm を生じやすい事より，動注 DSA の route としての上腕動脈は望ましい部位とはいえない．また若年者では老年者に比して cardiac output や呼吸停止不良等の影響が少なく，静注 DSA にても比較的良好な画像が得られやすい事より，総合的に見て若年女性に対する経上腕動脈性 DSA の適応は少ないと考えられる．しかし逆に，男性および老年女性に対しては上腕動脈は動注 DSA の route として比較的安全であるといって良いだろう．

今回我々は，spasm 軽減の目的で血管拡張剤・水溶性ニトログリセリンを用い比較的良好な結果を得たが，その有用性の判定は今後の研究課題である．

ま と め

経上腕動脈性 DSA を施行した50例に対し，カテーテル挿入直後の上腕動脈の DSA を行い，穿刺部の spasm の程度を grade I～III に分類した．Grade III は50例中10例に認め，分岐に挿入された3例を除くとすべて若年女性であった．したがって，若年女性に対しては経上腕動脈性 DSA の適応は制限されるべきであると考えられた．

文　献

1) McCreary, J.A., Schellhas, K.P., Brant-Zawadzki, M., Norman, D. and Newton, T.H.: Outpatient DSA in cerebrovascular disease using transbrachial arch injections. A.J.R., 145 : 941—947, 1985
2) 煎本正博，宮田　貴，中島哲二：経上腕動脈ディジタルサブトラクション動脈撮影—外来患者への応用—．臨放，30：1037—1039，1985
3) Hicks, M.E., Kreipke, D.R., Becker, G.J., Edwards, M.K., Holden, R.W., Jackson, V.P., Bendick, P.J. and Kuehn, D.S.: Cerebrovascular disease. Evaluation with transbrachial intraarterial digital subtraction angiography using a 4-F catheter. Radiology, 161 : 545—546, 1986
4) Lindbom, A.: Aeterial spasm caused by puncture and catheterization. An arteriographic study of patients not suffering from arterial disease. Acta Radiologica. (Sweden), 47 : 449—460, 1957
5) Field, J.R., Lee, L. and McBurney, R.F.: Complications of 1000 brachial arteriograms. J. Neurosurg., 36 : 324—332, 1972