The University of Osaka
Institutional Knowledge Archive

Title	光電式リスキャニングの研究
Author(s)	大川, 治夫
Citation	日本医学放射線学会雑誌. 1966, 26(5), p. 458-465
Version Type	VoR
URL	https://hdl.handle.net/11094/17608
rights	
Note	

The University of Osaka Institutional Knowledge Archive : OUKA

https://ir.library.osaka-u.ac.jp/

The University of Osaka

光電式リスキャニングの研究

千葉大学医学部放射線医学教室（主任　寛　弘毅教授）
大　川　　治　夫

（昭和40年12月23日受付）

Studies on Photoelectronic Rescanning

by

Haruo Ohkawa
Department of Radiology, Chiba University School of Medicine
(Director: Prof. H. Kakehi)

A photoelectronic rescanning device has been designed as a new contrast accentuation method of the radioisotope area scanning. In this method, the once scanned figure, being transparent on the uniform light box, is scanned by the collimated light sensing probe with a silicon solar cell. The rescan controller with an oscillator give the electric pulses of various levels according to the density on the figure, which are recorded through the multidot recording system. In order to get higher contrast amplification, rescanning visualisation in color is devised, using the color recording method of color filter type in the fixed time counter method.

In these methods the once recorded scan figure can be automatically reproduced at any time, analysed repeatedly at various cut-off levels of its density in the process of reproduction for contrast accentuation, without burdening a patient.

With these methods the diagnostic property of the radiosiotope area scanning has been actually improved on the various organs as brain, liver, pancreas, pelvis etc.

目　次

1. 目　的
2. 方　法
3. 結　果
4. 臨床的応用
5. 考　按
6. 結　論
7. 文　献
8. 附写真

1. 目　的

1950年に Cassen[1] 等により甲状腺に対する試みとして出発したラジオアイソトープ面スキヤニングには，幾多の新しい改良工夫が加えられて来た．計測，記録機構等の進歩，又新しいラジオアイソトープの開発に伴つて，面スキヤニングは，脳，肺，肝，膵，胆嚢，脾，腎，骨髄，骨，血管系，リンパ系等体内のほとんどすべての主要臓器において成功し，臨床診断に用いられ重要な一武器となりつつある[2]．

打点式記録法によるスキヤニング像においては，臓器各部におけるアイソトープの分布の差による計数率の変化は，打点密度の差，即ち白黒濃淡の差として表現される．従つてその読影診断は打点密度の差により行なうわけである．実際に僅かの計数率の差を面スキヤニング上にとらえる為には記録時にはコントラスト，解像力向上の為の工夫が必要である．又記録を判読する時には肉眼

的に認めにくい変化を知る為に工夫がなされている[3]．これ等の方法が対照度強調方式で Table 1 にまとめられる如く二つの大きな項目にわけられる．その1は患者についてスキャニングを行なう時の記録方式の工夫である．即ち原記録作製時に対照度を強調しようとするもので，MacIntyre[4)5)] 等の様に一定以上の計数率レベルの出力のみを記録する様な回路を用いたバックグラウンド消去法がその一つである．Kohl[6)]，Bender[7)] 等による写真法はフイルムの非直線的光感度特性を利用した方法である．これ等の方法では消去レベルを何段階かにかえてスキャニングを行わないと最適なレベルを見出せず，同一患者に数回のスキャニングを繰返し，患者の負担の大きい事がある．又原記録が対照度の強調された形としてのみ得られるので忠実なアイソトープ体内分布がスキャニング上得られないという欠点の生ずる事がある．

Table 1. Contrast Accentuation Method

I) Contrast Accentuation in the Original Recording Procedure
1) Counting Rate Cut-off Circuit
W.H. Horst[4)], W.J. MacIntyre[5)]
2) Photoscanning
D.E. Kuhl[6)], M.A. Bender[7)]
3) Color Scanning
J.R. Mallard[8)], H. Kakehi[9)10)]

II) Contrast Accentuation on the once recorded Material (Rescanning)
1) Magnetic Tape Recording
S.N. Albert[11)]
2) Photocopying Process
W.C. Dewey[12)]
3) Closed Circuit Television
M.A. Bender[13)]
4) Closed Circuit Color Televsion
D. Charkes[14)], H. Kakehi[15)]
5) Photoelectronic Rescanning
C.C. Harris[16)], H. Kakehi

その2は一度作られた記録の解読法である．デイテクター，コリメーター等装置の進歩によつてもなお腫瘍部，非腫瘍部のアイソトープ摂取率の差には限界があり，なお描出可能な腫瘍部の大きさには限界がある[17)18)]．従つて体内RI分布に関するなるべく多くの情報を原記録作製時に忠実にとらえ，これを利用して再記録を作りなおす時に種々な方法で対照度を強調する事が適切な方法となる．これが広い意味のリスキャニングとよばれるものである．Albert[11)] 等の方法は原記録を一度テープレコーダーに収録し，これを種々な条件で再現する時に対照度を強調する方法で，操作がやや繁雑で，原図を直接目で見られないのが欠点である．Bender[13)] 等により初められた Closed Circuit Television 法は非常に簡便な方法で，焦点，輝度等の調節により各種のカツトレベルを容易に変え得，任意の対照度を即座に得られる．これを更に発展させた試みが，Charkes[14)] 寛[15)]等のカラーテレビ法で原シンチグラムの白黒の濃淡の差を色彩のコントラストのある影像として得る事により対照度を更に高める事が出来る．

本論文の目的は，新しい対照度強調方式の一法としてのシリコン太陽電池を用いた光電式リスキャニング装置[16)]を試作し，これに基礎的検討を加え，確実なスキャニング記録判読の手段である事を確める事である．対照度を更に強調する為に，カラースキャニング法[9)10)]との組合せによるカラーフオトリスキャン法を開発し，リスキャニング診断能の向上をめざした．

2. 研究方法

試作したリスキャニング装置の主要構造は次の部分よりなる．

1. 光源部
20W交流蛍光燈12本
2. 感光部
1×2㎝シリコン太陽電池
3. リスキャン制御部
全トランジスター式
4. 走査部
東芝3″スキャナーType ML-4018
Nuclear Chicago Model 1700
5. 記録部
4打点式，フオト式，カラーフオト式

1. 光源部

各臓器の原シンチグラムの面積に相当する部分，実際には肺，肝，骨盤等のスキャニングにおける25×25㎝程度の範囲を非常に均一に照す光源が必要である．

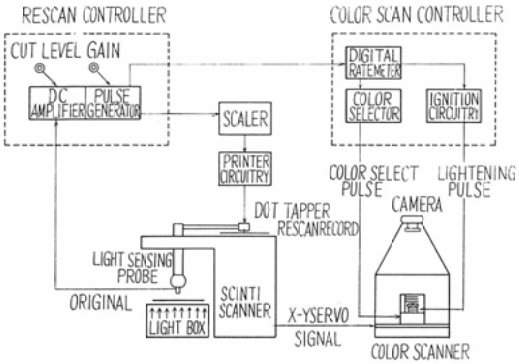

Fig. 1. A Block Diagram of Photoelectronic Rescan System.



Fig. 2. Photosensing Probe with 1×2cm of Silicon Sola cell.



Fig. 3. The Apparatus. TOSHIBA Scanner Type ML-4018 and the Resconn Contraller

2.　感光部

1×2cmのシリコン太陽電池で，入光部ヘッドに各種入光部直径を有するヘッドがあり（直径1mm～10mm），使用目的により感光部の見る範囲を規定する様に交換して用いる．

3.　走査機構

面スキヤナーの走査を利用し，感光部をコリメーターの先端部に装置して，シンチレーシヨンディテクターが患者を走査すると同様に光源上に置かれた原シンチグラムを走査する．実際には東芝製3″シンチスキヤナー Type ML-4018及び Nuclear Chicago 製 Model 1700P を用いた．

4.　リスキヤン制御機構

全トランジスター式で，原シンチグラムの濃淡差は感光部シリコン太陽電池にて電流変化に変えられ，直流増巾器を通して発振器におくられ，出力波に変換される．これが計数回路を通して記録機構に送られる．

5.　記録機構

通常のスキヤナーの機構を用いる，リスキヤン像の表現法として4打点方式，フオト式，カラーフオト式を用いた．カラーフオト式においては，カラーフイルター式のカラースキヤナー[10]を用い前置時間計測法にて記録した．カラー印画紙を直接感光させる方法及びカラーポラロイドカメラを用いて撮影する方法を用いた．これにより現像の繁雑さが非常に軽減された．以上各部よりなる光電式リスキヤン装置の操作法を綜括してみる（Fig. 1，2，3）．極く均一に作られた光源上に，一度記録された原シンチグラムをおき，通常のスキヤナーの走査を利用し，コリメーターの先端に装置された感光部を用いて原シンチグラムの黒化度の差を走査しなおす．シリコン太陽電池により，電流に変換され，これを直流増巾し，発振器を通せば出力波となるが，これを通常の計数回路を通して，各種記録機構を用いてリスキヤン像を得る．

2. 方　法

光電式リスキヤニング法により，適正なリスキヤン像を得る為に必要な各因子を検討してみると次の様な各項目が考えられる．これらについて基

礎的実験を行い検討を加えた.

1. 原シンチグラム
2. 光源
3. 感光部入光部直径
4. 入光部のクリアランス
5. 消去レベル
6. スケールファクター
7. 走査速度，行間隔
8. 記録方式

3. 結 果

1) 原シンチグラム

面スキャニングにおいて，一つの目標は出来るだけ忠実に，RIの体内分布をとらえるという事で，原スキャニング記録時に無理にバックグラウンドを消去しようとすると重要な情報を同時に消し去つてしまう危険がある．しかし最大情報量をとらえたスキャニング記録は必ずしも臨床家にとつて判読しやすいものではない．この場合光電式リスキャン法を行い，種々のカットレベルで対照度を強調する事により，最大量の情報を分析する事が出来る．しかも判読しやすい形に表現出来るというもう一つの目標を解決出来る．この様に最大情報量を取り入れたものが原シンチグラムとしてのよい条件である．

原図の各部の黒化度の差をしらべるわけであるから，打点式及びフオト式の記録が原図となりうる．原図として人工的誤差，統計的誤差を出来るだけ少くしたものがよい．行間隔が悪いと行間に透明部が出来，この部の直上を感光部が走査する時光量が多くなるから人工的なゆがみを与えてしまう．行間隔の悪い原図を用いる場合には，2～3枚の原図を用いて，打点の行を少しずらしたものを重ねる様にしてこの誤差を少くする．

原図に体の輪廓のマークを書き入れると，この人工的黒化部をもリスキャン時に記録してしまうので，原則としてマークを入れてない原図を用いるか，正しい位置決めをするべきである．但し脳スキャンにおいては輪廓をつけてあると，リスキャン像上にて部位のオリエンテーションがつき非常に有利である．統計的誤差は更にリスキャン時に強調されてしまうから，なるべく少くする様に心がけねばならない．

2. 光源

均等な光源を作る事は非常に重要な問題で，原シンチグラムの黒化度の差を問題とする光電式リスキャニングにおいて人工的な光源のむらはそのまま表現されてしまう．25×30cmの均一光源面を得るためには，発光面はより大でなければならない．交流20W蛍光灯12本を並べ，灯の上面より10cm上をガラス面とし，面積45×50cmのものを用いた． 700 Lux の光度が得られ，25×30cm の範囲においてほぼ均一な光源面が得られる．直流蛍光灯を用いる必要はない．均一光源である事を確認する為には光源上に白紙を置いてスキャンする．リスキャンは暗室にて行なうが良く，周囲を歩く事によつても光度に影響がある．光電池には温度特性がある為，光源箱の温度は上昇しない様に工夫しなければならない．

3. 感光部入光部直径

感光部に装置する入光部は1mm×10mm直径の円形及び1×3cmのスリット形を用いた． 700 Lux の光源を用いても1mm，2mm直径の円形及び1×3mmスリットでは光量が不足である．例えば直径2mmで，クリアランス10mmの場合見ている範囲は直径4mmに過ぎないので実用に差支える．原スキャヤニングの行は，東芝3″スキャナー Type ML-4018，4打点式のもので 4.5mm Nuclear Chicaga Scanner Model 1700 P，1打点方式では4～6mmのものを用いているので直径8～10mmの部分を見る様な入光部直径とクリアランスを用いないと感光部の視野中に行間の部分が大部分をしめて，リスキャン像にゆがみを作つてしまう場合が出て来る．

そこで Table 2 にみる様に入光部を光源面に密着させる場合，即ちクリアランス0の場合には直径8～10mmのものを用いねばならない．クリアランス5～10mmでは直径3～6mmの入光部を用いればよい．

但し Fig. 4 に見る様に各入光部直径及びクリアランスの組合せによる感光部のコリメーションの差を見る為の直径 2.5cmの黒い円形の中央線を通る断面の，各種入光部，クリアランスにおける

Table 2. Diameter of Area, Sensing Probe sees (mm)

Diameter of Aperture	Clearance			
	0 mm	3 mm	5 mm	10mm
2mm	2	3	4	4
3mm	3	3	7	10
4mm	4	4	8	10
5mm	5	5	8	10
6mm	6	8	8	10
7mm	7	10	15	15
8mm	8	20	20	20
9mm	9	20	20	25
10mm	10	23	20	25

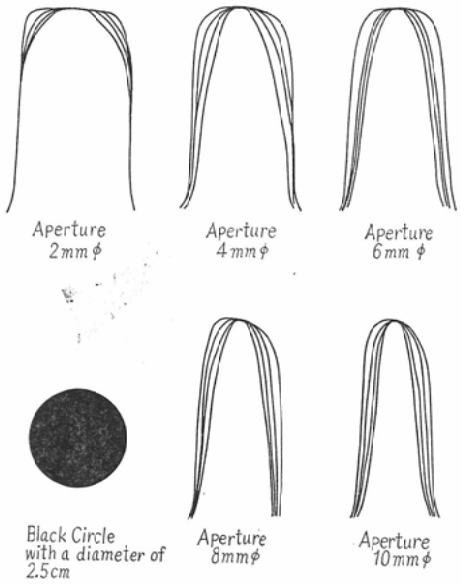

Fig. 4. Counting Rate Profiles at the midline of black circle of 2.5cm in diameter with various size of the aperturs of light sensing probe and with various clearances. The clearances are 10, 8, 6 and 4 mm from outside to inside in each cure. The best conditions are at the clearance of 6 10 mm with the apertures of 5, 6 mm.

黒化度曲線を見ると，クリアランス0の時のコリメーションが良く，感光部の見る範囲との関係より直径8～10mmにおいて最も良い条件と思われる．実際に入光部直径4～6mmにおいてクリアランス6mm程度がコリメーションも良い実用の範囲である．

5.　消去レベル

原スキヤニングの白黒の濃度差を強調し，像の変化を判読し易くするのがリスキヤニングの課題である．出力0のレベルは原スキヤニングの任意の黒化度のレベルに設定出来る．即ち任意の消去レベルをきめ，それ以下の黒化度の部分を消去する事が出来る．また黒化度の程度を透明度へと逆転させて記録する事も出来る．即ちネガティーブリスキヤンがこれである．消去レベルを変える事により原図の臓器の真の大きさは示されなくなる．従つて腫瘍部検索の時にも原図と比較してリスキヤン像を判読せねばならない（Fig. 5，6，7肝腫瘍フアントームリスキヤン像参照）．

6.　スケールフアクター

原スキヤニング記録時とは比較にならない程の数の入力パルスをリスキヤニング時に作りうる．最高計数率 15,000 cpm 程度を使用し得るから，カウント数を逓減して $^1/_{40}$ 程度にてリスキヤンを行い最も良い結果を得た．

7.　走査速度，行間隔

最大速度40 mm/m の速度でリスキヤン像に対する障害はない．患者に負担をかけずに，一度作られた記録を時間をかけて精査するのであるから，走査速度をずつと下げて5 mm/mにてもリスキヤン出来る．打点各行が$^1/_2$ずつ重り合う様な行間をとつて走査を行えば，原図により忠実なリスキヤン像が作りうる．時間を要するが患者に負担を与える事はない．

8.　記録方式

原スキヤニングの記録法と同様に，打点式，フオト式，カラーフオト式の3法を用いる．パルス発振器にて作られた信号を計数器にて計数し，これを各記録機構を用いて表現するわけである．4打点方式によるリスキヤン像について検討したが，対照度を更に強調する為にリスキヤン像の色彩別描記法を試みた．これはカラーフオトリスキヤンと呼ばれる方法である．1）～7）の条件はカラーフオトリスキヤンにおいても同様である．筧のフイルター式カラースキヤニング装置[10]を用い前置時間計測法にて記録した（Fig. 1）．

カラーフオトリスキヤン法においては，原カラ

ースキヤニングの場合の特長；微少の計数率の変化を知りうる，等反応曲線が色の縞として描かれるから見やすくなるという点を生かし，更に原カラースキヤニング法にはない利点をそなえている．これは原カラースキヤニングにおいては，骨髄，脾その他RI摂取率の少い臓器で問題となるが，最高計数率が低い場合10色のフイルターは使いきれず，1～2色を使用出来るのみで不十分なカラースキヤニング像を得る事がある．リスキヤニングにおいては出力を自由に増加する事が可能であるから，最高計数率以下10色の全ての色を用いる事も可能である．

リスキヤンにおける4打点法とカラーフオトリスキヤン法を比較してみると，打点法においては，原図の黒化度差が大きな場合には一度のリスキヤンで全体の対照度の差を表現しなおす事はむつかしく，消去レベルを何段階かに変えて繰返しリスキヤンする事を要する．カラーフオトリスキヤン法では一度のリスキヤンで非常に大きい濃度差の部分を各色彩別に表現しうる．又最低のレベルより色別に表現しうるから，厳密にカツトレベルを定めなくとも，何度もリスキヤンを繰返さずとも必要なリスキヤン像を得られる．更にもう一つの特色は原図の黒化度差を半定量的に表現する事が出来る事で，フイルム法でコバルト照射時の線量分布測定をする場合のフイルム上の微妙な変化を色彩別に表現し，黒化度の半定量的測定が可能である（Fig. 8）．

4. 臨床的応用

光電式リスキヤン装置を用いて面スキヤニング記録の解読に有用性が示されたが，その代表的な例について以下に示す．

1. 肝腫瘍フアントーム（Fig. 5，6，7）

直径2～3cmのプラスチツク製腫瘍部を7個有する容積1,200 ccの肝腫瘍フアントームに ^{131}I 500μCiを用いてスキヤニングを行い，この白黒の原図に種々の消去レベルでリスキヤンを行つた．消去レベルを上げて行くと肝全体としての形は失われるが，腫瘍部に一致する欠損部はわかりやすくなる．この場合一度のリスキヤンのみで判読すると腫瘍の部位，大きさ等に関して誤りをおかす可能性が多分にあり，リスキヤン像を判読する場合には常に原図と比較する必要がある．リスキヤン時に原図の黒化度差を逆転させて記録する方法をネガテイーブリスキヤンと呼ぶ．図の様に肝フアントーム全体の輪廓は残されるので，肝組織中の欠損部位関係をはつきりさせて描出するためには非常に有用である．

2. 肝腫瘍（Fig. 9，10，11，12）

^{198}Auコロイドによる原発性肝癌のスキヤニング例である．原図にみとめられるアイソトープ摂取欠損部がリスキヤニングにより判然と描出されうる．ネガティーブリスキヤンにおいては，肝全体の輪廓が残され，しかも腫瘍部はその中の濃陰影として描出されるので見やすい．カラーフオトリスキヤン法においては複雑な形の欠損部及び摂取率の高い部が色彩別像としてわかりやすく描出されている．

3. 脳腫瘍（Fig. 13，14，15，16）

脳スキヤニングにおいては，腫瘍非腫瘍部アイソトープ摂取率の比が低い．アイソトープ投与量には制限があるから，原スキヤニングは肉眼的判読により腫瘍部を正常部より識別する事の困難な事が多い．この様な場合にリスキヤン法が有力となる．この例は ^{203}Hg ネオヒドリンを用いた左前頭葉部の脳腫瘍のスキヤニング例で，4打点式リスキヤン法，カラーフオトリスキヤン法にて消去レベル以下のアイソトープ摂取率の低い部は消されてしまうので腫瘍部は，非常にはつきりと判読出来る．頭部輪廓はリスキヤン像上に再現されているが，腫瘍の部位を知るのに重要なものとなつている．

4. 脾腫瘍（Fig.17，18）

脾臓スキヤニングは ^{75}Se-メチオニンを用いて行うが，脾臓は最も描出しにくい臓器の一つで何らかの対照度強調法を用いねばならない事が多い．これは肝，腸，左腎等の近接腹部臓器にかこまれ上腹部の深い位置にある為であり原スキヤニングでは脾臓部の判読はむつかしい．リスキヤン法により周囲の計数率の低い部が消され判然とした脾臓像があらわされている．この例は術前診断をなしえた脾体部癌の一例である．リスキヤン像

にて，膵体部中央の欠損部を指摘出来る．

5. 骨盤部腫瘍（Fig.19, 20）

最近教室において始めた ^{198}Au コロイドを用いた骨盤部スキヤニングの例である．^{198}Au 投与量には制限があり，又 ^{198}Au コロイドの骨髄摂取率が低い事より原スキヤニングにおいては全体の骨盤部骨髄像と共に，欠損部は判然としない．カラーフオトリスキヤン法により骨肉腫による骨髄浸潤部が欠損部として表現されている．左右骨盤部を比較すると左側の骨髄欠損部の範囲を知りうる．なおこの例においてはX線像と共にリスキヤン像を参考として切除範囲が決定された．

5. 考 按

面スキヤニング法自体に機能上の限界がある現在，何らかの対照度強調方式を必要とする場合が，肝，脳，膵，骨盤等多くの臓器スキヤニングにおいて生じて来る．面スキヤニングの対照度強調方式の一法としての光電式リスキヤン法はいくつかの長所をそなえており，臨床的診断に応用して有力な方法である．Read-out System の一法として簡便な方法で，普通のスキヤナーの動作を利用して，リスキヤン制御器及びシリコン太陽電池黒化度計のみをそなえればリスキヤンが行える．Read-out System 自体の特長であるが，一度作られた面スキヤニング記録を用いてこれをリスキヤンするのであるから，患者に長時間の負担をかける事はない．消去レベルを順次かえて，肉眼的に認めにくい面スキヤニング上の変化を精査出来る．

臨床的に面スキヤニング記録を診断基準とする場合，臨床医に肉眼的にほとんど判定出来ないスキヤニング像を示すわけには行かないから，リスキヤン像は臨床的に用いる場合の良い指標となる．

原図にかくされた或いは判別しにくい情報を引き出す為に対照度を強調する事はいわば人工的操作を加える事により，各種消去レベルにおいてリスキヤン像を作るのであるから求むべき像の実際の大きさは，判定出来ないという事になる．原図に統計的誤差，行間隔の不均等があることが強調された形で表現されるから，原図と比較してリスキヤン像を判読するという事が常に必要な事項となる．

カラーフオトリスキヤン法は更に対照度を強調しうる方法で，リスキヤン法に加えてカラースキヤニング法の利点をそなえている．リスキヤン像の縮少という欠点はあるにしても，現像処理の時間操作をはぶく事の出来るポラロイドカメラによる撮影法により，カラーフオトリスキヤン法は簡便に臨床的診断法として行なえる方法となつた．

6. 結 論

1. 光電式リスキヤン装置を試作し，これに基礎的検討を加え臨床的に利用した．面スキヤニングの対照度を強調する一方法として診断能の向上が期待出来る．

2. カラーフオトリスキヤン法を開発し，リスキヤン像の色彩別描記法により更に対照度を強調しうる．

（本論文の要旨は第23回及び第24回日本医学放射線学会総会及び第4回核医学会総会において発表した．）

終始御懇篤なる御指導を下さいました恩師筧弘毅教授並びに，恒に御援助御指導下さいました有水昇講師，内山暁講師，三枝健二助手並びに教室員各位に厚く感謝致します．

文 献

1) Cassen, B. Curtis, L aud Reed, C: (1950) Sensitive Directional Gamma Ray Detector Nucleonics 6, 78.
2) IAEA Agency, Medical esotope Scanning (1964) Vol I and II.
3) 北方：(1964) 面スキャニングにおける対照度強調方式，日医放会誌，25, 1.
4) Horst, W. Heymann, H.J and Tape HJ: (1958) Ueber eine electronische Methode zur Verbesserung des Kontrast bei der Szintigraphie von Schilddrüse, Leber u. s. w. Strahlentherapie 106, 191～201.
5) MacIntyre, W.J and Hauser T.S.: (1957) Method for visualization of Configuration and Structure of Liver. Part B Counting Rate Cut-off Circuit for increased Contrast in Automatic Scanning. Amer. J. Roent. Rad. Theraph and Nuclear Med. 77, 471～475.
6) Kohl, D.E, Chamberlain, R.H. Hale J and Gorson R.O: (1955) A High-Contrast photographic Recorden for Scintillation Scanning. Radiology 66, 730.

Fig. 5 An original scanning of a liver tumor phantom, which contains seven tumors.



Fig. 6 Multi-dot rescanning of Fig. 5. In changing the cut-off levels, different density of the tumor area is represented.

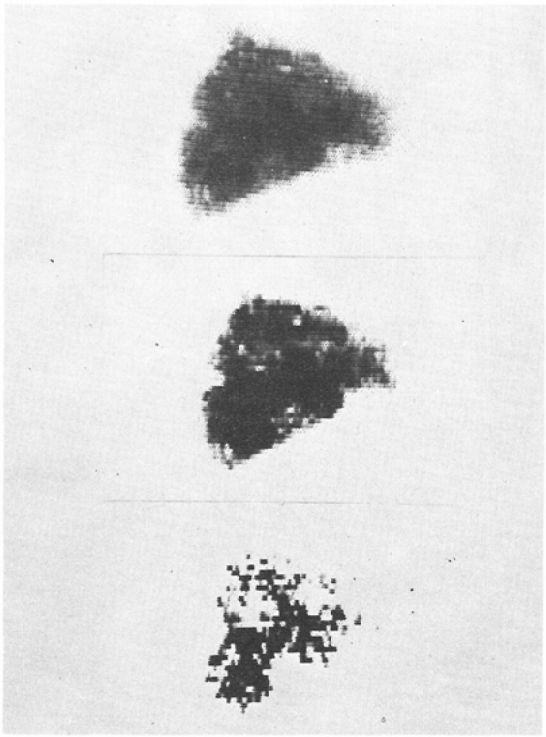

Fig. 7 Negative multi-dot rescanning of the original scan record of Fig. 5. The outline of the liver phantom is kept and the defect areas of tumor are reproduced in positive shadows.

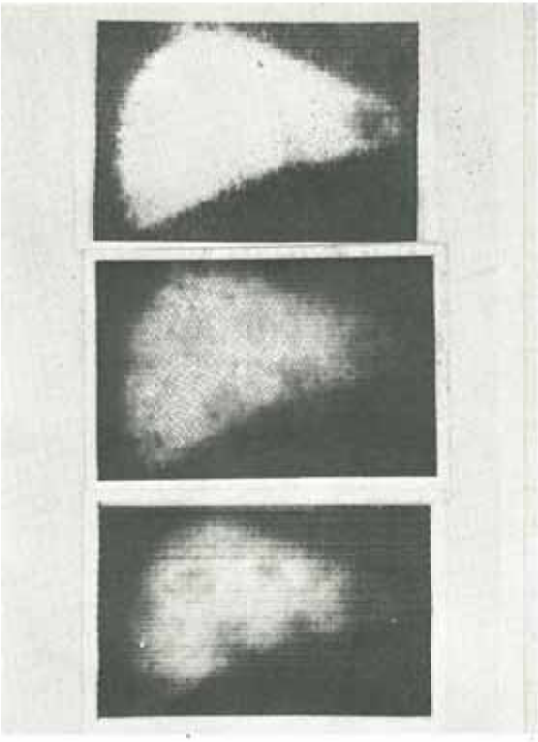

Fig. 8 A color photorescanning of the blackened film by ^{60}Co irradiation. This is used for the calculation of dosage distribution curves, and the colorphotorescanning simplify the method in representing the blackening degree semi-quantitatively in color.



Fig. 9 An original hepatoscan of the primary hepatoma. ^{198}Au colloid 400 μCi was administered intra-venously.



Fig. 10 A multi-dot rescan of the Fig. 9. Backgrounds are erased to show the low uptake area of tumor more clearly.



Fig. 11 A negative rescan of the Fig. 9. The complex figure of the tumor-invaded tissue is shown as the positive shadow. The outline is not erased, to show the site of tumor clearly.

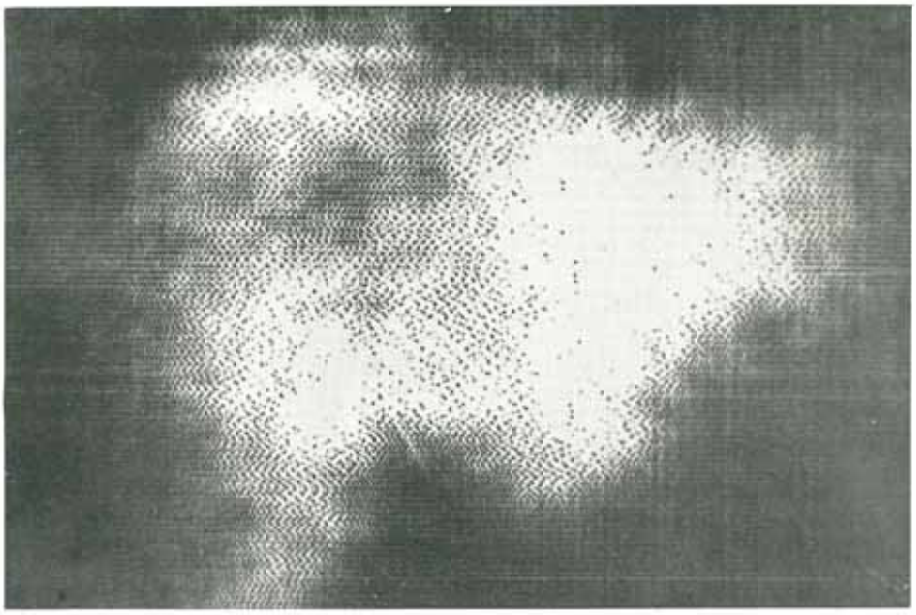

Fig. 12 A colorphotorescanning of the Fig. 9. The tumor area and the normal tissue area are differentiated in change of color.

Fig. 13 Original scanning of brain tumor. A−P view of the left frontal meningioma, which was operatively resected.
^{203}Hg Neohydrin 375 μCi was given intra-arterially into each of the carotid arteries.

Fig. 14 A color-photorescanning of Fig. 13. The tumor area is shown very clearly in changes of color. Tumor was 5cm in diameter at operation.

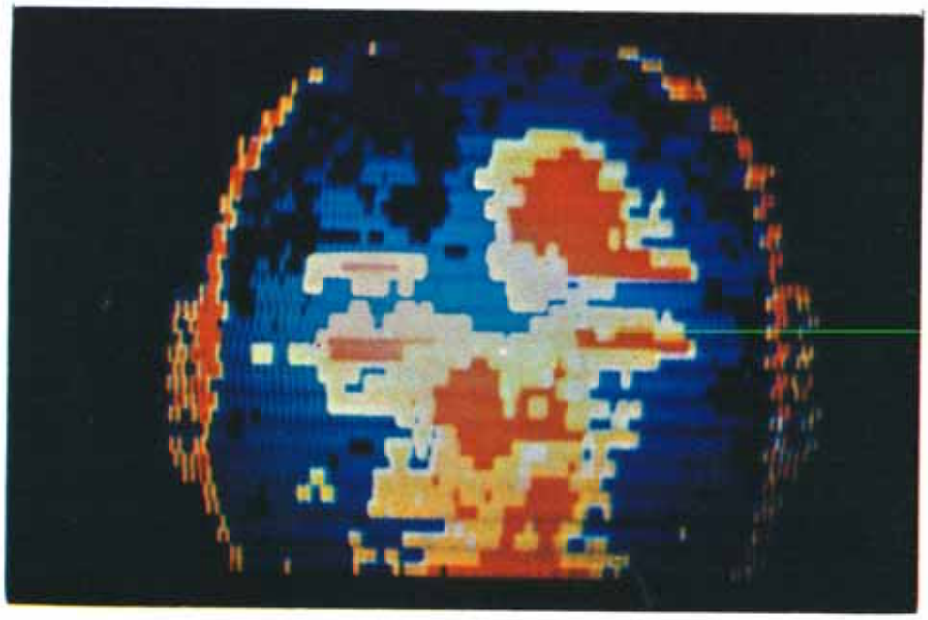

Fig. 15 Lateral view of the brain scan of the same case as Fig. 13.



Fig. 16 A colorphotorescanning of the Fig. 15. Tumor area is shown in red color.

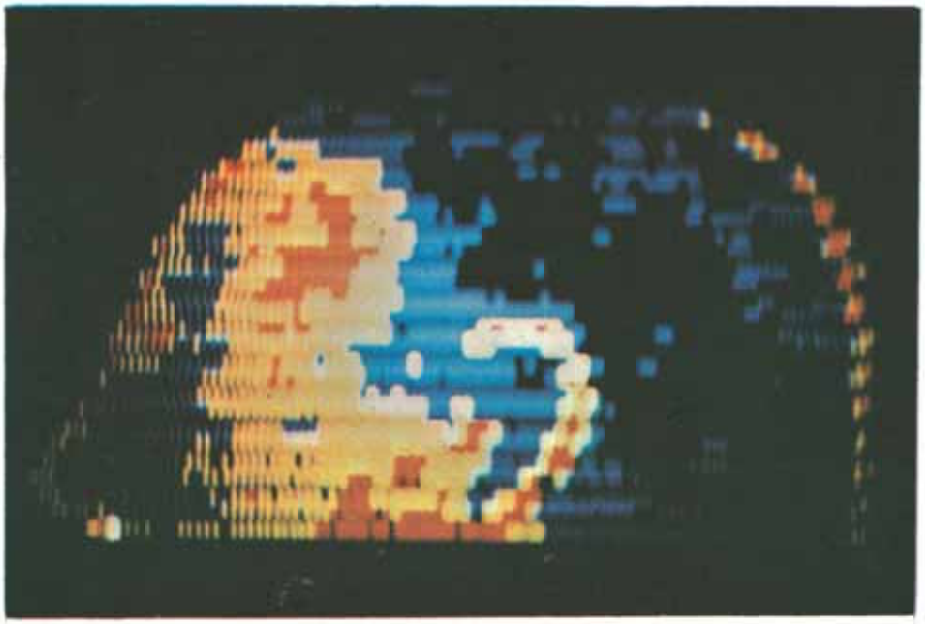

Fig. 17 Original dot-scanning of the pancreatic caarcinoma of the corpus. 500 μCi of ^{75}Se-Methionine was administered intra-venously. It is difficult to point out the tumor area on this record. Some way of the contrast accentuation is needed in pancreas scanning usually.

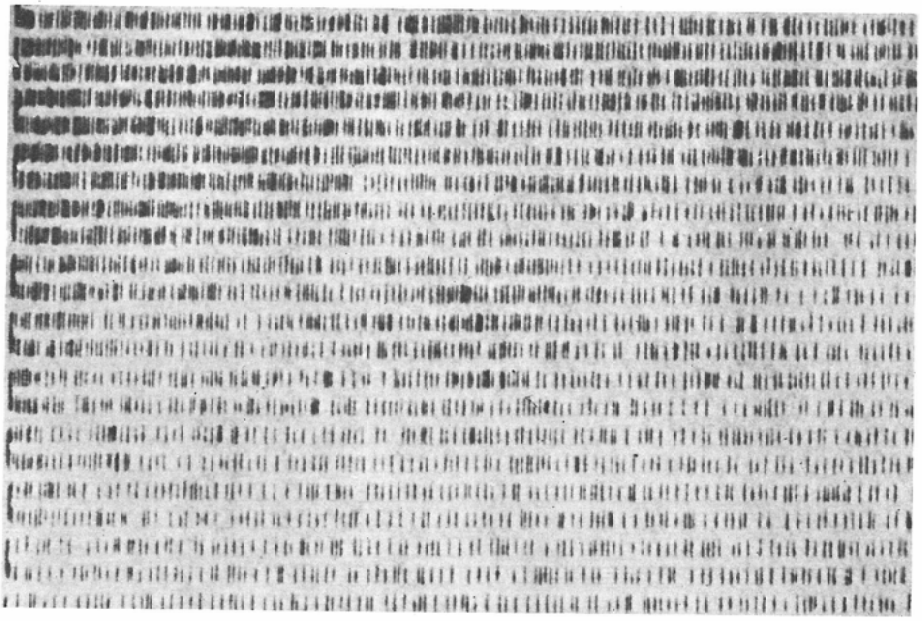

Fig. 18 A multi-dot rescanning of the Fig. 17. Pancreas is shown clearly apart from the liver shadow. The defect in the center of the corpus by tumor is coincident with the operation findings.

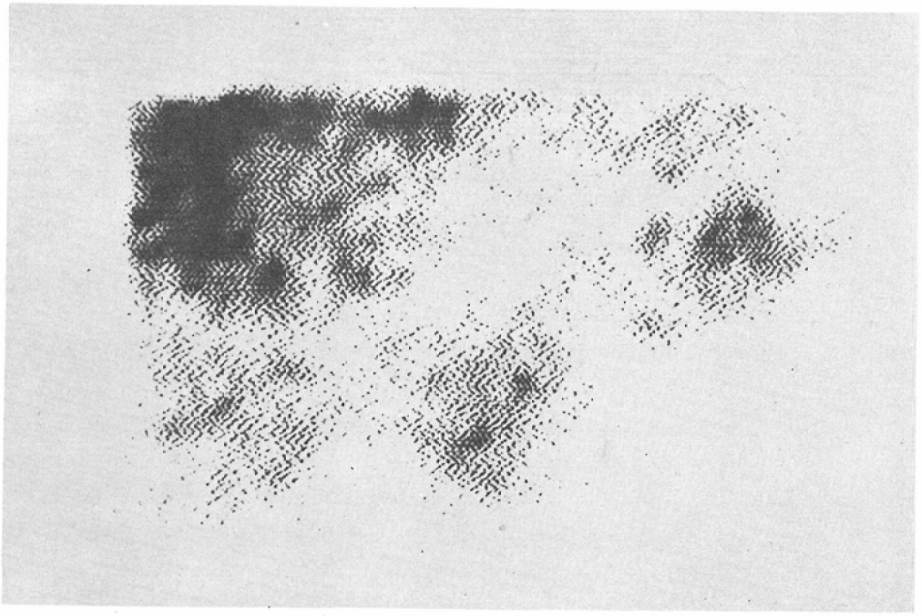

Fig. 19 Original scanning of the pelvic bone marrow. 1 mCi of ^{198}Au colloid was administered intra-venously. Bone marrow scan is difficult, because of the restricted dosage and limited uptake of the colloid. The diagnosis was osteogenic sarcoma of the left iliac bone.



Fig. 20 A colorphotorescanning of the Fig. 19. Defect of the left iliac bone is shown clearly. The original scan is very difficult to interpret.

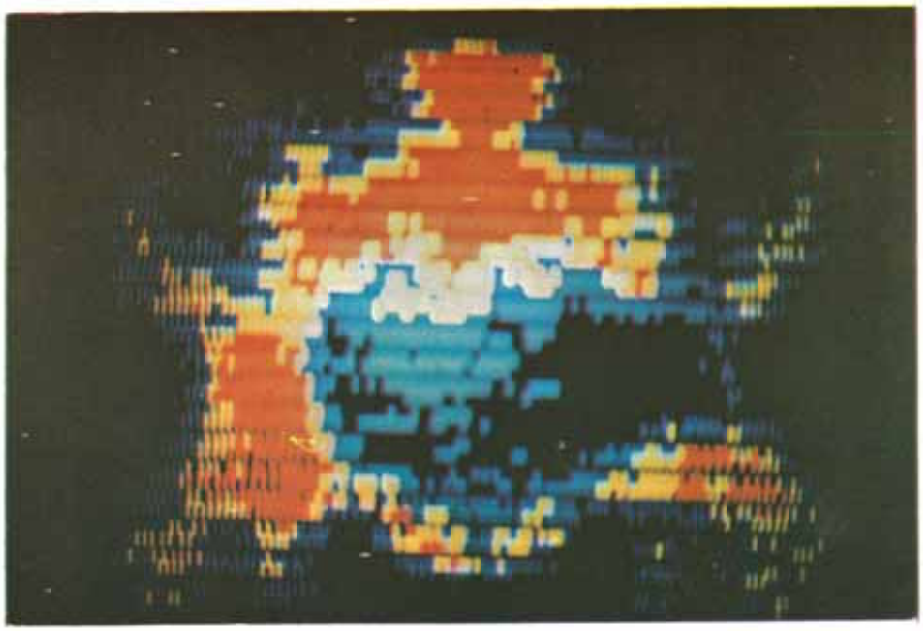

7) Bender M.A and Blau, M: (1959) High Contrast Photoscanner for the Localization of Human Tumors with Radioisotopes Int. J. Appl. Rad. and Isot. 4, 154.

8) Mallard J.R and Peachey C.J: (1959) A Quantitative Automatic Body Scanner for the Localization of Radiois otopes in vivo. Brit. J. Radiol, 32, 625.

9) Kakehi, H. Arimizu, N and Uchiyama, G: (1963) Scan Recording in color Progress in Medical Radioisotope Scanning, USAEC Rpt TID 7673, 111.

10) Kakehi, H. Arimizu, N and Uchiyama, G: (1964) A new Method for Color Scanning. Medical Rodioisotope Scanning, IAEA Vienna, Vol I, 451.

11) Albert S.N. Eccleston H.N. Jr Fujita T, Hunter C.H, Albert, C.A: (1959) Use of Magnetic Tape for Recording Radioactivity. Radiology 75, 923.

12) Dewey, W.C. Heidelberg, J.G and Moore, E.B: (1962) The Use of photocopytng Process for Erasing the Background of Photoscans and Accentuating Small Diffeience in optical Density. J. of Nucl. Med. 3, 1.

13) Bender, M.A and Blau, M: (1952) Pohtoscanning IAEA 31～40.

14) Charkes, D and Gershon-Cohen, J: (1963) Color Television Contrast Expansion of Photoscans. Radiol, 90, 406.

15) 筧, 有水, 内山, 大川：(1965) Scan Reading by a Closed Circuit Color Television System 核医学 2, 157

16) Harris, C.C. Bell, P.R. Francis JE. Jr, Jordon, J.C and Sattenfield, M.M: (1964) Data Recording for Radioisotope Scanning. Progress in Medical Radioisotope Scanning US AEC AEC Symposium Series No. 1, 66.

17) MacIntyre W.J, Gomez, G and Christie, J.M: (1960) The Use of the Counting Rate Profile in Radioisotope Scanning Techniques J. Nucl. Med. 1, 262.

18) Christie, J.H and J.W. MacIntyre: (1962) Information Limitations of Radioisotope Scanning. Radiol. 79, 472.