The University of Osaka
Institutional Knowledge Archive

Title	遠隔画像診断システムにおけるCRT像の画質評価-肺疑似結核の読影実験とそのROC解析-
Author(s)	滝沢, 正臣; 曽根, 脩輔; 小口, 和浩 他
Citation	日本医学放射線学会雑誌. 1996, 56(14), p. 1061-1065
Version Type	VoR
URL	https://hdl.handle.net/11094/17632
rights	
Note	

The University of Osaka Institutional Knowledge Archive : OUKA

https://ir.library.osaka-u.ac.jp/

The University of Osaka

遠隔画像診断システムにおけるCRT像の画質評価

― 肺疑似結節の読影実験とそのROC解析 ―

滝沢　正臣[1)]　曽根　脩輔[1)]　小口　和浩[1)]　丸山雄一郎[1)]　渡辺　智文[1)]
五味光太郎[1)]　輪湖　正[2)]　岡嵜　洋一[2)]　百瀬　充浩[3)]
今井　迅[4)]　丸山　篤敬[5)]　酒井　文和[6)]

1)信州大学医学部放射線医学教室　2)長野赤十字病院放射線科　3)佐久総合病院放射線診断科
4)長野市民病院放射線科　5)飯田市立病院放射線科　6)東京女子医科大学放射線科

Performance Study of Teleradiology Network Systems with CRT Monitors: ROC analysis of an observation study of simulated lung nodules

Masaomi Takizawa[1)], Shusuke Sone[1)], Kazuhiro Oguchi [1)], Yuichiro Maruyama[1)], Tomofumi Watanabe[1)], Kotaro Gomi[1)], Tadashi Wako[2)], Yoichi Okazaki[2)], Mitsuhiro Momose[3)], Shun Imai[4)], Atsunori Maruyama[5)] and Fumikazu Sakai[6)]

PURPOSE: To evaluate the diagnostic performance of commercially available CRT monitors used in a teleradiology system by determining the rate of detection of simulated lung nodules.

MATERIALS AND METHODS: Three types of CRT monitors were tested in the observation study. They had matrix sizes of 1024 × 768 (16 inches, color), 1024 × 768 (20 inches, color) and 1600 × 1125 (24 inches, black and white). Twenty chest radiographs were obtained by Fuji computed radiography (FCR) of an anthropomorphic chest phantom with ten simulated nodules on its surface. These FCR films were digitized by a film digitizer with 125 DPI (1024 × 1024 matrix sizes) and 12 bit gray scales, and the image data were transferred from Shinshu University Hospital to other hospitals where interpretation was carried out by the radiologists. Ten radiologists of three hospitals were asked to interpret independently both the original FCR films and the images shown on the CRT monitors and to indicate the presence or absence of simulated nodules on the images by using a five-category rating scale. Receiver operating characteristics (ROC) curves were generated, and the results of interpretation on the FCR films and CRT monitors were compared. RESULTS: Performance of the all readers was slightly better with the CRT monitors than on the FCR films, although the differences were not statistically significant. There were no statistically significant differences in performance depending on the type of CRT monitor. CONCLUSION: Performance of the CRT monitors was comparable to that of FCR radiography in terms of interpreting the simulated lung nodules.

Research Code No. : 514.1

Key words : *Teleradiology, CRT monitor, Simulated lung nodule, CRT diagnosis, ROC*

Received Aug. 9, 1996; revision accepted Oct. 21, 1996

Department of Radiology, 1) Shinshu University School of Medicine, 2) Nagano Red-Cross Hospital, 3) Saku Central Hospital, 4) Nagano Municipal Hospital, 5) Iida City Hospital and 6) Tokyo Womens Medical College

はじめに

高精細画像の伝送によるTeleradiology やTelepathology などの遠隔医療支援法がディジタル回線であるISDN (Integrated services digital network)の普及により実用化されはじめた[1),2)].

われわれは，1989年より信州大学医学部(病院)と長野県下各地域の基幹病院間で高精細放射線像の伝送を行うための医療支援ネットワーク(LAN; local area network)の構築をすすめてきた[3),4)]．これらのTeleradiologyシステムにおける受信画像の観察には，施設により異なるCRTモニタ，すなわち16～24インチのサイズのものを用いているが，オリジナルフィルムとCRTモニタによる読影結果に差がないか，CRTモニタの種別，すなわちモノクロームタイプとカラータイプによって疑似結節影の検出に差が生ずるかどうかを知る必要があると考えられた．CRT像とフィルム像との診断能に関する比較は，高分解能モノクロームCRTと臨床の画像データを用いて報告されている[5),8)]．われわれは今回，対象を肺の疑似結節に限定した場合の客観的な比較評価を行うために，胸部ファントムに疑似結節をつけ，Fuji computed radiography (FCR；富士写真フィルム)により撮影したX線フィルムと，これをフィルムディジタイザによって画像端末より入力した後2施設に非圧縮で伝送した．伝送後，オリジナルのFCRフィルムと各施設のCRT端末に表示された画像を，3施設，計10名の放射線科医が読影し，その結果をReceiver operating characteristics (ROC)解析し，両者の統計学的な有意差の有無をt検定により評価した．

方法および装置

長野県内の現在のTeleradiologyをFig.1に示した．今回の実験ではディジタルデータは，松本市の信州大学病院から，A施設へは信州大学画像情報ネットワーク(SUNS)の7.5GHzのマイクロ波(最大伝送速度1.536Mbps)を使い伝送した[3)]．通信端末装置としてPersonal Computer (PC9821, NEC)と21インチカラーCRT(CM2185M, 日立)，表示画素数は1024 × 768，256階調，dot pitch 0.28mm，輝度は30 FL(標

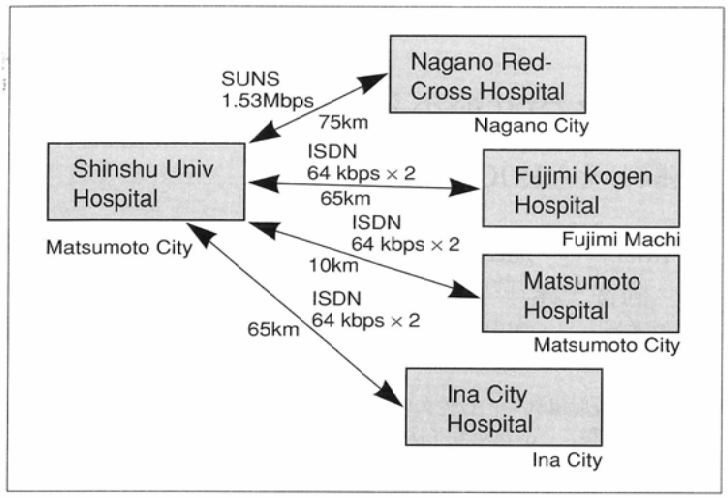

Fig.1 Inter-hospital teleradiology network between the Departments of Shinshu University Hospital and allied hospitals.

準)である．画像観察ソフトウエアは信州大学で作成したソフトウエアを用いた．B施設へは商業回線ISDN(INSネット64, NTT)を利用し伝送した．64kbps × 2(2B + D)の回線とパソコン(Macintosh, Quadra840Av, Apple Computer)による端末装置，接続用端局装置Terminal adapter(TA, NTT)で構成されている[4]．画像観察用には16インチカラーモニタ(Apple 16 inch monitor, Apple Computer)を使用し，表示画素数は1024 × 768，256階調，dot pitch 0.26mmである．信州大学では端末装置にパソコン(Macintosh, Quadra950, Apple Computer)，および24インチモノクロームモニタ(ポートレート型，Imaging Systems)を用いた．表示画素数は1600 × 1125，256階調，輝度は65 FLである．画像観察にはPhotoShop(Adobe Systems)を使用した．3施設ともノンインターレースで256階調が表示できる．画像観察時の階調変換テーブル(LUT)には直線を用い，輝度調整や画像処理は加えなかった．

評価用画像の作製

評価用原FCRフィルムは清野ら[9]が作成したものを用いた．胸部ファントム(京都科学，PBVSS2)を使用し，この肺野部に重なるように，塩化ビニール製で径8 mmの半球形の疑似結節をファントムの管球側に付着させ，FCRにより135 kVpでX線撮影しFCRで表示した．疑似結節の配置候補場所は左右肺野それぞれ5カ所，計10カ所としたが，このうち半分は肋間に，残りは肋骨に重なる部位であった．その存在位置がそれぞれ異なる計20枚のFCRフィルムを比較対象として使用した．したがって，1画像上では疑似結節は5カ所に存在し他の5カ所には存在しない．これらのFCR像には周波数フィルタなどの画像処理は行っていない．Fig.2 Aにすべての疑似結節の存在位置を，Fig.2 Bに実際に評価した画像の1例を示した．このFCRフィルムをフィルムディジタイザー(2901，阿部設計)で125 DPI(200 μm)，10 bit，1024 × 1024画素にディジタル化して各施設へ伝送した．10 bit階調でディジタル化したのはFCR像の持っている階調と同じとしたためである．このサイズは各施設でCRT上に1画像全体を表示して観察するのに適している．画像観察のため10

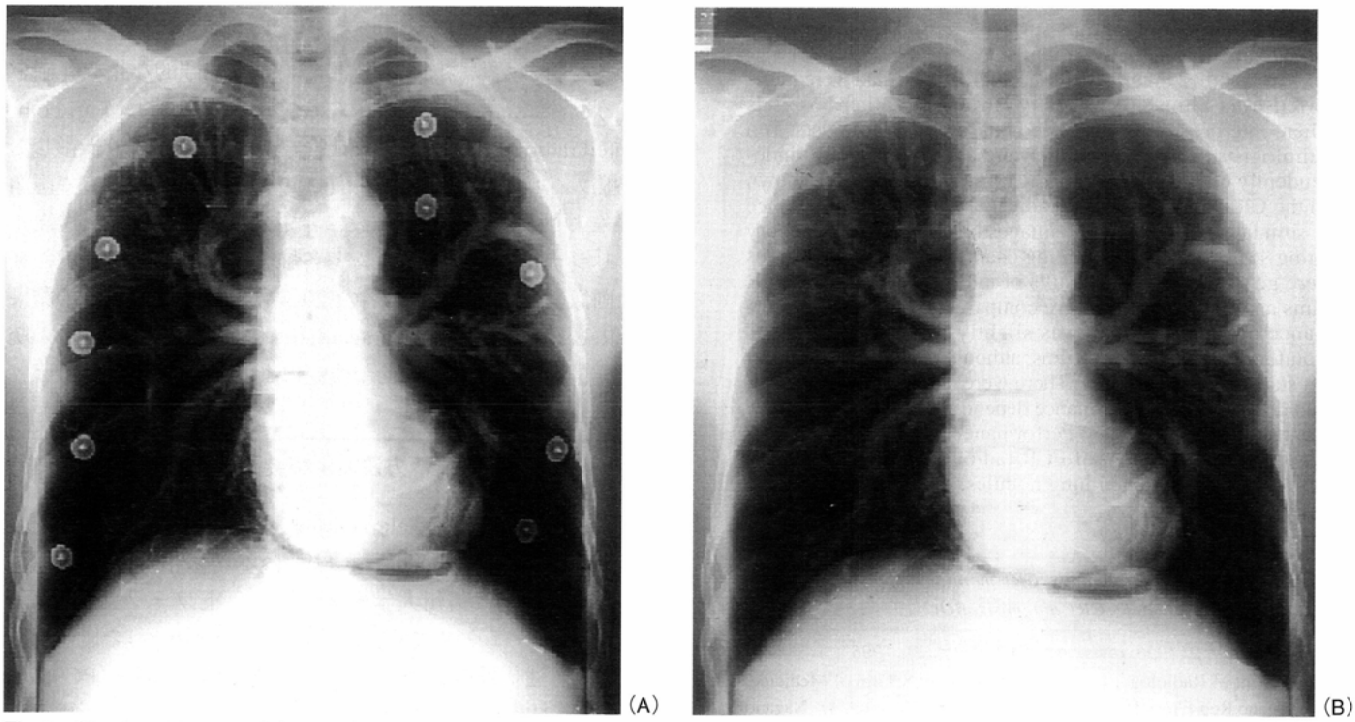

Fig.2 Simulated lung nodules on the images
(A)All simulated nodules are shown on an FCR film. (B)A sample CRT image for the study.

bit階調の画像を8 bitに直線的に変換した．観察した画像上に存在する総結節数は，フィルム，CRTとも各100，結節の存在しない数が各100である．

読影と評価方法

原FCRフィルム20画像，およびそのCRT像を3施設10名(A/B施設それぞれ3名，C施設4名)の放射線科医が読影し，疑似結節の存在の有無を次の5段階で評価した．

1．結節はない
2．結節はないかもしれない
3．どちらともいえない
4．結節はあるかもしれない
5．結節はある

読影作業は施設単位で独立して行ったが，その経験年数は2年以上である．読影は，CRT像は1画像1画面表示で行い，読影の間CRTの輝度は一定とした．室内光を消して観察し，2施設では，CRT像の観察終了後，フィルム観察をシャウカステンでの通常の読影環境下で行い，1施設ではCRT観察を先行させた．読影実験に先立ち，疑似結節の存在可能位置をFig.2(A)に示したフィルムで読影者に教えた．観察距離は両者とも40～50 cm，読影時間は1画像あたり1分以内とした．各施設の読影結果からROC曲線および曲線下の面積Area under ROC curve(Az)で評価した．ROC解析の基本ソフトウエアは，シカゴ大学Metzらが作製した5段階評価用のRocfitを用い，パソコン(Machintosh, Apple Computer)により計算を行った．Az値とその標準偏差から2群のStudentの paired- t 検定を行ったが，$p < 0.05$を統計的有意差ありとした．

評価結果

10名の放射線科医の読影結果のROC曲線およびAz値をFig.3 Aに示した．FCRフィルムではAz = 0.77，CRTではAz = 0.80でCRTがやや高い検出率を示したが統計学的検定では両者に有意差は認められなかった．また，Fig.3 Bに示されたように21インチカラーモニタがわずかに高い価を示したが，CRTモニタ間にはほとんど差がなかった．施設別(Fig.4 A-C)では評価結果に差が認められ，2施設では，統計学的な有意差は認められなかったが，1施設では$P = 0.02$と有意にCRTの識別率が高かった(Table 1)．Fig.5には疑似結節が肋間に置かれた場合(Fig.5 A)と肋骨に置かれた場合(Fig.5 B)のROC曲線を示したが，前者でCRTの識別率が有意に高かった．しかし，肋骨に重ねた結節の識別率は同等であった．肋骨に重ならない肺野と重なる領域ではフィルム，CRTとも有意の差($p < 0.01$)で前者の識別率が高く，また読影の経験年数や施設により識別率の差が認められた．

なお，データ伝送エラーを調べるため，他2施設に読影用ディジタル画像データを1画像あたり2MB，計40MBのデータを伝送したが，ビット誤りは観測されなかった．

考　察

Teleradiologyは，施設内で診断が難しい症例に遭遇した場合にその専門家のいる他施設に画像診断を依頼するのに役立つシステムである．従来このような場合には，フィルムを郵送したり，医師自らが他施設へ持参することが多かったが，このような時間的な不便さを緩和できる優れた手段

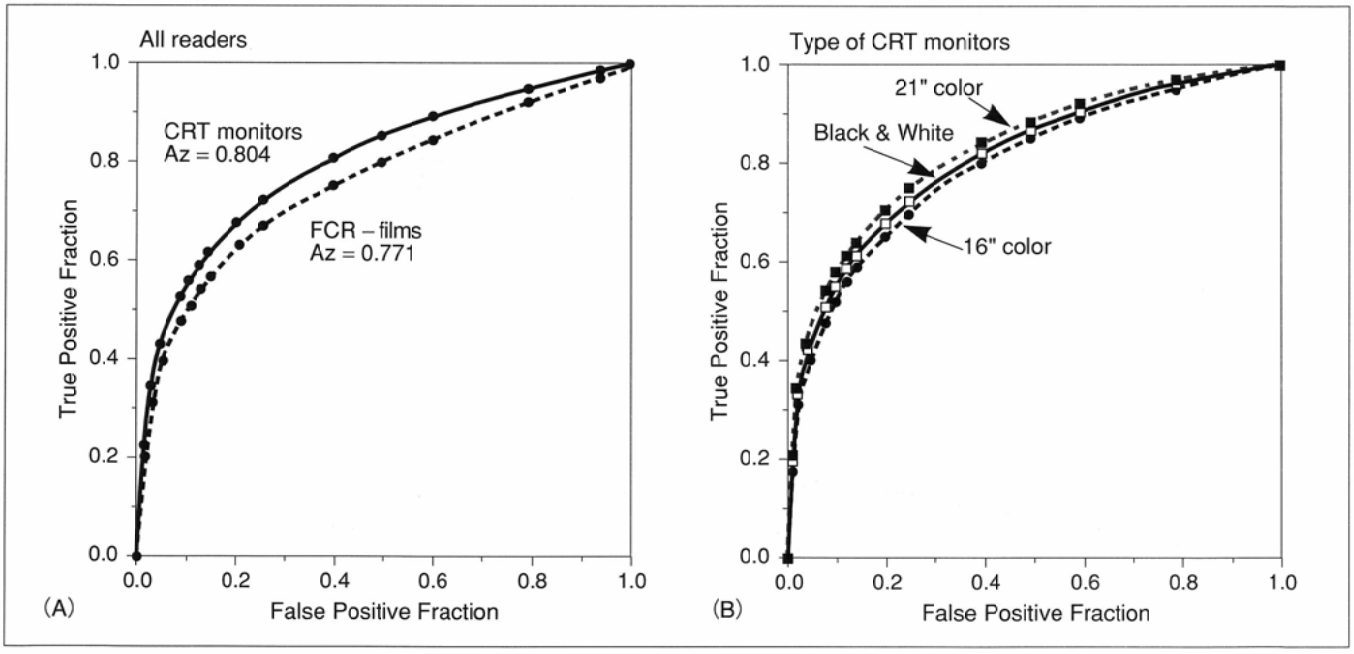

Fig.3　Performance study by the ROC curves and Az values of FCR films and CRT monitor by 10 radiologists.
(A)All readers, (B)Type of CRT monitors.

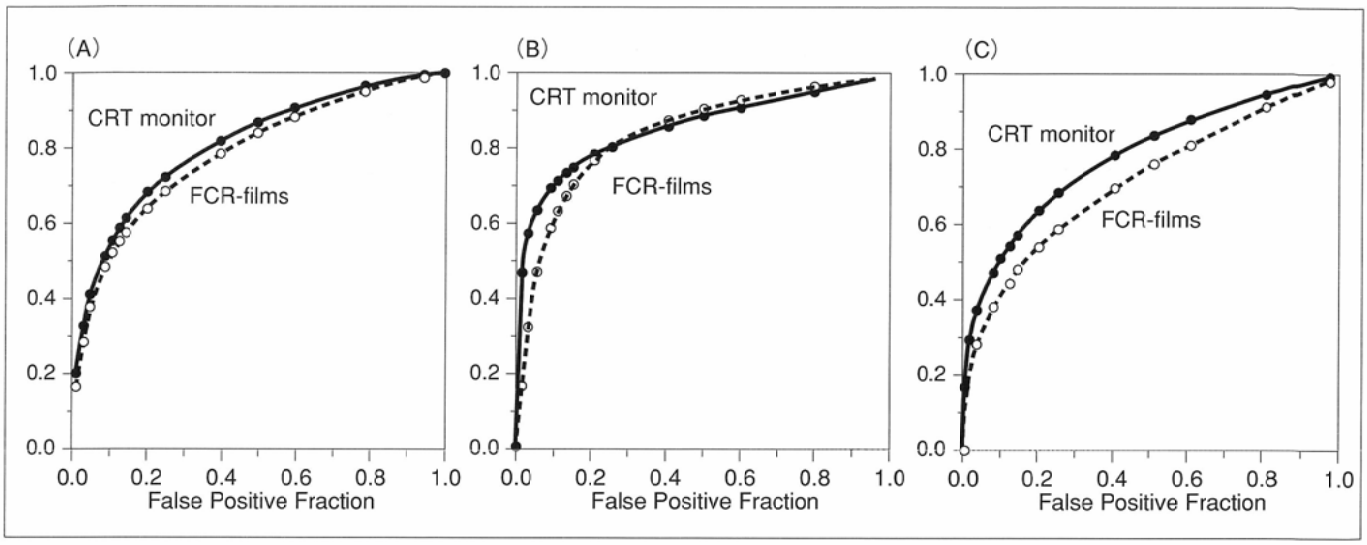

Fig.4 The ROC curves for three hospitals (A) Hospital #1, (B) Hospital #2, (C) Hospital #3

である．最近のディジタル商業回線による高速データは，単純X線写真などの高精細画像データの伝送に適している．さらに伝送／観察システムも低価格化しはじめた．しかしこのようなシステムにおける画像の再現性や評価などの基本的な問題が未解明で残されており，Teleradiologyへの利用に際して装置の特性の客観的評価が従来不足していた．CRT表示像とフィルム像との診断能に関する比較は，これまで高分解能CRTによる専用装置を用い臨床例に関して行われている[5)-8)]．Krupinskiら[7)]は可搬型X線装置によるCRフィルムとCRT像の胸部臨床画像を比較した結果のROC解析で統計学的な有意差は認められなかったとしている．

われわれの実験目的は，臨床画像による評価と別の方法で客観評価を行うため，胸部ファントムと疑似結節を撮影した単純X線像を使用し，特にCRT装置で問題となる画像階調の表示機能について評価することにあった．われわれの実験で通常の単純X線写真でなく，FCRフィルムを使ったのは，清野らの報告[10)]において，疑似結節の識別能が，在来のX線フィルム—増感紙系とFCRフィルムでは統計学的有意差がなかったという結果をふまえ，伝送データ量の減少をはかったためであった．FCRフィルムはサイズが小さく，200 μmで標本化した場合，われわれが使用しているTeleradiology端末の画像観察CRTが1画面で全体像を観察できること，FCR装置の普及により将来装置から直接外部施設へネットワークできるなどの理由によった．

10名の放射線科医の総合評価結果で，両者に有意の差がなくCRTの結果がやや優れた点については，FCRフィルムの持つダイナミックレンジがCRTより低いことを意味するものではなく，観察時に10ビット階調を8ビット階調に圧縮する際，疑似結節影のコントラストが相対的に強調されたのが原因ではないかと考えられた．したがって，肺気腫を伴う肺疾患や，縦隔内と肺野に病巣のある疾患など，低濃度域から，高濃度域までの広い階調を必要とする全般的な読影における性能について答えるものではない．このような種々のパターンの病変に対応するためには，今回は検討しなかった階調変換テーブルの工夫も必要になる．

今回の実験では施設ごとに異なった16～24インチサイズで，カラーおよびモノクロームのCRTを用いて読影したが，3施設における識別率に差がほとんど生じなかった．いずれの施設でもCRTモニタがわずかながらフィルムより識別率がよかった．使用したモノクロームCRTの輝度はスペック上はカラーより明るく，この輝度が評価に影響していないことは，多様な医療情報が扱われるTelemedicineシステムの中で，CRTによる放射線診断を高価なモノクロームCRTで行うのに代わり，Telepathologyなどに使われるカラ

Table 1 Az values of FCR films and CRT images for the three hospitals

Hospital #	Az values (area under ROC curve)	
	FCR-film	CRT-image
Hospital #1	0.79 ± 0.019	0.81 ± 0.013
Hospital #2	0.86 ± 0.021*	0.80 ± 0.013
Hospital #3	0.71 ± 0.024*	0.78 ± 0.013

*Statistically significant difference ($p = 0.02$)

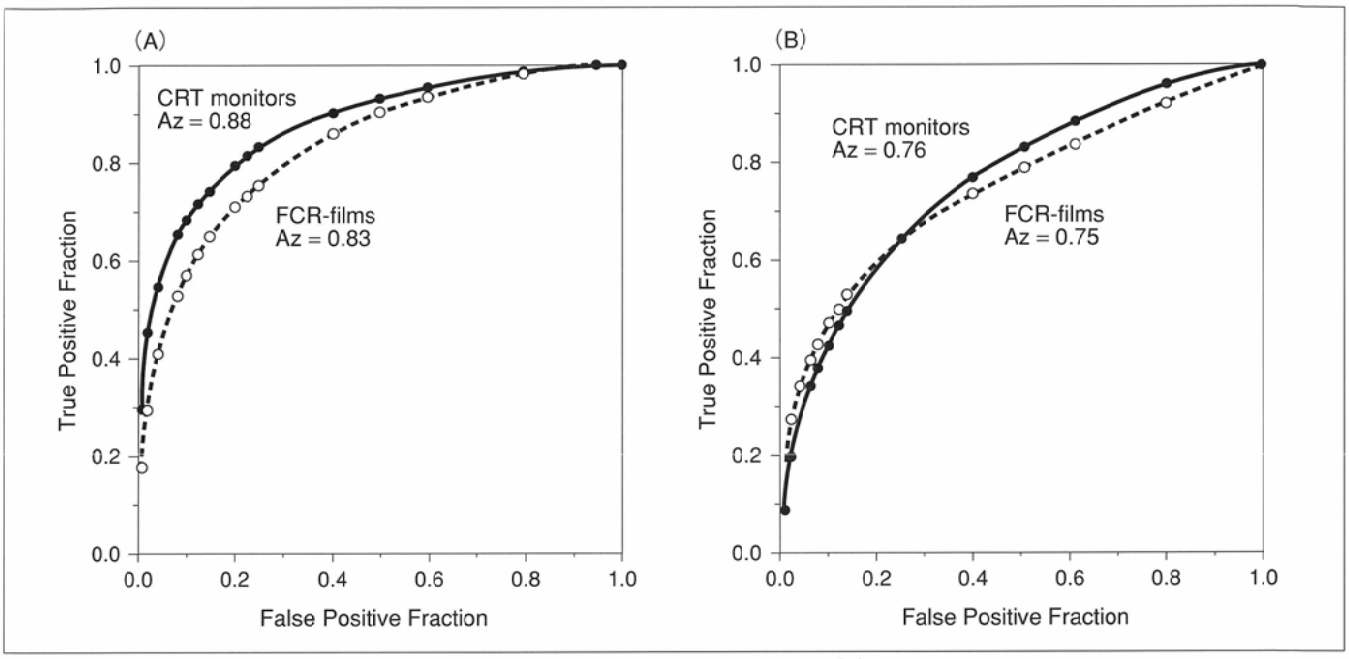

Fig.5　The ROC curves for the intercostal space (A) and the area overlaid by the rib (B)

ーCRTを共用した放射線像読影システムが使える一つの可能性を示しているものと考える．現今におけるカラーCRTの性能/価格比の向上は極めて急速である．

結　論

3施設の遠隔画像診断システムを用い，胸部ファントムと疑似結節を利用して撮影したFCRフィルムと，そのディジタル画像をCRTモニタに表示して行った比較読影実験の結果，疑似結節影の識別率には統計的な有意差が認められなかった．肋間部と，肋骨に重なる疑似結節の識別率でも同様の傾向が認められた．また，モノクロームCRTとカラーCRTとではその識別率に差がなかった．このことから，小結節影の識別に関しては，カラーCRTを用いた低価格の画像観察システムを使用しても遠隔放射線診断支援への対応が可能なことが示唆された．

文　献

1) Lear JL, Manco-Johnson M, Feyerabend A, et al: Ultra high-speed teleradiology with ISDN technology. Radiology 171: 862-863, 1989
2) Templeton AW, Dwyer III SJ, Stanton J, et al: Dial-up digital teleradiology system: technical considerations and clinical experience. AJR 157: 1331-1336, 1991
3) 滝沢正臣，曽根脩輔，青木　純，他：大学内マイクロ波LANをベースとした高速／高精細 Teleradiology System．日本医放会誌　54：1285-1293，1994
4) 滝沢正臣，曽根脩輔，青木　純，他：ISDNとsmall computerによる高精細 Teleradiology system．日本医放会誌　55：65-69，1995
5) MacMahon H, Metz CE, Doi K, et al: Digital chest radiography: effect on diagnostic accuracy of hard copy, conventional video, and reversed gray scale video display formats. Radiology 168: 669-673, 1988
6) Cox GG, Cook LT, McMillan JH, et al: Chest radiography: Comparison of high-resolution digital displays with conventional and digital film. Radiology 176: 771, 1990
7) Franken EA, Berbaum KS, Marley SM, et al: Evaluation of a digital workstation for interpreting neonatal examinations. Investigative Radiology 27: 732-737, 1991
8) Krupinski EA, Maloney K, Bessen SC, et al: Receiver operating characteristic evaluation of computer display of adult portable chest radiographs. Investigative Radiology 29: 141-146, 1994
9) 清野邦弘，曽根脩輔，酒井文和，他：Fujiコンピューテッドラジオグラフィ(FCR)に適した付加X線フィルタおよび管電圧の検討ー胸部ファントームにおける疑似結節の検出能からみてー．日本医放会誌　54：1126-1135，1994
10) 清野邦弘，曽根脩輔，酒井文和，他：胸部ファントームにおける疑似結節の検出能からみた胸部単純X線撮影に適した付加X線フィルタおよび管電圧の検討ーX線フィルム-増感紙系とFCRシステムの比較ー．日本医放会誌　54：1237-1244，1994