The University of Osaka
Institutional Knowledge Archive

Title	無水エタノール使用腎動静脈奇形の塞栓効果と合併症
Author(s)	藤田, 正人; 高橋, 健; 佐藤, 修 他
Citation	日本医学放射線学会雑誌. 1993, 53(4), p. 369-374
Version Type	VoR
URL	https://hdl.handle.net/11094/17644
rights	
Note	

The University of Osaka Institutional Knowledge Archive : OUKA

https://ir.library.osaka-u.ac.jp/

The University of Osaka

日本医放会誌：53 (4)，369-374，1993（平5）

無水エタノール使用腎動静脈奇形の塞栓効果と合併症

1）京都府立医科大学放射線医学教室
2）明石市民病院放射線科
3）松下病院放射線科

藤田　正人[1)]　高橋　健[1)]　佐藤　修[1)]　勝盛　哲也[1)]
山下　正人[1)]　大野　浩司[2)]　黄田　保光[3)]　中野　泰彦[3)]

（平成4年3月27日受付）
（平成4年8月31日最終原稿受付）

Effect and Complications of Embolization Therapy Using Absolute Ethanol for Renal Arteriovenous Malformation

Masato Fujita[1)], Takeshi Takahashi[1)], Osamu Sato[1)], Tetsuya Katsumori[1)], Masato Yamashita[1)], Koji Ohno[2)], Yasumitsu Kohda[3)] and Yasuhiko Nakano[3)]

1) Department of Radiology, Kyoto Prefectural University of Medicine
2) Department of Radiology, Akashi Municipal Hospital
3) Department of Radiology, Matsushita Hospital

Research Code No. : 518.4

Key Words : Embolization, Ethanol, Complication, Arteriovenous malformation, Kidney

Transcatheter embolization therapy using absolute ethanol was accomplished in six patients with renal arteriovenous malformation. The effect of this therapy was considered to be good, because none of the patients has experienced recurrent hematuria. It is necessary to avoid the back flow of absolute ethanol. One patient had the particular complication of hydronephrosis caused by the incidental injection of absolute ethanol into the ureteral artery.

はじめに

腎の動静脈奇形（AVM）は比較的稀な良性疾患である．大量の血尿を来すことがあり治療の適応となる．以前は患側腎の摘出術などの外科的治療が主であったが，最近では動脈塞栓術による治療が一般化しつつある[1)]．腎のAVMに対する動脈塞栓術においてはnidusの閉塞と正常腎の温存に努めなければならない．近年，再開通しない強力な塞栓物質として無水エタノールが注目されている[2),3)]が，液体であることと透視で見えないことから独特の注意が必要である．しかし，これまでの報告[4),5)]は優れた塞栓効果が強調されているものの，正常腎部分の梗塞や合併症に関しては十分な検討がなされたとは言えない．

我々も1987年以来，無水エタノールによる塞栓術を施行しており，若干の知見を得ているので注意点を明らかにし，正常腎部分の梗塞率や合併症（とくに，腎盂動脈・尿管動脈の関与）についても検討した．

対象と方法

対象は肉眼的血尿を主訴とする6例．年齢は21歳から59歳，男女それぞれ3人．出血は右腎4例，左腎2例．当科および関連病院放射線科で血管造影を施行し，cirsoid typeのAVMと診断され，無水エタノールを用いた腎動脈塞栓術が施行された．塞栓術はAVMを選択的に閉塞させ，エタノールの量も少なくすることを目標に施行された．カテーテルをできるだけ選択的にAVMのfeederのある部位に近づけ，少量のエタノールを注入しては数分後に造影剤をテストインジェクシ

ョンすることをくり返し，最終的にAVMが描出されなくなった時点で終了した．エタノールの量を減少させる目的でゼラチンスポンジ細片（以下GS）を量の減少と逆流を防止する目的ではバルーンカテーテルを用いた．

各症例につきエタノールの使用量とGS併用の有無，使用されたカテーテルの種類の関係を明らかにした．また，塞栓術後（エタノール注入終了5～30分後）の造影により，塞栓した区域腎動脈の数を調べた．そのうち4例では術後CTが施行されており，塞栓術のために生じた腎梗塞率の評価が可能であった．治療効果については，腎動脈塞栓術後血尿が再発したかどうかと，follow up angiographyでのnidusの残存の有無から判断した．さらに合併症との関連で，腎盂尿管動脈の起始部とAVMのnidusのfeederの起始部との位置関係について検討した．

結　果

Table 1に示すように，動脈塞栓術に使用したエタノールの量は1.6ml ～12mlである．このうち症例3を除く5例でGSを併用した．症例1と2ではバルーンカテーテルを，症例3，5，6ではコアキシャルカテーテルを用いた．AVMのfeederの起始部は症例2を除いて区域から葉間動脈に在り，すべての症例で複数存在した．動脈塞栓術によりfeederの存在している区域動脈以下が閉塞した．しかし，症例3と5では塞栓物質の逆流によりfeederとは無関係の2区域枝が合わせて閉塞した．造影CTの各スライスを合計すると，症例1は10日後に患側腎の約1/8がlow density化し，症例2では10日後に約1/9，症例3では3日後に約1/4，症例5では1か月後に約1/2がlow density化していた．血尿は動脈塞栓術が施行されたのち再発した症例はなかった．follow up angiographyは症例1，2，4で施行された．症例4ではnidusが再開通していたため再度塞栓術が施行された．

一過性の疼痛や発熱は全例に見られたが，特記すべき合併症として，症例2でエタノールが尿管動脈に流入したため，上部尿管の狭窄と水腎症が発生した．腎盂尿管動脈の起始部とAVMのfeederの起始部の位置関係については，全症例で腎盂尿管動脈がfeederよりも中枢側に位置していた．その起始部とfeederの起始部が同じ区域枝でフィルム上2 cm以内でエタノール注入の危険が大きいと思われる場合をA，2 cm以上離れているが同じ区域でありエタノール注入の危険がある場合をB，他区域でありエタノール注入の危険がほとんどないと思われる場合をCとすると，Aが2症例，Bが4症例でありCの症例はなかった．

症　例

症例2：31歳男性．1987年7月よりmacroscopic hematuria出現．11月11日施行した左下極腎動脈造影（Fig.1(A)）で葉間動脈・弓状動脈から分岐する異常血管と還流静脈が描出された．腎に流入する手前に細い尿管動脈が描出されているが，塞栓術終了時まで見落とされた．バルーンカテーテルを用いて中枢側から無水エタノール10

Table 1　Results

No.	Age	Sex	Ethanol	GS	Catheter	Dist[1]	Seg[2]	Oc[3]	Rec[4]
1	21	M	8ml	+	balloon	B	1	1/7	−
2	31	M	10	+	balloon	B	1	1/6	−
3	48	M	1.6	−	coaxial	B	1	3/6	−
4	43	F	5	+		A	4	4/7	−
5	42	F	12	+	coaxial	B	3	5/8	−
6	59	F	6.5	+	coaxial	A	2	2/8	−

1 ; distance between feeder and pelviureteral artery
A＝within 2 cm, B＝more than 2 cm, C＝another segment
2 ; Numbers of the feeding segmental artery
3 ; occluded/total, segental artery
4 ; recurrence of hematuria after TAE

ml と GS を併用して塞栓術を施行した．塞栓術後の造影（Fig.1(B)）で AVM は描出されないが，尿管動脈は閉塞し上部尿管壁が浮腫状になっているのが描出された．この後，尿管は狭窄し水腎症（Fig.1(C)）となった．血尿は塞栓術後消失し，2か月後の血管造影では AVM の消失と水腎症の残存が明らかとなった．

症例 3：48歳男性．1989年11月より macroscopic hematuria が断続している．90年5月9日に施行した右腎動脈造影（Fig.2(A)）で上極寄りに葉間動脈レベルから AVM が描出される．coaxial system により feeder の直前までカテーテルを進めた（Fig.2(B)）．無水エタノール1 ml を注入し，さらに5分後に0.6ml を追加した．塞栓術終了後の造影（Fig.2(C)）では AVM は完全に閉塞している．しかし，同じ背側枝から分岐する feeder とは無関係の区域枝も不完全ながら閉塞した．3日後の CT では右腎の約1/4が low density 化していた．塞栓術後現在まで血尿は消失している．

症例 4：macroscopic hematuria を主訴とする43歳女性．1990年7月9日の腹部血管造影で，右腎動脈は2本であり，両者を feeder とする AVM の所見を得た．8月7日に初回の腎動脈塞栓術を施行した．尾側の腎動脈造影（Fig.3(A)）で，AVM と feeder の近傍から分岐する腎盂尿管動

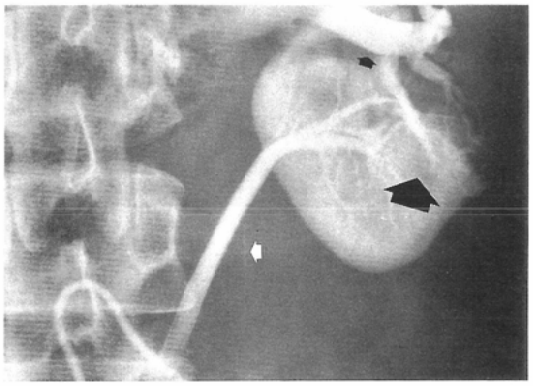

(A)

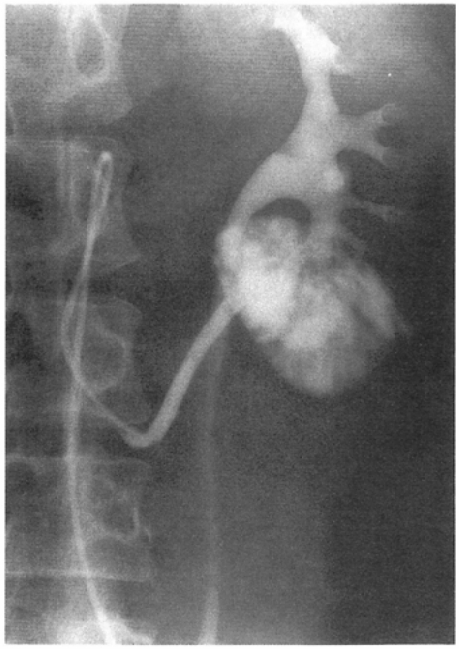

(B)

Fig. 1　Case 2: Supplementary arteriogram shows arteriovenous malformation (large arrow) with intensive venous drainage (small black arrow) in the lower pole of the left kidney. A tiny ureteral artery (white arrow) is also revealed. Post embolization arteriogram (B). Arteriovenous malformation and the ureteral artery are occluded. The ureteral wall edema is also found. Excretory urogram (C) after embolization shows left renal hydronephrosis.

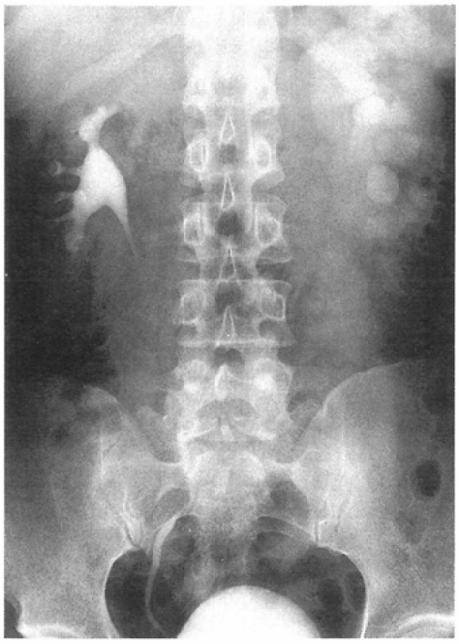

(C)

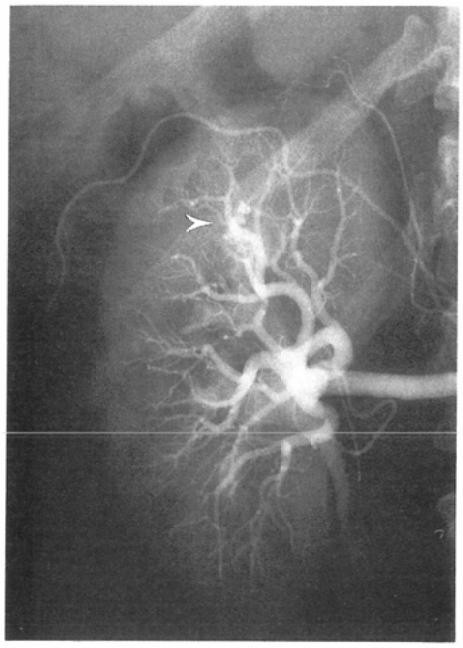

(A)

(B)

Fig. 2 Case 3: Selective right renal arteriogram shows arteriovenous malformation (arrow head) in the upper pole. The feeding interlobar artery is opacified (B) and embolized with absolute ethanol. Arteriovenous malformation is occluded (black arrow), but two other segmental arteries (white arrows) are also occluded (C).

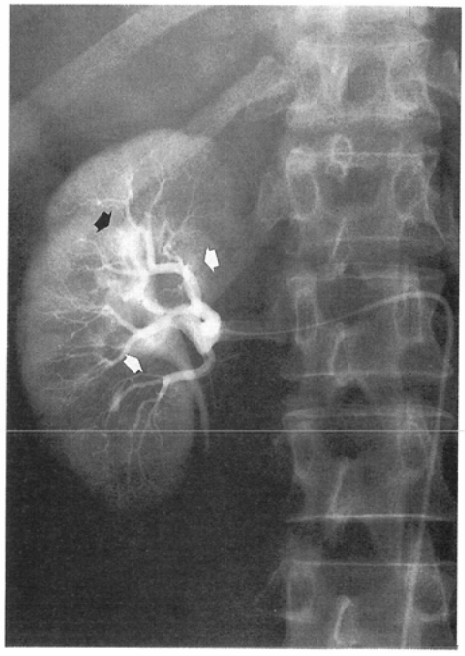

(C)

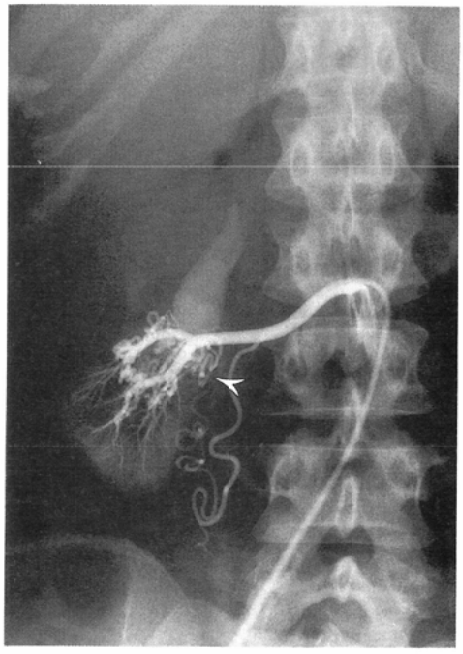

Fig. 3 (A)

Fig. 3 Case 4: Supplementary arteriogram (A) shows arteriovenous malformation in the lower pole of the right kidney and ureteral artery (arrow head). Arteriogram (B) after embolization shows occlusion of feeders and niduses. Areriogram (C) 2 months after embolization demonstrates recanalization of arteriovenous malformation.

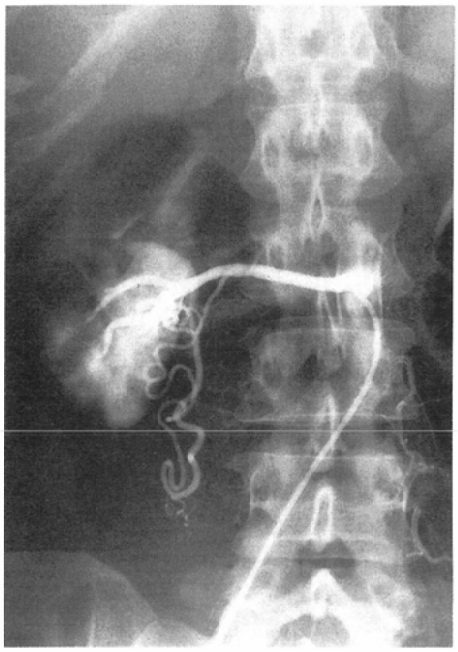

(B)

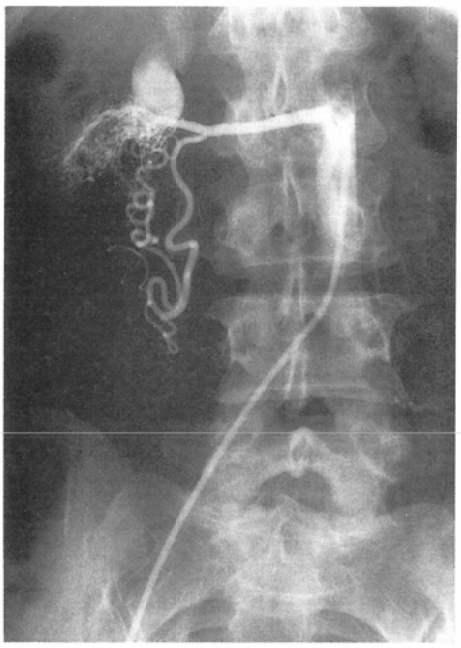

(C)

Fig. 3

脈が認められる．カテーテルを腎盂尿管動脈より末梢に進め，GSと無水エタノールを注入した(Fig.3(B))．この後血尿は消失していたが，10月8日のfollow up angiographyでAVMの再開通が認められたため(Fig.3(C))，再度無水エタノールによる塞栓術を施行した．

考　察

腎のAVMの治療は手術から動脈塞栓術に移りつつある．その際，nidusの閉塞と正常腎の温存に努めることが重要であり，塞栓物質やカテーテルの選択に注意しなければならない．塞栓物質としてはGS[6),7)]，金属コイル[8)]や無水エタノール[4),5)]が使用されてきた．とくに無水エタノールは再開通や側副血行路が発生しない[9),10)]強力な塞栓物質として注目されている．その塞栓機序はperivascular tissue toxicity, sludging of erythrocytes in small arteries, small artery spasm, endothelial damageなど[2)]と考えられており，エタノールが濃厚であるほうが効果は強力である[11)]．したがって，GSの併用により血流を緩徐化したり，バルーンカテーテルで血流を遮断することにより，使用量を減少させることができる[3)]．我々も6症例中5例でGSを併用している．バルーンカテーテルは初期の2例で用いたが，8ml，10mlのエタノールが使用されており，特に減少した印象はない．おそらく，バルーンによる血流遮断が不十分，エタノール注入の作用が十分現れるまで待たずに再注入した，などのためと考えられる．症例4ではfollow up angiographyでAVMの再開通が認められた．おそらく，GSが必要以上に注入されたため，後から注入されたエタノールはnidusの閉塞にはあまり関与しなかったものと考える．

正常腎の温存のためにはnidusに対する選択的な塞栓術が望まれる．エピネフリンなどの血管収縮剤[5)]を用いる方法もあるが，カテーテルを選択的に挿入するほうが確実である．我々は3症例でコアキシャルカテーテルにより超選択的に挿入して，塞栓術を施行している．それでも，nidusのfeederは複数であり細くて紛らわしいので，すべてにカテーテルを挿入することは困難である．実際にはfeederの直前まで進めて塞栓されている．feederの起始部は区域から葉間腎動脈にあり，nidusが描出されなくなった時点でその区域動脈は閉塞した．feederが複数の区域にまたがる

場合には閉塞する区域枝が増加し梗塞区域も比例することになった(Table 1). しかし, 塞栓術後10日以内にCTが施行された3症例では梗塞率は1/4以下であり,許容される範囲であったと考える. コアキシャルカテーテルを用いた症例3と5でfeederの存在しない区域まで閉塞してしまったが, エタノールあるいは血管内で形成されたsludgeが逆流したためと考えられる. もちろん, バルーンカテーテルを使用すれば, 防止することは可能であろう. しかし, バルーンカテーテルは一般的には操作性に劣るため, 超選択的挿入には不利である.バルーンカテーテルの特徴を有し, 超選択性も兼ね備えたカテーテルの開発が望まれる.

特記すべき合併症として, 上部尿管の狭窄が症例2で発生した.本例では左腎動脈は2本存在し, AVMは尾側の腎動脈領域に認められた. 微細な尿管動脈が手前から分岐していたが, 閉塞術中は見落とされた. バルーン閉塞下に無水エタノールが尿管動脈内にも注入されたと考えられるが, 尿管動脈の閉塞と上部尿管壁の浮腫状変化が起こり, その後水腎症となった. このことがあって以来, 腎盂尿管動脈に注意しながらエタノール注入を施行しているが, 他の5例でもAVMのfeederの起始部と腎盂尿管動脈の起始部は同じ区域動脈にあり(Table 1), エタノールが流入する危険をはらんでいたことが解った.

症例4で経験したことであるが, follow up angiographyでAVMの再開通が認められたが血尿は再発していない. 森田ら[12]は本邦において初回治療としてTAEが施行された腎のAVM62例を集計し, 残存や再開通が見られた14例中10例は血尿の再発を認めていないと報告している. AVMの残存や再開通が直接血尿の発現に結びつかないことが示唆される. 完全な閉塞を目指すあまり, 無水エタノールの逆流により腎動脈の大半が閉塞してしまったり, 腎盂尿管動脈を閉塞させてしまうのは好ましくない. 無水エタノールによる動脈塞栓では時間を置いて閉塞が完成する[2]ことがあること, この疾患が比較的若い患者の良性疾患であることを考えると, AVMがわずかに残存する程度であれば,その時点で塞栓術を終了し, 経過観察するのも誤りではないと考える.

おわりに

無水エタノールを使用した腎AVMの塞栓術について, 効果と注意点について述べた. 血尿の再発は無く治療効果は優れていた. 無水エタノールの逆流や, 腎盂尿管動脈とAVMの位置関係に注意しなければならないことを強調した.

文　献

1) 宮川征夫：泌尿器科の血管系IVRについて, 日獨医報, 36：616−619, 1991
2) Ellman BA, Parkhill BJ, Curry TS, et al: Ablation of renal tumors with absolute ethanol, Radiology, 141：619−626, 1981
3) 内山典明, 園田俊秀, 小林尚志, 他：Absolute ethanolを使用したtranscatheter embolizationについて, 日本医放会誌, 43：770−776, 1983
4) 佐々木光信, 田所　茂, 木村　哲, 他：腎動静脈奇形に対するAbsolute ethanol使用選択的血管栓塞術, 泌尿紀要, 30：295−298, 1984
5) 谷本伸弘, 井戸邦雄, 平松京一, 他：腎動静脈奇形に対する腎動脈塞栓術−塞栓方法別による検討, 臨放31：711−718, 1986
6) 栗林幸夫, 渡辺太郎, 渡部恒也, 他：Transcatheter embolization により治癒せる腎arteriovenous malformationの1例, 臨放, 23：593−596, 1978
7) Nakamura H, Uchida H, Kuroda C, et al: Renal arteriovenous malformations; Transcatheter embolization and follow-up. AJR, 137：113−116, 1981
8) Wallace S, Schwarten DE, Smith DC, et al: Intrarenal arteriovenous fistulas: Transcatheter steel coil occlusion, J Urol, 120：282−286, 1978
9) Ekelund L, Jonsson N, Treugut H: Transcatheter oblitaration of the renal artery by ethanol injection; Experimental results. Cardiovasc Intervent Radiol, 4：1−7, 1981
10) 小林尚志, 小山隆夫, 内山典明, 他：Absolute ethanolによるtranscatheter arterial embolization, 日本医放会誌, 42：317−320, 1982
11) Ellman BA, Green CE, Eigenbrodt E, et al: Renal infarction with absolute ethanol. Investigative Radiology, 15：318−322, 1980
12) 森田照男, 上門康成, 曲　人保, 他：腎動静脈奇形に対しTranscatheter arterial embolizationを施行した2症例, 泌尿紀要, 35：1761−1765, 1989