The University of Osaka
Institutional Knowledge Archive

Title	胸腺腫瘍のMR imaging診断の有用性に関する検討-病理像との対比検討-
Author(s)	遠藤, 正浩; 足立, 秀治; 楠本, 昌彦 他
Citation	日本医学放射線学会雑誌. 1993, 53(1), p. 1-10
Version Type	VoR
URL	https://hdl.handle.net/11094/17647
rights	
Note	

The University of Osaka Institutional Knowledge Archive : OUKA

https://ir.library.osaka-u.ac.jp/

The University of Osaka

日本医放会誌：53（1），1—10，1993（平5）

胸腺腫瘍のMR imaging診断の有用性に関する検討
—病理像との対比検討—

1）神戸大学医学部放射線医学教室
2）神戸大学医学部第1病理学教室
3）兵庫県立成人病センター放射線科

遠藤　正浩[1)]　足立　秀治[1)]　楠本　昌彦[1)]
糸氏英一郎[1)]　酒井　英郎[1)]　目野　茂宣[1)]
河野　通雄[1)]　大林　千穂[2)]　高田　佳木[3)]

（平成4年4月7日受付）
（平成4年6月4日最終原稿受付）

A Study of Utility of MR Image for the Diagnosis of Thymic Tumors
—Imaging and Pathologic Correlation—

Masahiro Endo[1)], Shuji Adachi[1)], Masahiko Kusumoto[1)], Eiichiro Itouji[1)], Eiro Sakai[1)], Shigenobu Meno[1)], Michio Kono[1)], Chiho Obayashi[2)] and Yoshiki Takada[3)]
1) Department of Radiology, Kobe University School of Medicine
2) First Department of Pathology, Kobe University School of Medicine
3) Department of Radiology, Hyogo Medical Center for Adults

Research Code No. : 506.9

Key Words : Thymic tumor, Thymoma, MR imaging, Pathology

MR imaging was performed in 25 patients with thymic tumors (five with non-invasive thymomas, 15 with invasive thymomas, and five with thymic carcinomas), and the MR imaging appearance was compared with the pathological findings.

Non-invasive thymomas showed generally oval or round masses with well-defined margins and homogeneous intensity on T1- and T2-weighted images.

Invasive thymomas showed a multinodular appearance in 79% (11/15) of cases, and an internodular difference in signal intensity (IDSI) in 64% (7/11) on T2-weighted images. It was considered that the IDSI on T2-weighted images correlated pathologically with the hemorrhagic and/or necrotic areas and hyalinization. The IDSI seemed to be a characteristic finding of invasive thymomas.

The histological findings and MR imaging appearance of thymomas were compared. The predominantly epithelial type showed a low incidence of nodular appearance but showed marked IDSI on T2-weighted images. Therefore, it is more likely that the predominantly epithelial type induced more varied intratumoral changes than other types.

Extension of thymic carcinomas was similar to that of invasive thymomas on MR imaging, but thymic carcinomas showed no definite nodular appearance.

In conclusion, MR images in thymic tumors were useful for not only determining the morphology of the tumor but also the tissue characteristics. Therefore, MR imaging can be a useful modality to correlate with the histological findings and biological behavior of thymic tumors.

1. はじめに

原発性胸腺腫瘍は，縦隔腫瘍の中でも比較的頻度の高い疾患であり[1)2)]，従来はその検索および精査に主として胸部単純X線撮影やCTが用いられてきた[3)]．最近はMRIが，胸部疾患の鑑別診断や精査のために施行され[4)]，胸腺腫瘍，主に胸腺腫の鑑別診断や広がり診断に有用であることが報告されてきている[5)~9)]．一方で胸腺腫は組織学的な細胞の異型度による診断のみでは良悪性の鑑別は困難とされ，手術所見並びに病理所見から浸潤性または非浸潤性の診断がなされている[10)11)]．CTやMRIを用いて，その特徴的所見から浸潤性の鑑別を試みた報告もみられるが[12)~16)]，CTでは腫瘍の形態診断が中心であり，MRIでの報告も形態診断が主となっており，腫瘍内部の信号強度や病理像との対比まで着目した報告は少ない[17)]．そこで我々は，手術または開胸生検にて診断の確定した胸腺上皮性腫瘍のうちの，MRIの施行された症例について，胸腺腫の浸潤性，非浸潤性の鑑別を中心としたMR像の検討，および手術摘出標本並びに病理組織像と対比検討したので報告する．

2. 対象および方法

対象は，1986年から1991年までに当院および関連施設で手術または生検にて診断の確定した胸腺の上皮性腫瘍25例である．性別は男性15例，女性10例，年齢は20～80歳で平均52歳である．症例の内訳は，非浸潤性胸腺腫5例，浸潤性胸腺腫15例，胸腺癌5例で，その胸腺腫の組織分類は，Bernatzら[18)]の分類に準じリンパ球の混在率により分類し，リンパ球優勢型5例，混合型8例，上皮細胞優勢型6例である．術前に化学療法を行い，腫瘍が著明に縮小したため残存腫瘍がなく，組織分類が決定できなかった症例が1例あった（Table 1）．非浸潤性胸腺腫では5例全例が手術され，浸潤性胸腺腫では，手術例が9例，開胸生検が3例，術後の再発例が3例で，胸腺癌では，手術例が2例，生検が3例である．手術例については肉眼病理像と組織像をMRI所見と対比検討し，生検例では組織分類からみたMRI像を検討した．

使用したMR装置は，1.5T Philips社製Gyroscan，0.5T Siemens社製Magnetom，0.5T Picker社製Vista，1.5T東芝製MRT-200RXで，スピンエコー法を用いて撮像を行った．撮像断面はT1強調横断像，T2強調横断像を基本とし，必要に応じてT1強調冠状断像，矢状断像を追加した（Table 2）．

Table 1 Thymic Tumors

Thymoma	20cases
Non-invasive	5
Invasive	15
Histologic classification	
Predominantly lymphocytic	5
Mixed	8
Predominantly epithelial	6
Undetermined	1
Thymic carcinoma	5
Total	25cases

Table 2 Methods

Equipment	
Philips	1.5T Gyroscan
Siemens	0.5T Magnetom
Picker	1.5 Vista
Toshiba	1.5T MRT-200RX
Scan Technique	
T1-weighted Images	TR : 300-500ms or R-R(ECG)
	TE : 22-30ms
T2-weighted Images	TR : 1,700-2,000ms
	TE : 70-80ms
Matrix : 256×256	
Averaging : 2-4	
Slice Thickness : 10mm	
Multislices	

3. 結　果

胸腺腫瘍におけるMRI所見の結果をTable 3に示す．

非浸潤性胸腺腫は，T1強調像上5例全例において境界明瞭であり，そのうち4例では辺縁は平滑でほぼ円形または楕円形の腫瘤として認められた．内部の信号強度は，5例中3例でT1強調像では骨格筋と同程度の低信号，T2強調像では高信号で，共に信号強度はほぼ均一であった．T1およびT2強調像で腫瘍内部の信号強度が不均一な症例が2例あり，そのうち1例はT1，T2強調像共に低信号の被膜様低信号帯に囲まれていたが，内部はT1強調像でやや高信号，T2強調像でもやや高信

Table 3　MRI Findings of Epithelial Thymic Tumors

	Non-Invasive Thymoma (n=5)	Invasive Thymoma (n=15)	Carcinoma (n=5)
T1-weighted Images			
Clear Margin	5/5(100%)	4/15(27%)	1/5(20%)
Round or Oval	4/5(80%)	1/15(7%)	0/5(0%)
Signal Intensity	low	low-intermediate	low-intermediate
Inhomogeneity	2/5(40%)	10/15(67%)	5/5(100%)
Multinodularity	1/5(20%)	10/15(67%)	0/5(0%)
IDSI*	0/1(0%)	5/10(50%)	
T2-weighted Images			
Signal Intensity	high	intermediate-high	intermediate-high
Inhomogeneity	2/5(40%)	12/15(80%)	5/5(100%)
Multinodularity	1/5(20%)	11/15(73%)	0/5(0%)
IDSI*	0/1(0%)	7/11(64%)	

*IDSI : internodular differences in signal intensity

Table 4　MRI Findings and Histologic Types of Thymoma

	Predominantly Lymphocytic (n=5)		Mixed (n=8)		Predominantly Epithelial (n=6)	
	T1W	T2W	T1W	T2W	T1W	T2W
Inhomogeneity	3/5(60%)	3/5(60%)	5/8(63%)	6/8(75%)	3/6(50%)	4/6(67%)
Multinodularity	3/5(60%)	3/5(60%)	5/8(63%)	5/8(63%)	2/6(33%)	3/6(50%)
IDSI*	0/3(0%)	0/3(0%)	3/5(60%)	3/5(60%)	2/2(100%)	2/3(67%)

*IDSI : internodular differences in signal intensity

号であった．他の1例は辺縁に軽度の凹凸不整があり，腫瘍内にT1およびT2強調像にて低信号の隔壁で境されたやや高信号の結節像の形成を認めたが，各結節像の信号強度に差を認めなかった．非浸潤性胸腺腫の肉眼病理像は被膜に覆われた充実性の腫瘤で，内部は散在性に索状の線維性組織を認めた．ルーペ像でも同様に均一な腫瘍細胞の増生と線維性組織を認めた（Fig. 1）．

浸潤性胸腺腫は，T1強調像上15例中4例で周囲との境界が明瞭であったが，残りの11例では境界不明瞭であった．また15例のうち1例は，楕円形で辺縁が平滑であったが，他の14例は不整形で辺縁不整であった．境界明瞭な4例中3例は，浸潤性胸腺腫の術後の再発例で境界明瞭であるが不整形を示し，他の1例は境界明瞭な楕円形を呈し辺縁も平滑であった．腫瘍内部の信号強度は，骨格筋と同程度の低から中間の信号強度で，10例で内部の信号強度が不均一であり，その10例全てに結節像の形成を認めた．また結節像のみられた10例中5例で，各結節像の信号強度に差を認めた．T2強調像では腫瘍は中間からやや高信号で，12例で内部の信号強度が不均一であり，そのうち11例に低信号の隔壁にて境された明瞭な結節像を認めた．さらにその11例中7例で各結節像の信号強度に差を認めた（Fig. 2, 3）．T2強調像で内部の信号強度が不均一な症例は全てT1強調像でも不均一であり，結節像の形成および各結節像の信号強度に差がある症例についても同様であった．浸潤性胸腺腫の手術例で対比できた9例中8例は，被膜を破って周囲組織に浸潤していた．内部は比較的厚い隔壁に境された分葉構造を呈し，腫瘍細胞による小葉のみでなく，内部に壊死巣や嚢胞，硝子化巣なども認められた．ルーペ像では，さらに肉眼像で認められたヘモジデリン沈着や，硝子化，壊死巣がより鮮明となり，腫瘍小葉内にもさらに小葉が認められた．他の1例は，ごく一部被膜を

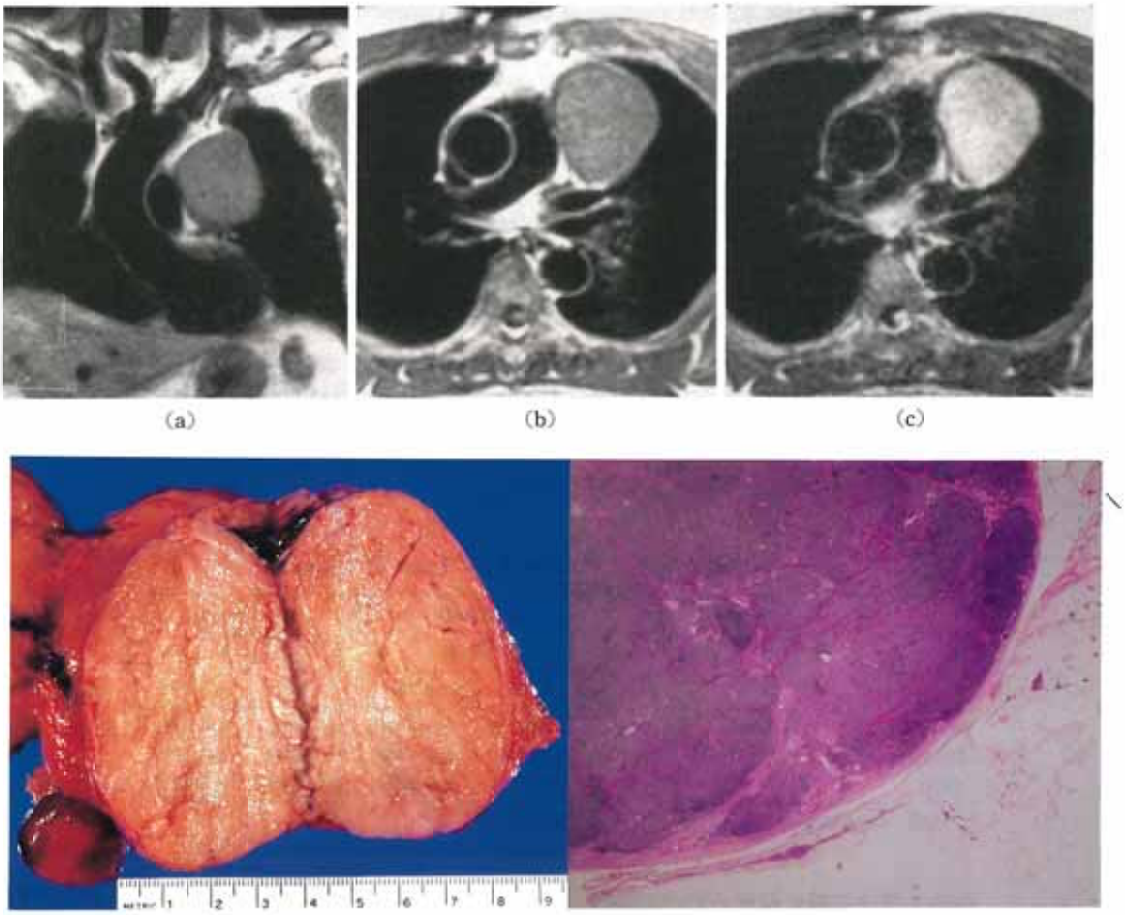

Fig. 1 43-year-old man with non-invasive thymoma (predominantly epithelial type)
Round mass with well-defined margin in the left lobe of the thymus shows homogeneous iso or slightly high intensity compare with muscle on T1-weighted images (a, b) and high intensity on T2-weighted image (c). Cut surface of resected specimen (d) and histologic section (e) show tumor encapsulated by thin fibrous tissue with normal thymus.

破って肺に浸潤していたが，肉眼的には比較的充実性の腫瘤として認められた．開胸生検の3例は，組織型分類を得るに留まった．

胸腺癌では，MRI上周囲との境界が明瞭な症例が5例中1例に認められたが，辺縁の平滑な症例は認められなかった．内部の信号強度は，T1強調像では骨格筋と同程度の低から中間信号，T2強調像では中間から高信号の不均一な腫瘍であり，明らかな隔壁や結節像の形成は認められなかった．胸腺癌の手術例は2例であり，肉眼的には内部変化の乏しい充実性腫瘍で，ルーペ像でも同様であった．

また，胸腺腫をリンパ球優勢型，混合型，上皮細胞優勢型と組織型ごとに分類し，T1およびT2強調像の信号強度の不均一性，並びに結節像の形成と各結節像の信号強度差について比較した結果をTable 4に示す．信号強度の不均一性については，各組織型共に50～75%で明らかな有意差を認めなかった．結節像の形成についてはリンパ球優勢型，混合型ではT1，T2強調像でそれぞれ60，63%であったが，上皮細胞優勢型では，T1強調像で33%，T2強調像で50%と結節像の形成頻度がや

や低い傾向がみられた．逆に各結節像の信号強度差については，T1，T2強調像共にリンパ球優勢型では差を認めなかったが，混合型では共に60%に，上皮細胞優勢型ではT1強調像で100%，T2強調像で67%と明らかな信号強度の差を認めた．

4. 考　察

胸腺腫における良悪即ち非浸潤性，浸潤性の鑑別は，組織学的な細胞の異型度による診断では困難とされ，手術時または摘出標本の病理学的検索で，周囲組織あるいは臓器への浸潤の有無によって行われているのが現状である[10)11)]．CTによる非浸潤性，浸潤性の鑑別に関する報告では，周囲組織との脂肪層の消失が両者の鑑別に有用であるとし，CT上脂肪層が腫瘍周囲に完全に認められれば非浸潤性胸腺腫を，完全な消失は浸潤性胸腺腫を示唆し，部分的に脂肪層が保たれている場合は，浸潤性の評価が不確定となるとする報告もみられる[12)~14)]．また胸腺腫の診断におけるMRIの有用性の報告もみられるが，主としてCTと同様に形態に関する報告が多く[7)~9)16)19)20)]，腫瘍内部の信号強度まで詳細に比較検討した報告は少ない[17)]．また組織分類からみたMRI像の検討や，胸腺癌のMRI所見に関する報告はみられない．

我々は胸腺上皮性腫瘍の形態，信号強度，なら

(a)　(b)

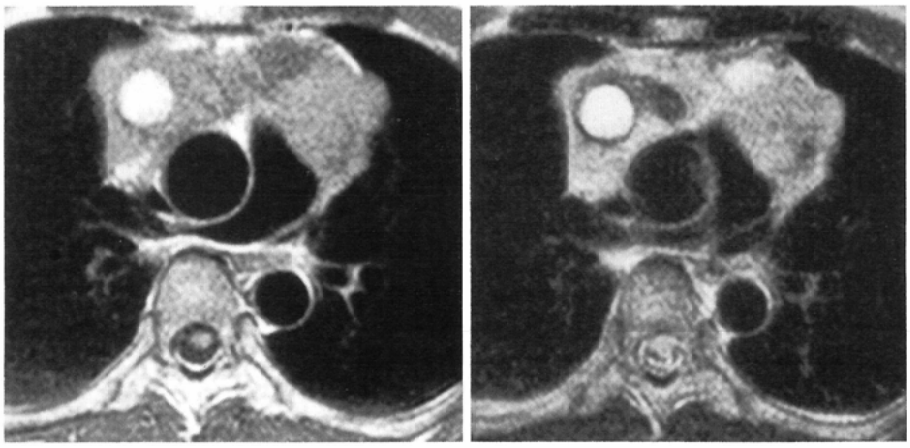

(c)　(d)

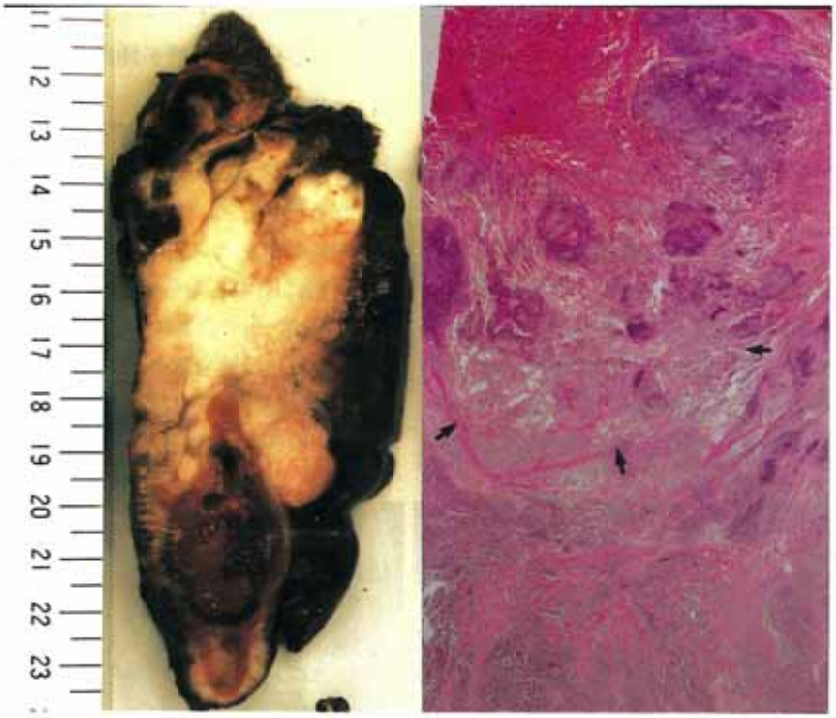

(e) (f)

Fig. 2 45-year old man with invasive thymoma (predominantly epithelial type) T1-weighted images (a～c) show a huge anterior mediastinal mass with inhomogeneous intensity. Tumor extent is clear on T1-weighted coronal and sagittal images (a, b). The tumor mass directly invades bilateral lungs with obliterance of fat plane (a, c). On T2-weighted image (d), the mass has multinodular appearances with various intensity. Cut surface of resected specimen (e) shows lobules of various sizes separated by fibrous septa, pseudocyst with hemorrhage, and necrotic area corresponding to the findings seen on T2-weighted image. Histologic section (f) shows tumor directly invades to the lung (arrow).

びに腫瘍内部の均一性などにつき，MRI所見と病理像との対比検討を行ったが，非浸潤性胸腺腫ではMRI上，腫瘍の境界は明瞭で，T1，T2強調像共に内部の信号強度は均一な傾向にあり，これらの摘出標本並びに病理組織像の検討では，卵円形の充実性腫瘤で内部に2mm程度の薄い線維性組織が見られるもののほぼ均一な形態をしていた．MRIのT1，T2強調像における腫瘍内部のほぼ均一な信号強度は，標本割面での均一な充実性を反映しているものと考えられた．しかし，摘出標本の肉眼像でみられた腫瘍内部の薄い線維性組織は，MRIでは描出できなかった．

非浸潤性胸腺腫において，T1，T2強調像で腫瘍周囲に全周性の低信号帯を指摘でき，摘出標本でも腫瘍周囲に比較的厚みのある被膜が存在し，低信号帯が被膜であると考えられた症例が1例みられ，Molinaら[21]の報告と一致していた．しかし，この1例を除く残り4例で指摘されたT1，T2強調像での被膜様構造帯は，摘出標本での検討では被膜が薄く，むしろchemical shift artifactによるものであると考えられた．しかし，症例数が少なく，今後さらに症例を重ね検討する必要があると思われた．

浸潤性胸腺腫では，MRI上辺縁の凹凸不整およびT2強調像における内部信号強度が不均一な傾向がみられたが，その中で特に明らかな結節像の

形成を認めた症例が73%，さらに各結節像の信号強度に差を認めた症例が64%で，非浸潤性胸腺腫と比較して浸潤性胸腺腫でその頻度が高かった．胸腺腫は，病理標本の肉眼像では腫瘍は線維性組織の種々の厚さの隔壁によって分けられ，様々な大きさの分葉構造を認めることが特徴とされ，それら分葉構造内には腫瘍細胞の集合した小葉だけでなく，嚢胞や出血，壊死，硝子化等の多彩な変化を起こした小葉を認めることがあるとされる[18)22)~25)]．我々の症例での病理像との対比検討では，MRI 上の結節像は，腫瘍内の分葉構造および出血性仮性嚢胞，壊死巣などの多彩な変化と対応していると考えられ，Sakai らの報告[17)]と一致していた．浸潤性胸腺腫において出血巣や壊死巣がみられる頻度は非浸潤性胸腺腫と比較して高いとされ[26)]，MRI 所見，特に T2強調像での結節像の形成およびその信号強度差は，浸潤性胸腺腫に比較的特異的な所見と考えられた．

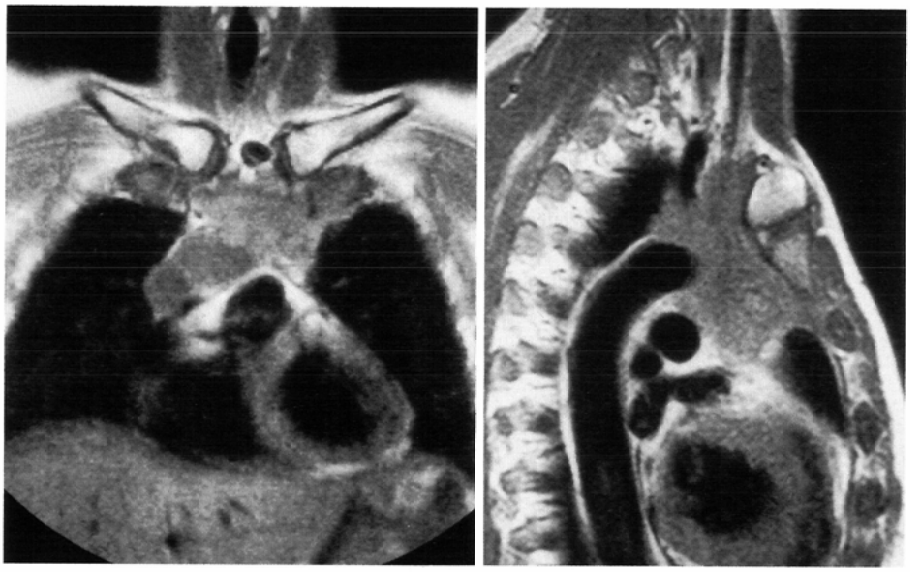

(a)　　(b)

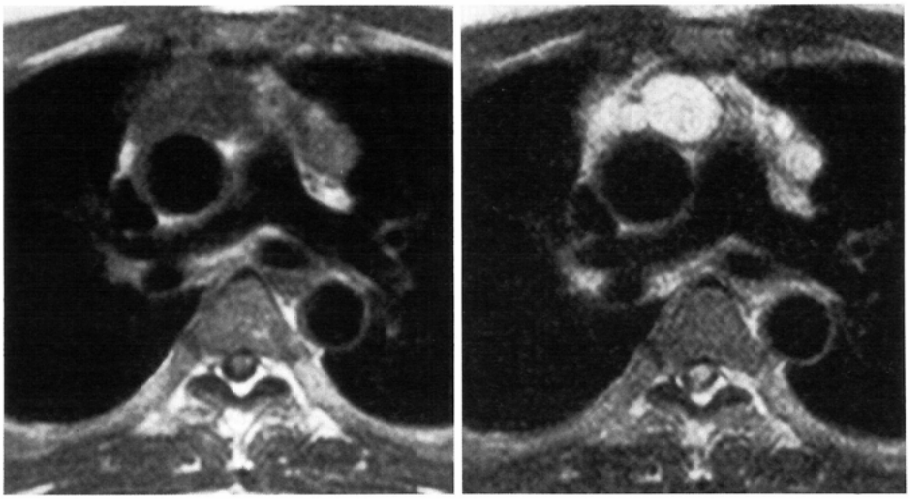

(c)　　(d)

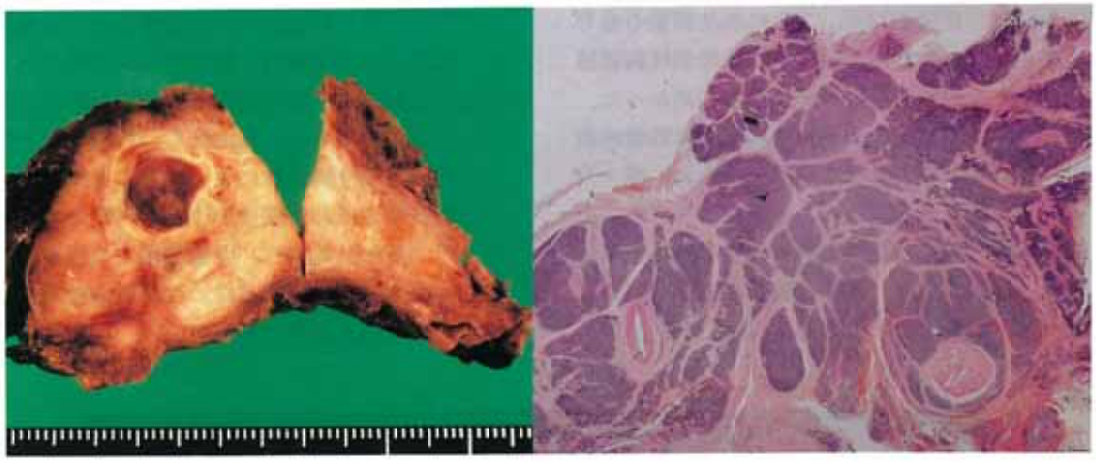

(e) (f)

Fig. 3 42-year-old man with invasive thymoma (predominantly epithelial type) On T1-weighted images (a~c) show irregular mass with ill-defined margin extended from supraclavicular fossa to lower anterior mediastinum. Signal intensity of the mass is inhomogeneous on T1- and T2-weighted images (a~d), and T2-weighted (d) image shows multinodular appearances with various intensity. Cut surface of resected specimen (e) shows various sized lobules separated by fibrous trabeculae with vital tumor and necrotic area. Histologic section (f) shows dense fibrous trabeculae which divide the tumor into lobules.

一方浸潤性胸腺腫の中でも，MRI所見上辺縁が明瞭な症例が4例（27%）にみられたが，そのうち1例は，ごく一部組織像で被膜を破って肺への浸潤が認められた症例で，形態的にも楕円形で内部の信号強度も均一であり，MRI上は非浸潤性胸腺腫との鑑別が困難であった．このためMRIでは，組織学的レベルでの浸潤を描出するのは困難であると考えられた．また他の3例は，再発例のため比較的境界が明瞭となったものと考えられた．

胸腺癌は，MRI上全例辺縁凹凸不整で，腫瘍内部の信号強度は不均一であり，明らかな結節像は認めなかった．そのため結節像の不明な浸潤性胸腺腫とは鑑別困難であると考えられた．胸腺癌の病理学的検討で，60%に分葉構造を認めたとの報告もみられるが[27]，自験例では肉眼病理所見上分葉構造を認めにくかったため，MRI上も結節像が認められないものと思われた．

胸腺腫におけるリンパ球優勢型，混合型，上皮細胞優勢型の組織型とMRI所見との関連性についての検討では，信号強度の不均一性については組織型ごとに明らかな有意差を認めなかった．結節像の形成については，上皮細胞優勢型でやや少ない傾向にあったが，逆にT1，T2強調像の各結節像の信号強度差の比較では，リンパ球優勢型が全く認められないのに対し，混合型では共に60%に，上皮細胞優勢型ではT1強調像で100%，T2強調像で67%と明らかな信号強度の差を認める傾向がみられた．これらは，リンパ球優勢型では結節像は認められても腫瘍による分葉構造のみで内部変化に乏しく，逆に特に上皮細胞優勢型では，各結節像の信号強度差を強く認め，腫瘍内に出血や硝子化などの多彩な変化を伴い易いこと，及び個々の腫瘍ごとに多彩な形態をとりやすいことを示唆するものと思われた．これらの所見のみで胸腺腫における組織型を鑑別することは困難であるが，上皮細胞優勢型が他の組織型と比較して嚢胞形成や出血等の二次的な変化が起こりやすいとの報告[24]，また上皮細胞優勢型が腫瘍内の多彩な変化並びに腫瘍ごとの多彩な形態を認める頻度が高い

とする報告[25]もみられ，自験例における検討でもMRI所見で同様な傾向が認められたことから，これらの報告に合致するものと思われた．

また非浸潤性胸腺腫と浸潤性胸腺腫における組織型の特徴はないとの報告[24][25]や，上皮細胞優勢型と混合型に浸潤性の傾向が高いとの報告[18]もみられるが，我々のMRIでの検討では，浸潤性胸腺腫でT2強調像にて信号強度の不均一性が強く，また各結節像の信号強度差が強く認められることが特徴的であり，さらに混合型や上皮細胞優勢型でその傾向が強いことから，混合型，上皮細胞優勢型で浸潤性の傾向が高いことが示唆された．

胸腺腫の浸潤性の鑑別について，CTでは空間分解能がよいため腫瘍の形態や進展範囲の評価に優れているが，MRIはCTに比べ空間分解能がやや劣るものの，任意の断面での撮像が可能であり，コントラスト分解能も格段によいことから，腫瘍内の壊死や出血などの多彩な変化も描出でき，CTに付加する情報が得られる．

したがってMRIは，腫瘍の辺縁の性状のみならず，腫瘍内部の組織性状の把握がある程度可能で，胸腺腫における組織型と，浸潤性や非浸潤性などの生物学的性質の診断のギャップを埋める検査法となる可能性があると思われた．

5. まとめ

1）胸腺の上皮性腫瘍25例につき，MRI所見と手術摘出標本および病理所見と対比検討した．

2）非浸潤性胸腺腫は，MRI上境界明瞭で辺縁平滑，内部構造は均一な傾向がみられた．またT1，T2強調像で被膜様低信号帯に囲まれた一症例では，手術摘出標本でそれが線維性被膜であると考えられた．

3）浸潤性胸腺腫は，T2強調像にて73%で腫瘍内部に結節像の形成がみられ，そのうち64%に各結節像の信号強度差を認めた．胸腺腫では腫瘍内に病理学的に分葉構造を認めるとされ，この分葉構造がMRI上は結節像として認められたと考えられた．またT2強調像の信号強度差は，病理像との対比で腫瘍内に認められた出血巣，壊死巣，嚢胞等を反映したものであり，浸潤性胸腺腫に多くみられることから，このT2強調像での各結節像の信号強度差が，浸潤性胸腺腫に比較的特徴的な所見と考えられた．

4）胸腺腫における組織型とMRI所見との検討では，上皮細胞優勢型においてT2強調像における各結節像の信号強度差を認める傾向が強かった．これは，上皮細胞優勢型が腫瘍ごとに多彩な形態をとりやすい傾向にあること，および腫瘍内に多彩な変化を認めやすい傾向にあると考えられた．

5）胸腺癌の進展様式は，MRI上浸潤性胸腺腫に類似していたが，明らかな結節像は認めにくかった．胸腺癌は，肉眼病理所見上も分葉構造を認めにくく，MRI上も結節像が認められないものと考えられた．

6）MRIは，胸腺腫瘍において，腫瘍の立体的位置関係や上下方向への進展範囲の診断など形態学的な情報だけでなく，分葉構造，硝子変性や出血などの組織性状の把握もある程度可能で，組織学的検査と生物学的特性のギャップを埋める検査法となる可能性があり，質的診断並びに，胸腺腫瘍の鑑別に有用であると考えられた．

文　献

1）Blegvad S, Lippert H, Simper LB, et al: Mediastinal tumors: A report of 129 cases. Scand J Thorac Cardiovasc Surg 24: 39—42, 1990

2）和田洋己，寺松　孝：縦隔腫瘍全国集計（1975.7—1979.5）．日胸外会誌　30: 374—378, 1981

3）Brown LR, Muhm JR, Gray JE; Radiographic detection of thymoma. AJR 134: 1181—1188, 1980

4）Batra P, Herrmann C Jr, Mulder D: Mediastinal imaging in myasthenia gravis: Correlation of chest radiography, CT, MR, and surgical findings. AJR 148: 515—519, 1987

5）DeGeer G, Webb WR, Gamsu G: Normal thymus: Assessment with MR and CT. Radiology 158: 313—317, 1986

6）Von Schulthess GK, McMurdo K, Tscholakoff D, et al: Mediastinal masses: MR imaging. Radiology 158: 289—296, 1986

7）楠本昌彦，足立秀治，亀田京子，他：胸線腫瘤性病変のMRI.映像情報（M）19: 1085—1086, 1987

8）河野通雄，亀田京子，足立秀治：縦隔のMRI.画像診断　5: 288—303, 1988

9）Siegel MJ, Glazer HS, Wiener JI, et al: Nor-

mal and abnormal thymus in childhood: MR and abnormal thymus in childhood: MR imaging. Radiology 172: 367—371, 1989
10) LeGolvan DP, Abell MR: Thymomas. Cancer 39: 2142—2157, 1977
11) 正岡 昭：胸腺腫の病期分類についての新しい考え方．日本胸部臨床 39: 433—438, 1980
12) Zerhouni EA, Scott WW Jr, Baker RR, et al: Invasive thymomas: Diagnosis and evaluation by computed tomography. J Comput Assist Tomogr 6: 92—100, 1982
13) 西原真美子：胸腺のCT像—第2編：胸腺腫瘤性病変の診断—．日本医放会誌 47: 804—812, 1987
14) Chen J, Weisbrod GL, Herman SJ; Computed tomography and pathologic correlations of thymic lesions. J Thorac Imag 3: 61—65, 1988
15) 渡辺秀幸，中田 肇，吉松 博：前縦隔悪性腫瘍のCT診断．肺癌 29: 263—269, 1989
16) 中島秀行，臼杵則朗，福田晴行，他：胸腺腫のMRI—浸潤性と非浸潤性の鑑別—日本医放会誌 51: 759—763, 1991
17) Sakai F, Sone S, Kiyono K, et al: MR imaging of thymoma: Radiologic—Pathologic correlation. AJR 158; 751—756, 1992
18) Bernatz PE, Harrison EG, Clagett OT: Thymoma: A clinicopathologic study. J Thorac Cardiovasc Surg 42; 424—444, 1961
19) 法化図陽一，加世田俊，有村公良，他：重症筋無力症の胸腺検索におけるMRIの有用性．日磁医誌 9: 121—126, 1989
20) 足立秀治，田中浩司，河野通雄：肺・縦隔疾患のMRI.癌治療・今日と明日 12: 42—46, 1990
21) Molina PL, Siegel MJ, Glazer HS: Thymic masses on MR imaging. AJR 155: 495—500, 1990
22) Lewis JE, Wick MR, Scheithauer BW, et al: Thymoma: A clinicopathologic review. Cancer 60: 2727—2743, 1987
23) Maggi G, Giaccone G, Donadio M, et al: Thymomas: A review of 169 cases, with particular reference to results of surgical treatment. Cancer 58: 765—776, 1986
24) Sayler WR, Eggleston JC: Thymoma: A clinical and pathological study of 65 cases. Cancer 37: 229—249, 1976
25) Lattes R: Thymoma and other tumors of the thymus: An analysis of 107 cases. Cancer 15: 1224—1260, 1962
26) 杠 英樹：胸腺腫の悪性度に関する臨床病理学的研究．信州医誌 28: 635—649, 1980
27) Suster S, Rosai J: Thymic carcinoma: A clinicopathologic study of 60 cases. Cancer 67: 1025—1032, 1991