Osaka University Knowledge Archive

Title	限局性前立腺癌に対するI-125 seed永久挿入治療の経験
Author(s)	戸矢, 和仁; 萬, 篤憲; 大橋, 俊夫 他
Citation	日本医学放射線学会雑誌. 2005, 65(4), p. 432-437
Version Type	VoR
URL	https://hdl.handle.net/11094/17648
rights	
Note	

Osaka University Knowledge Archive : OUKA

https://ir.library.osaka-u.ac.jp/

Osaka University

限局性前立腺癌に対するI-125 seed永久挿入治療の経験

戸矢　和仁[1)]　萬　篤憲[1)]　大橋　俊夫[1)]　岡田　真広[1)]
伊藤　玲子[1)]　門間　哲雄[2)]　斉藤　史郎[2)]
深田　淳一[3)]　菅原　章友[3)]　土器屋卓志[4)]

1)国立病院機構東京医療センター放射線科　2)同泌尿器科
3)慶應義塾大学放射線科　4)埼玉医科大学放射線腫瘍科

Experience of Brachytherapy Using I-125 Seed Permanent Implants for Localized Prostate Cancer

Kazuhito Toya[1)], Atsunori Yorozu[1)], Toshio Ohashi[1)], Masahiro Okada[1)], Reiko Itoh[1)], Tetsuo Monma[2)], Shiro Saito[2)], Junichi Fukada[3)], Akitomo Sugawara[3)], and Takushi Dokiya[4)]

Purpose: We report here our experience of brachytherapy using I-125 seeds for localized prostate cancer in 100 patients.
Materials and Methods: We carried out brachytherapy with I-125 seed permanent implants in 100 patients with localized prostate cancer between September 2003 and October 2004. Preplanning dosimetry was done using transrectal ultrasonic images obtained three or four weeks prior to treatment. Using transrectal ultrasound, we inserted I-125 seeds in the prostate through needles according to the preplanning diagram. We then examined the results on prostate CT performed one month later.
Results: It was necessary to describe transrectal ultrasonic image such as preplanning. There were several cases in which the source arrangement of the schedule was corrected immediately before the operation. In the examination after one month, the numerical value at the start of treatment initially was not satisfactory, but we eventually obtained a result that could to be evaluated.
Conclusion: We carried out permanent implant brachytherapy for localized prostate cancer using I-125 seeds and reported our experience.

Research Code No.: *608*

Key words: *Prostate cancer, Brachytherapy, I-125 seed*

Received Feb. 7, 2005; revision accepted Jul. 22, 2005

1) Department of Radiology, National Hospital Organization Tokyo Medical Center
2) Department of Urology, National Hospital Organization Tokyo Medical Center
3) Department of Radiology, Keio University School of Medicine
4) Department of Radiation Oncology, Saitama Medical School

別刷請求先
〒152-8902　東京都目黒区東が丘2-5-1
東京医療センター放射線科
戸矢　和仁

はじめに

限局性前立腺癌に対するI-125やPd-103の永久挿入による小線源治療は，米国を中心に海外では線源刺入技術の向上や線源供給の安定化により，長年にわたり治療が実施されている[1)]．その実績から，侵襲が少なく，治療後の失禁，男性機能の消失といった合併症が少ない前立腺癌の治療法の一つとして認識され[2)]，現在は経直腸的超音波ガイド(transrectal ultrasonography．以下，TRUS)による前立腺癌組織内照射が標準的なものとなり普及している．本邦でも高齢者の増加や生活の欧米化に伴い，前立腺癌患者も増加の傾向にあり，前立腺特異抗原(PSA)の測定が普及していることや画像診断の進歩もあり，初期の限局性前立腺癌の発見が増加している．そこでわが国でも本治療の実施の気運が高まり，放射線線源取り扱いに関する法令の改善に伴い，実現可能となった．当院では，泌尿器科医，放射線科医の共同の下に1997年12月よりIr-192 thin wire(細ワイヤ)を用いて低線量率小線源治療を行ってきた[3)]．この経験を生かして当院では2003年9月から，前立腺癌のI-125 seedによる密封小線源治療を開始した．この経験が今後の治療に有用と考えられるので報告する．

対　象

2003年9月より2004年10月までに，当施設でI-125 seed永久挿入による小線源治療を施行した限局性前立腺癌患者100例を対象とした．ABSガイドラインに基づき，原則としてUICC(国際対がん連合)分類でのcT1c-2b，血清PSA < 10ng/ml，Gleason score < 7の患者に小線源治療を行った．外照射を併用している患者は今回の対象から外した．なお，内分泌療法を受けていない患者は23例であった．他院にてホルモン治療を受けていた場合が多かった．

年齢は50～81歳で中央値は67歳であった．本治療を施行するにあたり，出血傾向や経尿道的前立腺手術などの既往歴はなかった．

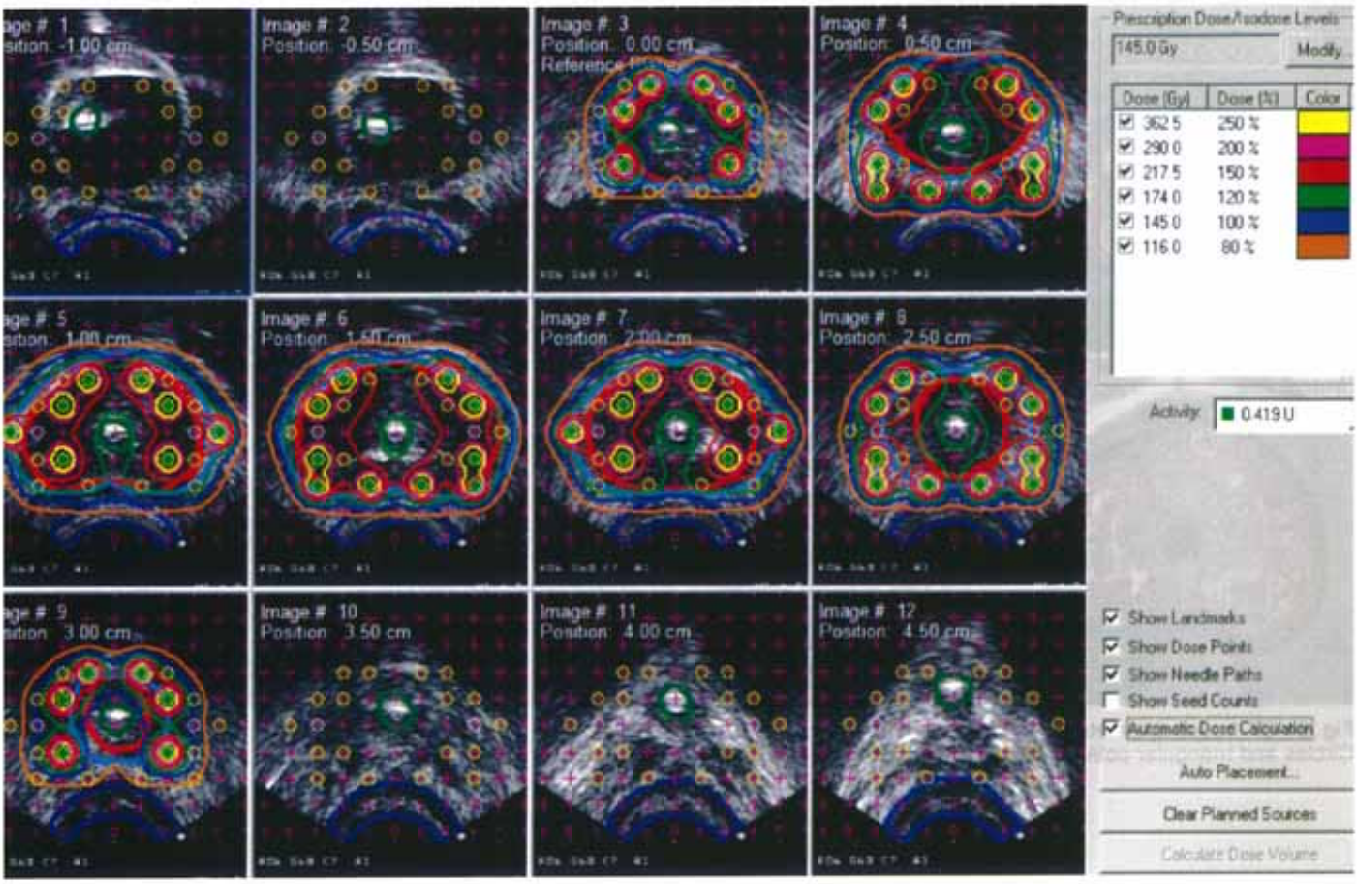

Fig. 1　TRUS-based dosimetry.
The area enclosed in the large red line is the margin of the prostate.
The area enclosed in the large light blue line is the margin of the PTV.
The area enclosed in the large green line is the margin of the urethra.
The area enclosed in the large blue line is the margin of the rectal anterior wall.
Thin, various colored lines indicate dose distribution.

方　法

線源はI-125 seed 4.5mm長(オンコシード®)を使用した．実際に治療する3～4週間前に外来にて，volume studyとpreplanningを行う．この際，麻酔や浣腸といった前処置は行わなかった．実際の治療と同様の拡大砕石位[4]とし，経直腸エコーステッパー(CIVCO社製Microtouch Brachystand)をセットし，尿道カテーテルを挿入するとともに，そのカテーテル内には超音波的造影剤として，ゼリー状の表面麻酔薬(2%塩酸リドカイン)に少量の空気を混濁させたものを充盈した．ネラトンチューブで直腸内排ガスを行った．超音波装置(Aloka社製Prosound SSD4000)を用いてTRUSを行った．前立腺を描出し，底部より尖部にかけて5mmごとに断面像を撮影し，記録した(Fig. 1)．これをもとに，Varian社製Variseed (version 7.0)を用いて線量分布図を作成し，前立腺，尿道，直腸前壁に関するdose-volume histogram (DVH)を算出した．線量の評価としてD値とV値を用いた．D値については以下のように定義する．D90は標的臓器の体積の90%に投与される線量(Gy)を表し，D30は標的臓器の体積の30%に投与される線量(Gy)を表す．ただし，D値から，臓器に投与された線量の処方線量に対する割合(%)も算出できる．V値については次のように定義する．V100とは処方線量の100%が投与される標的臓器の体積の割合(%)を示す．V150とは処方線量の150%が投与される標的臓器の体積の割合(%)を示す．ただし，V値と臓器の総体積から処方線量の100%が投与される体積(ml)も算出できる．PTVの設定は原則として前立腺の左右外縁部3mmまでとし，頭尾側や腹背方向については前立腺外縁部としたが，頭側に半球状に突出した前立腺底部を十分に含むことができない場合や直腸に過剰な線量が投与されたりすることがあるので，PTVを十分に囲むことを優先せず，尿道線量D30を180Gy以下(処方線量の約125%以下)，処方線量の100%が投与される直腸の体積をなるべく1.3ml以下とすることを第一に優先とし，前立腺のD90を目標線量145Gy，前立腺のV100を95%以上となるような線量設定を二番目に優先とした．さらに，アプリケーターの刺入本数は最大30本，seed個数は最大100個，総放射能1300MBqを目指した．尿道の周囲5mm以内の部位には線源は置かないように，そして直腸前壁から3mm以内には線源が留置されないようにした．

治療当日は，前処置として，浣腸，静脈確保，サドルブロック(塩酸ブピバカイン注・脊麻用マーカイン®0.5%)を

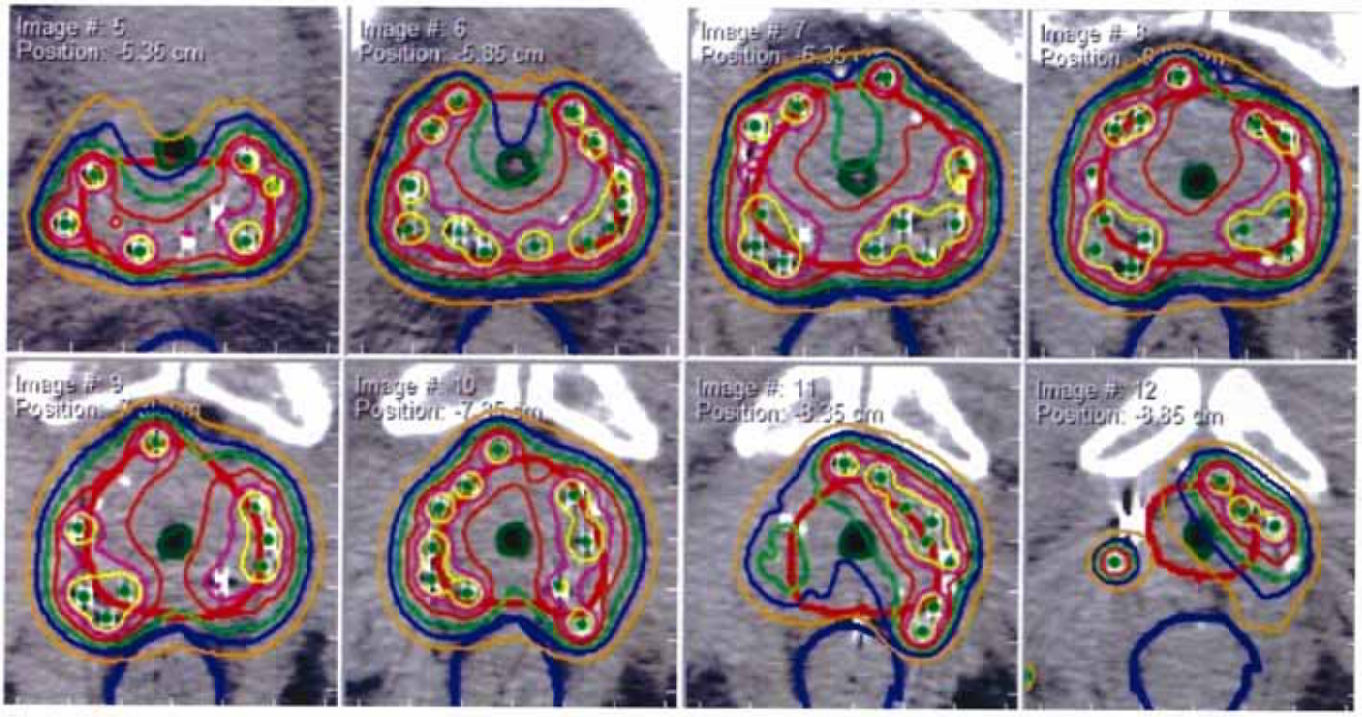

Fig. 2 CT-based dosimetry.
Circles and triangular points indicate I-125 seeds.

行った．拡大砕石位[4]とし，ネラトンチューブで直腸内排ガスを行った．尿道カテーテルを挿入し，十分に排尿させた．膀胱内は生理食塩水を加えて15%に薄めたヨード系造影剤(アミドトリゾ酸ナトリウムメグルミン注・ウログラフィン®60%)計50ccを注入した．そして経直腸エコー用テンプレート付き多軸駆動ステッパーをセッティングし，X線透視できるようにセットした．TRUSにて前立腺の状態を術前計画と同様に描出した．5mmごとの各断面にて，前立腺の腹側，背側，両外側，尿道，直腸前壁の位置を一致させることが基本で，前立腺内に目安となる石灰化があればそれも利用した．麻酔の有無にかかわらず，TRUSを行うたびに描出される前立腺の形状は若干異なるものと考えていたが，前立腺縁，尿道位置，直腸位置は術前とほぼ合致した．

エコープローブにコンドームを被せ，そのコンドーム内にエコーゼリーを少量入れておき，空気を抜いた状態で使用した．TRUSガイド下にテンプレートの孔を通して，経会陰的に18G 20cmの先端の空いた金属外套針(Mickアプリケーター用ニードル)を穿刺した．最初に前立腺尖部直腸側正中に金属マーカーとして，模擬線源を挿入した．留置部位を透視でも確認した．次に前立腺正中の長軸のX線上の指標となるように，そして刺入に伴う前立腺の動きを抑えるため，前立腺正中のやや直腸側に支持固定針を前立腺底部まで刺入した．刺入の際には用手的に下腹部を圧迫して，前立腺の腹側への移動を抑えた．刺入後，内筒針を抜去し，外筒をテンプレートに固定した．この後，線源挿入用の刺入をはじめた．外套針穿刺時の体位は拡大砕石位をとったが，まれに恥骨弓のために刺入できないケースが発生した．しかし，下肢を更に挙上させると穿刺可能となった．穿刺針の位置は，透視，経直腸超音波で確認し，位置を適宜修正，調節し，術前計画どおりとする．刺入は腹側から，そして内側から左右交互になるべく対称的に刺入していく．最終段の線源挿入時以外は，必ず2段の外套針が挿入されている状態とした．線源挿入の翌日，尿道と線源の位置関係をみるため，尿道カテーテルは留置した状態で，前立腺のCTを仰臥位で撮影した．CTをもとに，術後線量計算を解析した(Fig. 2)．また，1カ月後の外来において，再度CTを仰臥位で撮像し，術後線量計算を行った．

結　果

以下に表を提示する(Tables 1–4)．

1カ月後の術後線量計算では，前立腺のV100の平均値は90%を超えている．尿道のD30の平均値は処方線量のほぼ150%以下であった．処方線量の100%が投与される直腸の体積は，症例の81%が1ml以下であり，平均0.56mlとなった．

今回は方法論中心であるため，急性期有害事象についての詳細な評価は述べないが，刺入直後に肉眼的血尿と尿道刺激症状がほぼ全例に認められた．ただし，これらの症状は数日で消失していた．一時的に尿閉を起こしたケースが7例あったが，2週間程度の一時的カテーテル留置により改善した．有害事象の詳細については，現在解析中であり，今回とは別に報告する予定である．

Table 1　Patient outline

n=100	minimum value	maximum value	mean value (standard deviation)
Prostate volume (ml)	8.48	41.42	20.36 (7.45)
Seeds (total)	44	127	81.63 (16.34)
Extraseeds	1	10	4.87 (2.28)
Source strength (MBq/total)	552	1480.82	989.53 (199.67)
Needles	12	36	23.59 (4.22)
Operation time (min)	30	123	59.51 (17.15)

Table 2　Preimplant evaluation

n=100	minimum value	maximum value	mean value (standard deviation)
Prostate (%) corresponding to D90	98.44	120.21	109.31 (4.00)
Prostate V100 (%)	89.39	99.93	94.80 (2.33)
Prostate V150 (%)	36.05	65.59	47.36 (4.56)
Urethra (%) corresponding to D30	108.24	138.02	120.20 (5.06)
Rectum volume (ml) corresponding to V100	0	0	0 (0)

Table 3　Postimplant evaluation after one day

n=100	minimum value	maximum value	mean value (standard deviation)
Prostate (%) corresponding to D90	64.50	116.72	93.31 (10.30)
Prostate V100 (%)	55.11	97.81	85.27 (6.95)
Prostate V150 (%)	22.06	66.65	44.08 (9.38)
Urethra (%) corresponding to D30	88.86	157.65	116.84 (14.18)
Rectum volume (ml) corresponding to V100	0	2.12	0.293 (0.455)

Table 4　Postimplant evaluation after one month

n=100	minimum value	maximum value	mean value (standard deviation)
Prostate (%) corresponding to D90	59.37	135.89	107.13 (13.98)
Prostate V100 (%)	73.35	99.75	92.29 (5.27)
Prostate V150 (%)	30.62	82.78	61.03 (11.92)
Urethra (%) corresponding to D30	99.34	184.30	143.48 (18.58)
Rectum volume (ml) corresponding to V100	0	3.60	0.567 (0.675)

考　察

前立腺癌に対する組織内照射では，1970年代にMemorial Sloan-Kettering Cancer Centerにおいて，低エネルギー放射能線源I-125による治療が報告された[5]．しかし，期待された臨床成績を上げられなかった．ところが1980年代後半にTRUSガイド下で経会陰アプローチによる刺入技術が開発された．まず，1983年にHolmらがTRUSガイド下で均一にI-125シードを前立腺に刺入配置する方法を報告した[6]．これを発展させて三次元的にリアルタイムに表示するなど，この技術は急速に普及して現在に至っている[7]．当院では，1997年12月よりIr-192 thin wire(細ワイヤ)を用いた低線量率小線源治療を前立腺癌に対して行っており，技術的な工夫を試みていた[3), 4]．この経験を生かし，本治療を開始することとなったが，技術的方法を中心に，実際の治療に際しての問題点は次の如くである．外套針穿刺は金属針のため，直進性，組織貫通性が良好であり，大半が術前計画どおりに刺入できた．恥骨が邪魔になるケースが初めの50例中7例，後半の50例中1例にあった．この原因と考えられたことを以下に述べる．以前われわれが行っていた低線量率Ir-192の場合はプラスチックニードル針を使用していたので，この刺入の際に針が弯曲しつつ，恥骨弓を避けていたものと思われるが，今回使用している金属針は直進性が高いので，狭い骨盤腔では恥骨弓に当たるのであろう．術中では下肢挙上にて対処した．術前計画で恥骨弓を避けるような線源配置として線量分布にも不足が生じないような工夫，配慮を行った．また，そのような配慮を行っても前立腺に十分な処方線量を投与できないようなケースというのは，前立腺体積が大きいことに由来するため，ホルモン療法を先行し，その体積を縮小させて治療に臨んだ．

前立腺組織内においては，シードが数mm移動したりすることがあり，頭尾方向に平行でないことも少なくなかった．特にシードの移動は留置していく順の二つ目以降に生じ，プッシャーをひきもどす際に，すでに留置したはずのシードが再び外套針内に引き込まれることが多かった．これは外套針内の陰圧による影響と考えられる．内筒プッシャーの操作に慎重を要するべきであると思う．頭尾方向に平行でなくなってしまうのは，前立腺組織自体の不均等性に由来するものと思われる．

術前計画を理想とするため，初期においては形状の変化しやすい前立腺に対してリアルタイムに対応できず，形状変化の誤差を避けることは困難だが，術中に適宜，前立腺の移動をチェックし，位置の修正を行った．また，腰椎麻酔なので，患者の強い咳嗽などで体位が微妙にずれ，前立腺断面にもずれが生じることがあった．ちなみに当施設では，患者一人あたりに，麻酔，刺入準備，線源挿入の所要時間は当初は約2時間かかっていたが，約1カ月後には1.5時間をきり，100例を超えた段階で平均約1時間となった．線源留置が予定外の部位となることがあり，線源が外套針にて生じた前立腺組織内の針床を通じて，頭側，尾側に移動することがあった．外套針やアプリケーターのプッシャーを抜く際に線源が尾側に移動したり，外套針内に吸引されてしまうことがあった．これはミックアプリケーターに付随する欠点と考えられ，対処方法としてはプッシャーをすばやく動かさないようにするという方法しかない．あらかじめスペーサーを含んで細いワイヤ型となっているRapidstrand™[7]を用いるという対処方法もあるが，現在日本では使用できない．また，しばしば骨盤内静脈内に線源が迷入した．これに対しては穿刺後に内套針を抜いて血液の逆流があれば，線源を挿入せず，外套針を刺入し直した．TRUSに基づいた術前計画の線量計算とCTで解析した術後線量計算とは通常一致しないが，TRUSとCTとで差異があること，術後に前立腺に浮腫が生じること，術前計画どおりに穿刺できていないことによる．しかし，術前計画と類似する配置になることも少なくなく，術前計画と一致するような改善，工夫が求められる．よって，前立腺のV100の平均値は経験豊富な施設の報告に近づいた[8]．更なる改善のためには，実地経験を多く積み，術前計画の工夫，フィードバックが重要である．術前計画と同様の線源配置ができない場合，臨機応変な修正処置を行えるような術中計画への移行も考慮している[9), 10]．I-125による前立腺癌の永久挿入治療においては，尿道障害を軽減するために尿道の最大線量が処方線量の2.5倍を超えないように推奨されている[11]．1カ月後の術後線量計算の際は尿道カテーテルを留置していない．術後1日目にカテーテルを挿入してCT scanを撮影しているので，これを参考にして，尿道の位置および線量評価が可能である．文献的には前立腺の中心を尿道線量として概算しても，真の尿道位置との誤差は10％程度であるとされている[12]．われわれは，尿道に処方される線量とその最大線量をある程度簡便に評価できるものと考えて尿道D30を採用しているが，これはわれわれ独自のもので，解析結果を報告予定である．また，直腸についてもさまざまな報告があるが[13), 14]，重要なのは処方線量が投与された直腸の体積であり，処方線量の100％が投与される直腸の体積が1.3ml以下であれば，出血はなかったとされている[15]．われわれの術後線量計算では，処方線量の100％が投与される直腸の体積はおおむね1ml以下になった．われわれの場合においては，直腸は術前計画TRUSでは前壁を囲むのに対して，術後線量計算の際はCT scanにおける直腸全周を用いている．また，TRUSでは直腸の粘膜と筋層を十分に分離することは困難であった．直腸の辺縁の囲み方に関してはCTでは全周を囲んでいる報告が多く，TRUSではその描出範囲から全周を囲むことは不可能である．処方線量以上の線量が投与された場合の障害頻度については，体積と表面積に相関があるとされ，処方線量以上の線量が投与された体積が重要と考えられている[15]．よって，処方線量の100％が投与される直腸の体積(ml)に注目した．これらのパラメーターについても今後の解析結果を報告予定である．

結　語

当院では，2003年9月よりI-125 seed線源による限局性前立腺癌の永久挿入密封小線源治療を開始したので，その経験を報告した．すでに欧米では普及している治療法ではあるが，本邦ではその実際を報告したものはない．技術鍛錬，時間短縮，術後線量計算の成績向上を目標とした工夫を目指し，長期的な治療効果や副作用の面から，今後の治療技術向上を図りたい．

文　献

1) Grimm PD, Blasko JC, Ragde H: Ultrasound-guided transperineal implantation of iodine-125 and palladium-103 for the treatment of early-stage prostate cancer. Atlas of the Urol Clin North Am 2(2): 113–125, 1994
2) Stock RG, Stone NN, Iannuzzi C: Sexual potency following interactive ultrasound-guided brachytherapy for prostate cancer. Int J Radiat Oncol Biol Phys 35: 267–272, 1996
3) 沖　陽輔，土器屋卓志，萬　篤憲，他：前立腺癌に対するIr-192を用いた低線量率密封小線源治療．臨放 45(4)：551–556，2000
4) 戸矢和仁，萬　篤憲，深田淳一，他：限局性前立腺癌に対するIr-192 thin wireを用いた低線量率小線源治療における技術的工夫．日放腫会誌 16：121–127，2004
5) Whitmore WF Jr, Hilaris B, Gabstald H, et al: Retropubic implantation of iodine 125 in the treatment of prostatic cancer. J Urol 108: 918–920, 1972
6) Holm HH, Juul N, Pedersen JF, et al: Transperineal 125-iodine seed implantation in prostatic cancer guided by transrectal ultrasonography. J Urol 130: 283–286, 1983
7) Fagundes HM, Keys RJ, Wojcik MF, et al: Transperineal TRUS-guided prostate brachytherapy using loose seeds versus RAPIDStrand: a dosimetric analysis. Brachytherapy 3: 136–140, 2004
8) Willins J, Wallner K: CT-based dosimetry for transperineal I-125 prostate brachyherapy. Int J Radiat Oncol Biol Phys 39: 347–353, 1997
9) Stock RG, Stone NN, Wesson MF, et al: A modified technique allowing interactive ultrasound-guided three-dimensional transperineal prostate implantation. Int J Radiat Oncol Biol Phys 32: 219–225, 1995
10) Shanahan TG, Nanavati PJ, Mueller PW, et al: A comparison of permanent prostate brachytherapy technique: preplan vs. hybrid interactive planning with postimplant analysis. Int J Radiat Oncol Biol Phys 53: 490–496, 2002
11) Wallner K, Roy J, Harrison L: Dosimetry guidelines to minimize urethral and rectal morbidity following transperineal I-125 prostate brachytherapy. Int J Radiat Oncol Biol Phys 32: 465–471, 1995
12) Waterman FM, Dicker AP: Determination of the urethral dose in prostate brachytherapy when the urethra cannot be visualized in the postimplant CT scan. Med Phys 27: 448–451, 2000
13) Waterman FM, Dicker AP: Is it necessary to eliminate the posterior dose margin in prostate brachytherapy to achieve an acceptably low risk of late rectal morbidity? Int J Radiati Oncol Biol Phys 57: 293–299, 2003
14) Waterman FM, Dicker AP: Probability of late rectal morbidity in ^{125}I prostate brachytherapy. Int J Radiat Oncol Biol Phys 55: 342–353, 2003
15) Han B, Wallner K: Dosimtric and radiographic correlates to prostate brachytherapy-related rectal complications. (submitted) 2002