The University of Osaka
Institutional Knowledge Archive

Title	筋ジストロフィー症の筋障害CT像
Author(s)	斎藤, 博史
Citation	日本医学放射線学会雑誌. 1991, 51(7), p. 790-798
Version Type	VoR
URL	https://hdl.handle.net/11094/17673
rights	
Note	

The University of Osaka Institutional Knowledge Archive : OUKA

https://ir.library.osaka-u.ac.jp/

The University of Osaka

日本医放会誌：51（7），790—798，1991（平3）

筋ジストロフィー症の筋障害CT像

徳島大学医学部放射線医学教室（主任：西谷　弘教授）
斎　藤　博　史

（平成2年7月30日受付）
（平成2年10月29日最終原稿受付）

CT Findings of Muscular Dystrophy: Limb Girdle Type (LG), Myotonic Type (MYD) and Duchenne Type (DMD)

Hiroshi Saitoh
Department of Radiology, Tokushima University, School of Medicine
(Director: Prof. Hiromu Nishitani)

Research Code No. : 522.1

Key Words : Muscular dystrophy, Muscle damage, CT

CT scans of muscles in patients with LG, MYD and DMD were obtained at five different body levels: the neck, L3 veretebral body, pelvic girdle, thigh and lower leg. CT numbers, cross sectional areas (CSA) and %CSA of muscle or fat were evaluated in each muscle. The characteristic CT patterns for each type of muscular dystrophy were obtained. Compared with DMD, the gracilis and soleus were more severely damaged in LG and the biceps femoris remained relatively preserved among the hamstrings. In addition, the multifidus of the neck and sternocleidomastoid also were more severely damaged in MYD. This study suggests that CT scan will be useful in the differential diagnosis of these types of muscular dystrophy as well as in planning appropriate rehabilitation and detecting damaged muscles.

はじめに

CTは筋力テストなどでは評価できない個々の筋障害をみるのに有用な手段である[1)~7)]．このCTを用いて，筋障害の進行過程を評価することは，神経筋疾患の鑑別診断上およびリハビリテーション上も重要なものと考えられる．しかし，下肢を中心とした筋障害の進行過程が明らかになっているのはDuchenne型筋ジストロフィー症（Duchenne muscular dystrophy，以下DMDと略す）のみで，発症が遅く診断のつきにくい成人型筋ジストロフィー症では，十分な検討が行われていない．本稿では，DMDと成人型筋ジストロフィー症のうち臨床的多様性のみられる肢帯型筋ジストロフィー症[8)]（Limb girdle muscular dystrophy，以下LGと略す）と遺伝性多系統疾患として知られる筋緊張性筋ジストロフィー症[9)10)]（Myotonic dystrophy，以下MYDと略す）のCTによる筋障害の評価を行い，それぞれ比較検討した．

対象及び方法

国立療養所徳島病院に入院中で，臨床症状，血液化学，家系検索，筋力テスト，筋電図，および筋生検などより診断された[11)]DMD 15名（全例男性），LG 7名（男性4名，女性3名），及びMYD 4名（男性3名，女性1名）を対象とした．年齢分布は，DMDが7歳より16歳まで（平均10.9±2.0歳）LGが41歳より57歳まで（平均49.7±4.6歳）MYDが41歳より55歳まで（平均49.3±5.1歳）である．使用したCT装置は，日立メディコ社の

CTW400を用い，スキャン時間4.5秒スライス厚10mmとして，基本的には（一部のレベルのスキャンが行えなかった症例もある）次の5つのレベルのスキャンを行った．1．頚部（甲状軟骨レベル），2．腰部（第3腰椎椎体レベル），3．臀部（恥骨結合やや上方レベル），4．大腿部（中央レベル），5．下腿部（最大径レベル）である．まず，CT装置に内蔵された画像解析プログラムを使用して，トラックボール操作による各筋の関心領域についてのCT値及び断面積計測を行った．また，比較的症例数の多いLG群の下腿筋については，CT値変化と筋及び脂肪成分の変化との関係をみるため，level detectionの機能を用いて，筋の%断面積及び脂肪の%断面積を求めた（DMDについては筋成分の減少と脂肪置換が進むことがCT上，十分に確められているため本稿では省略した）．こ

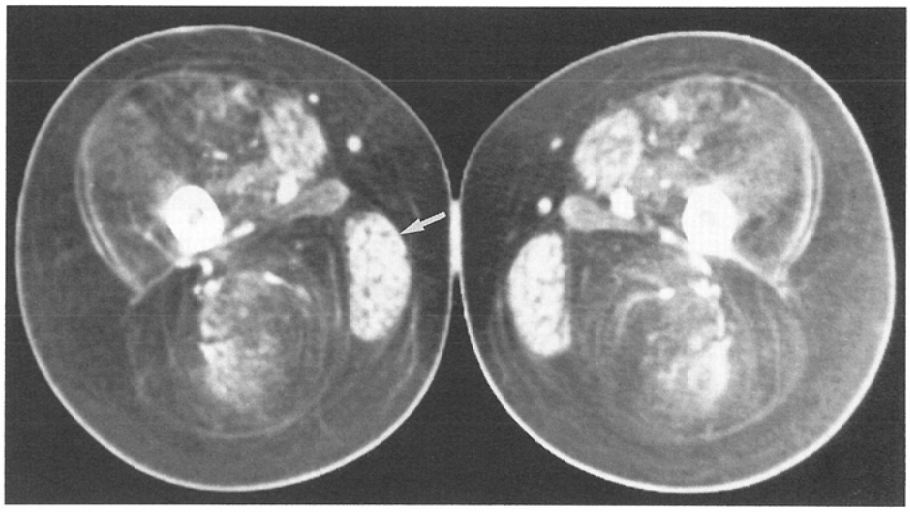

Fig. 1a　CT scan through the thigh of a 11-year-old boy with DMD. The densities of the gracilis (arrow) and the sartorius remain relatively preserved. The decreased density of the biceps femoris is most prominent among the hamstrings.

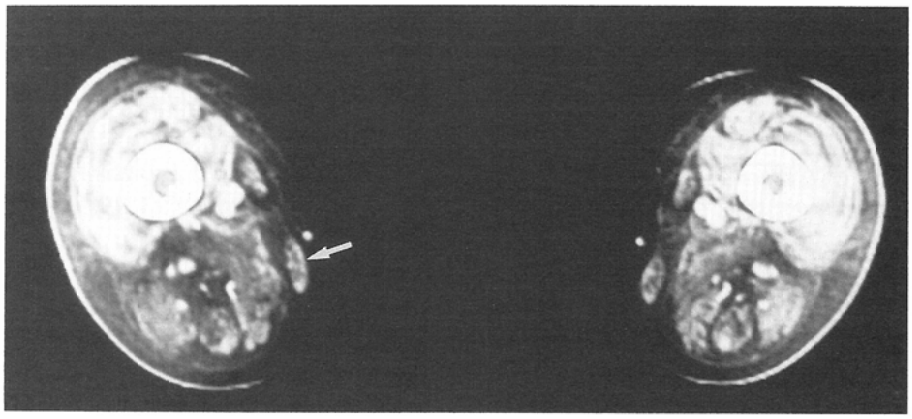

Fig. 1b　CT scan through the thigh of a 48-year-old man with LG. The gracilis (arrow) is of a much lower density than the quadriceps. The densities of the hamstrings except for biceps femoris are slightly less than the biceps femoris.

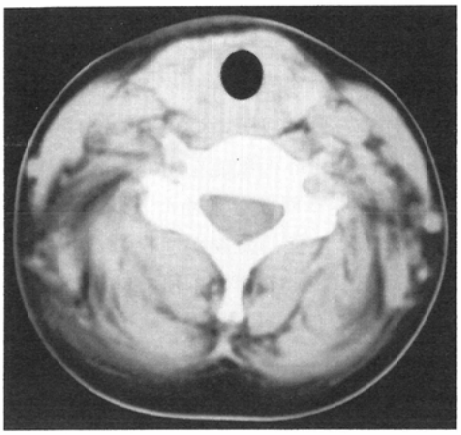

Fig. 2a CT scan through the neck of a 11-year-old boy with DMD. The multifidus of the neck is of a normal density. The cross sectional area of the sternocleidomastoid is not decreased.

の時，里宇の報告[7]に従い筋及び脂肪のCT値の範囲をそれぞれ30HUより120HU，および−60HUより−200HUとした．CT値および%断面積はグラフ化し，パターンによる評価を行った．断面積については，平均値を求め，それによる評価を行った．ここで，CT値のquality controlとしては，水ファントムによる校正を常時行っており，十分安定していた．さらに，トラックボール操作という測定手技自体の再現性についても，変動係数がほぼ5%以内とよい再現性を示したので本研究では1回測定法による数値を使用した．

結　果

Fig. 1は，DMD症例(11歳男性)とLG症例(48歳男性)の大腿部CT像である．DMDでは簿筋および縫工筋のCT値低下が比較的軽度で，大腿二頭筋のCT値低下は内側ハムストリングスより強い．LGでは簿筋のCT値低下が大腿四頭筋に比べて強く，大腿二頭筋のCT値低下は内側ハムストリングスよりやや軽度である．

Fig. 2は，DMD症例(11歳男性)とMYD症例(56歳男性)の頚部CT像である．DMDでは頚部多裂筋のCT値はほぼ正常であり，胸鎖乳突筋の断面積の減少はみられない．MYDでは頚部多裂筋のCT値はかなり低下しており，胸鎖乳突筋の断面積も減少している．

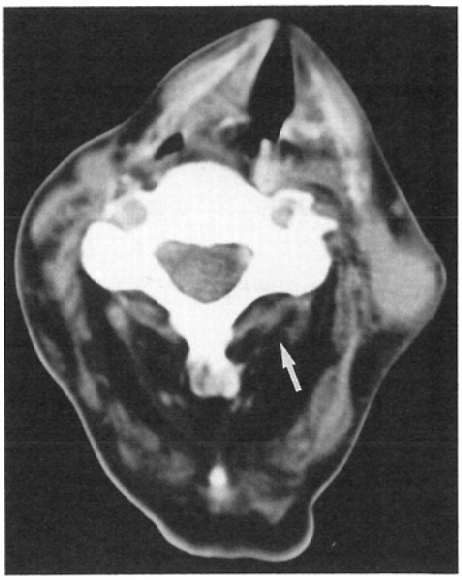

Fig. 2b CT scan through the neck of a 56-year-old man with MYD. The multifidus of the neck (arrow) is of a much lower density. The cross sectional area of the sternocleidomastoid is decreased.

Fig. 3からFig. 5に，大腿各筋，下腿各筋，および多裂筋(頚腰部)のCT値をそれぞれ示した．この結果，DMDでは以下のようなことが判明した．

1. 大腿部では，簿筋のCT値低下が少ない．
2. 内側ハムストリングスより，大腿二頭筋のCT値低下が強い．
3. 下腿部では，外側腓腹筋，ヒラメ筋，および前脛骨筋は，ほぼ同程度のCT値低下がみられる．
4. 頚部多裂筋のCT値低下は，ほぼ正常範囲内に保たれている．

次に，LGのDMDとの相違点を述べると，

1. 簿筋のCT値低下が，大腿四頭筋に比して強い．
2. 内側ハムストリングスのCT値低下の程度は，大腿二頭筋と同程度かあるいはそれ以上である．
3. ヒラメ筋のCT値低下が外側腓腹筋あるいは前脛骨筋に比べて多い．
4. ヒラメ筋の前脛骨筋に対する断面積比率の平均値を求めてみると，DMD 7.1±3.5 (n=15)，

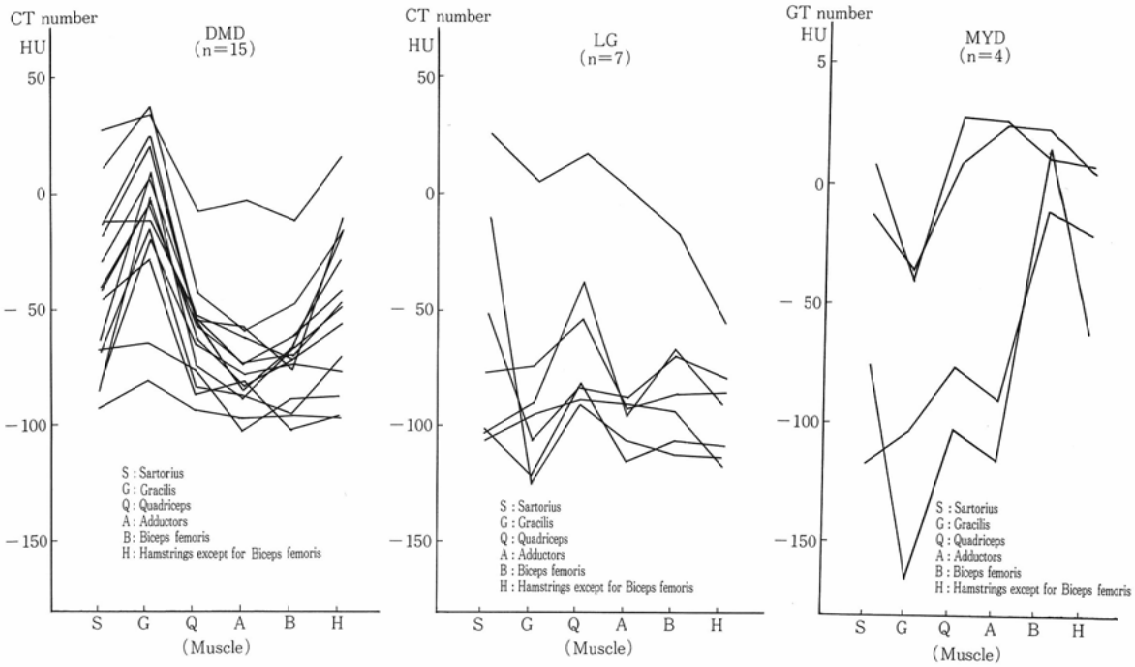

Fig. 3　CT number of the muscles at the level of the tigh.

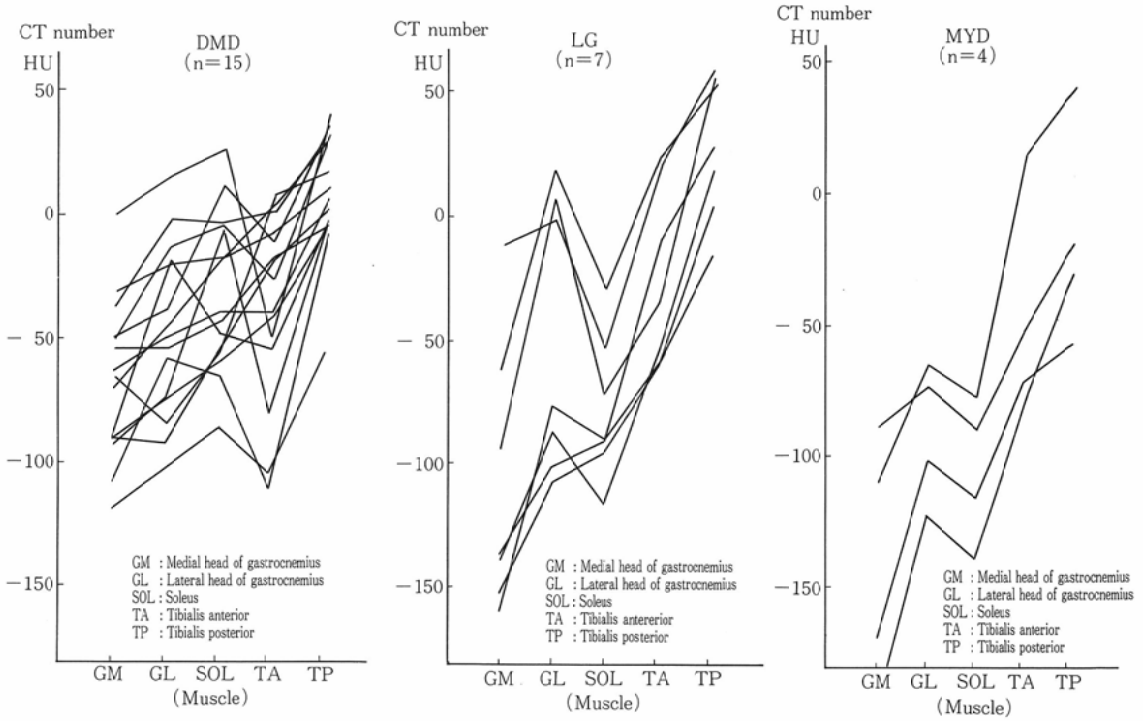

Fig. 4　CT number of the muscles at the level of the lower leg.

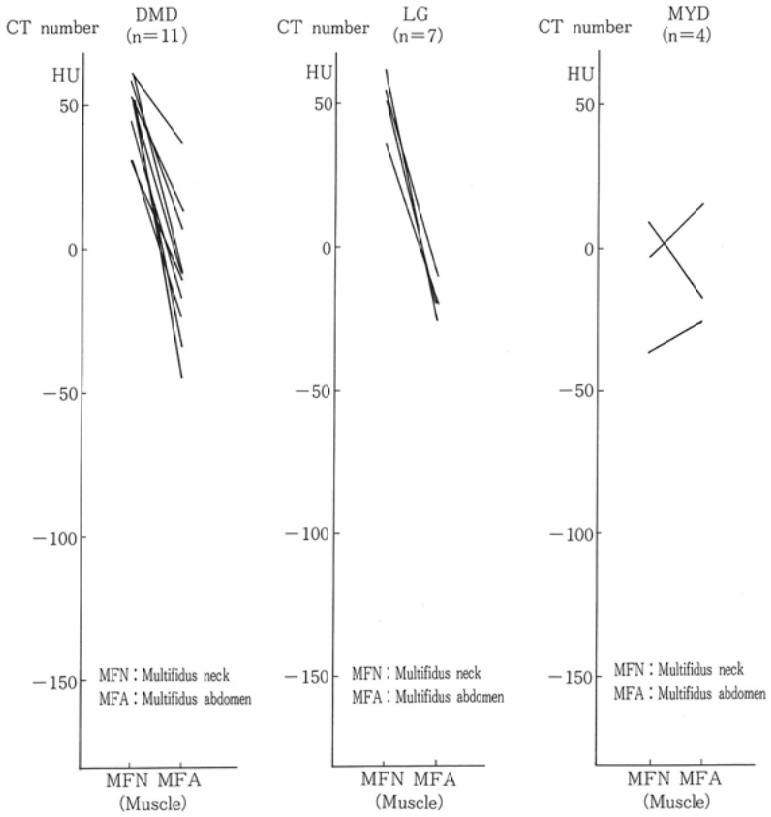

Fig. 5 CT number of the muscles at the level of the neck.

LG 3.2±1.2 (n=7) となり，LG が DMD と比べて有意に ($p<0.05$) 低かった．また，MYD のそれは4.6±2.0 (n=4) で，有意差を認めなかった．

尚，Fig. 6 に LG における大腿部各筋の筋および脂肪の%断面積を示したが，その比率をみると Fig. 3 の CT 値低下を示す筋で筋の%断面積の減少と脂肪の%断面積の増加がみられている．

さらに，MYD の DMD との相違点を述べると，

1. LG と同様に，大腿部では薄筋の CT 値低下が強く，内側ハムストリングスの CT 値は大腿二頭筋に比べて低下している．下腿部ではヒラメ筋の CT 値低下がやや強い．

2. 頚部多裂筋の CT 値低下がみられ，腰部多裂筋より CT 値低下の強いこともある．

3. 胸鎖乳突筋断面積の平均値を求めてみると，MYD 46.4±21.1mm (n=4)，LG 155.0±47.1 mm^2 (n=7)，DMD 161.4±63.8mm^2 (n=11) で，MYD において有意に ($p<0.01$) 減少していた．

最後に，Fig. 7 に，MYD の殿部，大腿部，および下腿部の各筋の CT 値を示したが，より末梢部に CT 値低下の強い筋がみられる．

考　察

筋ジストロフィー症の筋障害は，筋線維部分の減少と脂肪置換によるものとされており，以前より CT による評価は，CT 値，断面積及び筋成分と脂肪成分の比率により検討されている．この妥当性については，CT 値低下部分と組織像の対比を行った報告[12)13)]もあり，十分信頼できるものと考えられ，本研究でも CT 値を中心に検討を行った．

対照とした DMD の大腿部の CT 所見として，以前より薄筋及び縫工筋の障害が遅いことが知られている[2)]．また，膝関節屈筋では，内側ハムストリングスの障害は大腿二頭筋より遅く，足関節底屈筋では，ヒラメ筋の障害が腓腹筋より遅いとい

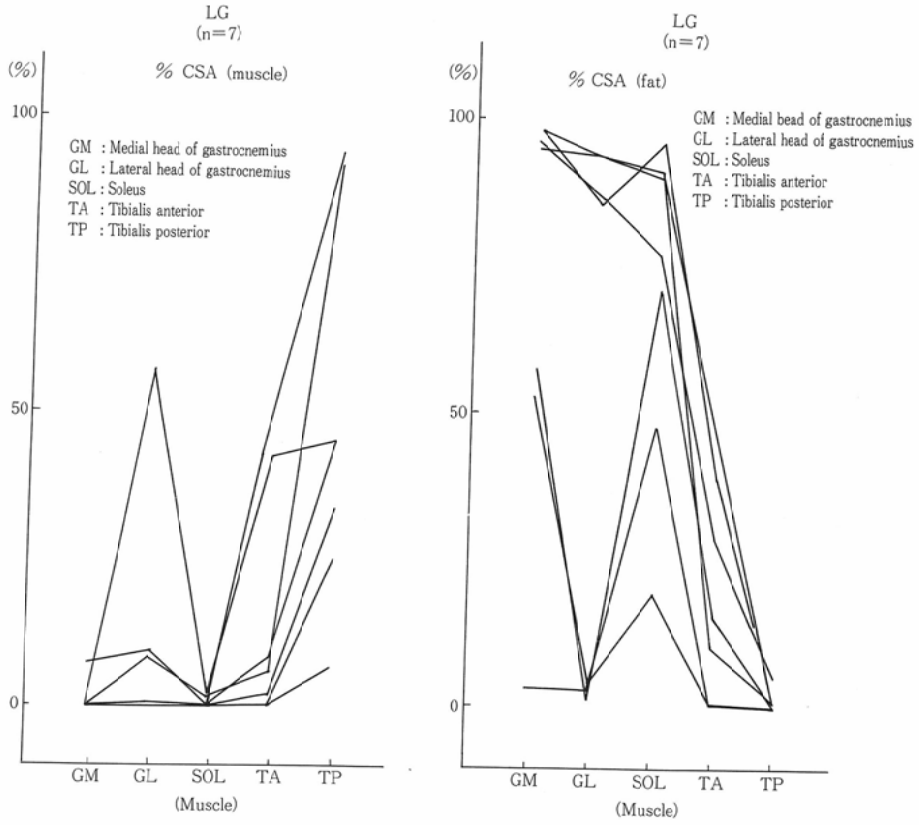

Fig. 6　Percentage of cross sectional area having the CT numbers in the range of normal muscle or fat (%CSA of muscle or fat) of the muscles at the level of the tigh in patients with LG.

うことも判明している[7]．本稿におけるDMD症例の検討でも同様の結果が得られ，以前より研究の進んでいるDMDの筋障害の進行過程と合致するものであった．

まず，LGとDMDの比較検討であるが，下肢のCT値については以上述べてきたDMDの変化と逆の結果が得られた．断面積については，DMDではヒラメ筋の仮性肥大が知られており，これについてはヒラメ筋の障害が遅いことによる他筋に対する代償性肥大であり，本研究でもDMDにはヒラメ筋の肥大がみられた．しかし，LGではヒラメ筋の肥大はみられなかった．では，なぜ，今回検討したDMDとLGでは，筋障害の進行に，この様な違いがあるのであろうか．LGにおいては遺伝子解析は進んでいないが，DMDでは遺伝子の解明が行われ[14]dystrophinという欠損蛋白が本疾患の病因とされつつある[15]．だが，各筋間の障害の程度に特有の違いがあることについては，説明がつけられていない．本研究のLGでは，比較的進行度の弱い1症例を除き，発症が10歳台で歩行不能に至る期間が20年から30年と，ほぼ同様の臨床経過をもつという特殊性はあるものの，DMDとは違うほぼ一定の筋障害パターンがみられ，遺伝子レベルの変化を推察させる．しかし，LGにおいては臨床的多様性という問題があり欧米では症候群とする考え[16]もみられ，一つの遺伝臨床型とするには問題があるようであり，本研究でのLGについては，一遺伝臨床亜型とも考えられる変化であると思われた．

次に，MYDについての比較検討であるが，まず第一に大きな変化としてあげられるのは頚部の変化である．DMD及びLGにおいては変化のほと

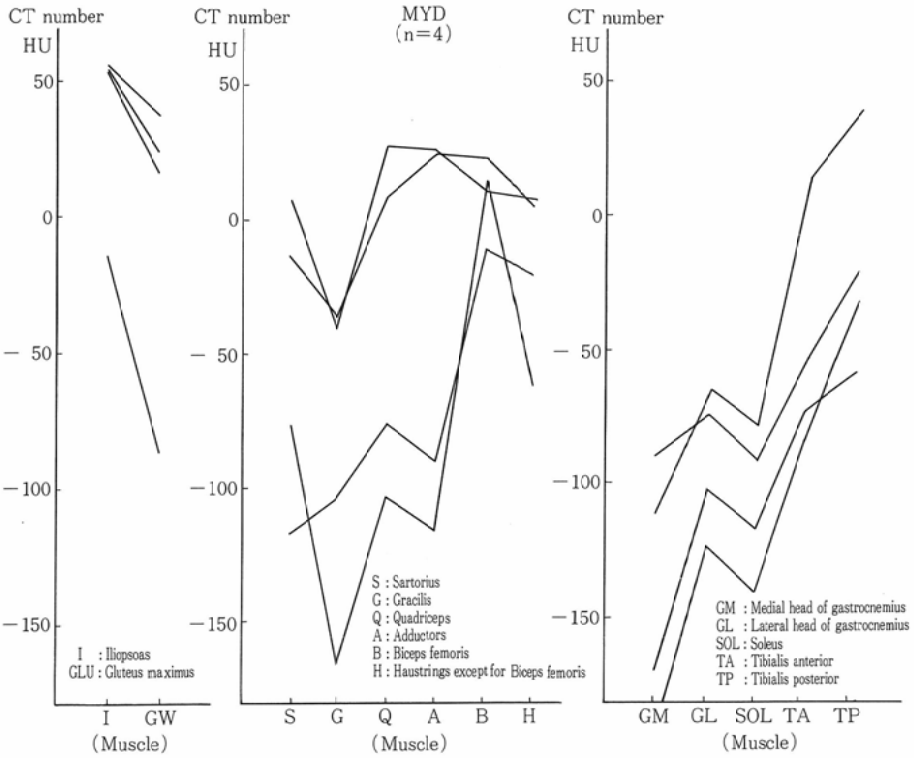

Fig. 7 CT number of the muscles at the three levels (the pelvic girdle, the thigh, and the lower leg) in patiants with MYD.

んどみられない頚部多裂筋のCT値低下がみられ，胸鎖乳突筋断面積が他群に比して小さいということである．近年，MYDの頚部の変化の特徴として，後縦靱帯骨化(OPLL)を高率に合併することが報告されている[17)18)]．これについては，偽性副甲状腺機能低下症で高率にOPLLを合併することや，実際にMYDでの副甲状腺ホルモン(PTH)受容体の機能障害を示唆する報告もあり，頭蓋骨過骨等の骨異常所見とともに，このPTH受容体機能異常による骨石灰化異常として説明されている[19)]．一般に，OPLLの成因は未だ明確でなく，熱田ら[20)]は，年齢，性，ホルモン，嗜好食品，糖尿病，肥満，遺伝，くる病，副甲状腺機能低下症などの全身的因子の他に，局所性因子の関与もあげている．本研究によると，MYDでは頚椎を支持する筋障害が強いことが判明したが，これによる頚椎負荷の増大という局所性因子が，OPLLを高率に併発する要因の一つになりうるものと思われた．尚，実際に本研究でのOPLL発生率を確めてみると，4例中3例（75%）と高率であった．ただ，このことに関しては，LGにおいても高率にOPLLを合併するとの報告[21)]もあり，今後の検討を要するものである．次に，下肢ではLGと同様に，簿筋およびヒラメ筋の障害が強くハムストリングス内では大腿二頭筋の障害が比較的少ないというDMDとの相違点がみられた．さらに，下腿部に筋障害の強い部分があり，臀部の筋障害はむしろ弱く，以前より報告されている遠位筋の障害が強いというMYDの臨床所見と一致するものであった．

以上のように，LGおよびMYDにおいてDMDとはそれぞれ違った特有の筋障害パターンがみられ，各疾患に特異的な変化を示唆していた．このように，CTによる筋障害の検討は筋障害の把握のみならず各筋ジストロフィー症間の鑑別診断の一手段となり，さらには診療上のリハビリテーションにとって重要な指標となるものと思われ

た．さらに，今後の症例数のつみ重ねと他の筋ジストロフィー症の検討が必要である．

結　語

肢帯型筋ジストロフィー症（LG）及び筋緊張性筋ジストロフィー症（MYD）のCTによる筋障害の検討を行い，Duchenne型筋ジストロフィー症（DMD）のそれらとの対比を行った．CT値及び筋脂肪の%断面積はグラフ化し，パターンによる評価を行った．断面積については，平均値を求め，それによる評価を行った．LGおよびMYDともに，各症例間ではDMDとは違ったほぼ一定の筋障害パターンがみられた．DMDとの相違点としては，LGでは，簿筋およびヒラメ筋の障害が強くハムストリングス内では大腿二頭筋の障害が比較的少なかった．MYDでは，その他に頚部多裂筋や胸鎖乳突筋の障害が著しかった．このように，CTによる筋障害の検討は，障害筋の把握とともに，各筋ジストロフィー間の鑑別診断や適切なリハビリテーションにとって，有用であると思われた．

稿を終えるにあたり，御指導，御校閲をいただきました西谷　弘教授に深甚なる謝意を表します．また，本研究の遂行にあたり，常時御指導，御協力をいただきました松家豊院長をはじめとする国立療養所徳島病院の諸先生氏に深く感謝致します．本論文の要旨は第49回日本医学放射線学会総会（神戸）にて発表した．また，本論文の内容の一部は，松家　豊ほか：肢帯型筋ジストロフィーにおける臨床像の多様性について，筋ジストロフィーの遺伝，疫学，臨床，および治療開発に関する研究(厚生省)，平成元年度研究報告書（p 106～p 109）にても報告されている．

文　献

1）立野勝彦，西村　敦，山口昌夫，他：進行性筋ジストロフィー症の下肢筋群のCTパターンについて，総合リハ，10：525—531, 1982
2）川井　充，国本雅也，本吉慶史，他：Duchenne型筋ジストロフィー症の骨格筋CT所見とこれにもとづく病期分類，臨床神経，25：578—590, 1985
3）堀川博誠，小長谷正明，高柳哲也，他：筋CTの臨床応用．筋ジス第3班，昭和60年度研究報告書，p380—385
4）川井　充：神経筋疾患の骨格筋CT．筋ジス第3班，昭和60年度研究報告書，p373—379
5）石原博幸，里宇明元，義武三郎，他：CTスキャンによる筋障害の定量的評価．筋ジストロフィー症の遺伝，疫学，臨床，および治療開発に関する研究，昭和63年度研究報告書，p107—111
6）首藤　貴，長尾秀夫，松田　博，他：筋ジストロフィー症（Duchenne型）における筋病態に関する画像診断の有用性．筋ジストロフィー症の遺伝疫学，臨床，および治療開発に関する研究，昭和63年度研究報告書，p112—116
7）里宇明元：Duchenne型進行性筋ジストロフィー症（DMD）における筋障害の進行過程，リハビリテーシッン医学，26：159—171, 1989
8）松家　豊，木村千代美，足立克仁，他：肢帯型筋ジストロフィー症における臨床像の多様性について．筋ジストロフィー症の遺伝疫学，臨床，および治療開発に関する研究，昭和63年度研究報告書，p155—159
9）斎田恭子，松岡幸彦，松永宗雄，他：筋緊張性ジストロフィー症の遺伝疫学．筋ジス第3班，昭和60年度研究報告書，p91—97
10）町田　晃，下小野田曄夫，村田英之，他：整形外科を訪れる筋緊張性ジストロフィー症の臨床像について，整形外科，36：1811—1816, 1985
11）高木昭夫，杉田秀夫，田辺　等，他：新内科学大系56A（筋・骨・関節疾患Ⅰ）．1980，中山書店
12）大岩　昇，加藤友義，安藤恒三郎，他：進行性筋ジストロフィー症における骨格筋CT所見，脳と発達，13：157—160, 1981
13）長尾秀夫，森本武彦，高橋　貢，他：神経筋疾患のCT，とくに骨格筋CT所見と組織学所見との対比，脳と発達，19：216—221, 1987
14）Koening M, Hoffman EP, Bertelson CJ, et al: Complete cloning of the Duchenne muscular-dystrophy (DMD) cDNA and preliminary genomic organization of the DMD gene in normal and affected individuals. Cell 50：509—517, 1987
15）Hoffman EP, Knudson CM, Campbell KP, et al: Subcellular fractionation of dystrophin to the triads of skeletal muscle. Nature 330：754—758, 1987
16）Bradley WG: The limb-girdle syndromes (In) Viken PJ, Bruyn GW ed: Handbook of clinical neurology. 40, 433, 1979, North Holland Pub Co, Amsterdam
17）畑野栄治，升田慶三，三好和雄，他：筋緊張性ジストロフィー症の頭頸部レントゲン所見について．筋ジストロフィー症の疫学病態，および治療開発に関する研究，昭和61年度研究報告書，p199—203
18）畑野栄治，藤本吉範，吉岡　薫，他：筋緊張性ジストロフィー症に合併した脊柱靱帯骨化，整形外科，39：1901—1906, 1988
19）斎田恭子，酒井規雄，久野貞子，他：後縦靱帯骨化症を合併したMyotonic Dystrophy同胞例のCa代謝．筋ジストロフィー症の遺伝，疫学，臨床，および治療開発に関する研究，昭和63年度研究報

告書，p173—177
20）熱田裕司，竹光義治：脊柱靱帯骨化症，綜合臨床，39：557—563, 1990
21）村上慶郎，野口隆敏，中島廣志，他：筋ジストロフィー症における脊柱靱帯骨化について，筋ジストロフィー症の疫学，病態，および治療開発に関する研究，昭和61年度研究報告書，p195—199