The University of Osaka
Institutional Knowledge Archive

Title	肺・縦隔腫瘍におけるGd-DTPA enhanced MRIの有用性-early T1WIとdelayed T1WIの比較-
Author(s)	丸田, 力; 楢林, 勇; 末松, 徹 他
Citation	日本医学放射線学会雑誌. 1991, 51(5), p. 504-515
Version Type	VoR
URL	https://hdl.handle.net/11094/17688
rights	
Note	

The University of Osaka Institutional Knowledge Archive : OUKA

https://ir.library.osaka-u.ac.jp/

The University of Osaka

日本医放会誌：51（5），504—515，1991（平3）

肺・縦隔腫瘍におけるGd-DTPA enhanced MRIの有用性

—early T_1WIとdelayed T_1WIの比較—

1）兵庫県立成人病センター放射線科
2）現　天理よろづ相談所病院放射線科
3）現　大阪医科大学放射線医学教室
4）現　甲南病院放射線科

丸田　力[1)2)]　楢林　勇[1)3)]　末松　徹[1)]　平田　勇三[1)4)]
上田　英二[1)]　小河　幹治[1)]　三枝智恵子[1)]　岡田佳世子[1)]
池田　幸央[1)]　廣田佐栄子[1)]　押谷　高志[1)]　大林加代子[1)]
高田　佳木[1)]　木村　修治[1)]

（平成2年7月23日受付）
（平成2年8月31日最終原稿受付）

Clinical Value of Gd-DTPA Enhanced MRI of Pulmonary and Mediastinal Tumors

Tsutomu Maruta[1)2)], Isamu Narabayashi[1)3)], Toru Suematsu[1)], Yuzo Hirata[1)4)], Eiji Ueda[1)], Kanji Ogawa[1)], Chieko Mieda[1)], Kayoko Okada[1)], Yukio Ikeda[1)], Saeko Hirota[1)], Takashi Oshitani[1)], Kayoko Obayashi[1)], Yoshiki Takada[1)] and Shuji Kimura[1)]

1) Department of Radiology, Hyogo Medical Center for Adults
2) Department of Radiology, Tenri Hospital
3) Department of Radiology, Osaka Medical College
4) Department of Radiology, Konan Hospital

Research Code No. : 506.9

Key Words : Pulmonary and mediastinal tumors, Gd-DTPA, MR imaging

Gd-DTPA (Gd) enhanced Magnetic Resonance (MR) early images and delayed images of 28 patients with pulmonary or mediastinal tumors were analyzed and compared with the computed tomography scans and the plain MR images. Numbers of relative signal intensity of the tumors, secondary lesions (adjacent pneumonia or collapse) and pleural effusions were calculated and graphed on time intensity curves.

Gd-enhanced MR early images were more useful than other methods in delineating viable areas from necrotic areas. However, Gd-enhanced MR delayed images better delineated margins of necrotic areas than Gd-enhanced MR early images did in some cases. In distinguishing tumors from secondary lesions, Gd-enhanced MR early images were the most useful, too.

We considered Gd gradually penetrated into pleural effusions after intravenous administration, just in the same way into necrotic areas. Therefore pleural effusions showed very high intensity on Gd-enhanced MR delayed images.

Time intensity curves of the tumors and pleural effusions showed characteristic patterns, but those of secondary lesions showed different patterns among the indivisual cases. We presumed this was due to the variances of the water and fibrous components among them.

I. 緒　言

肺・縦隔腫瘍のMRI（Magnetic Resonance Imaging）診断においてもGd-DTPA（以下Gdと略す）の有用性が報告されつつある[1)2)]．しかしMRIの時間的制約より，Gd投与3時間後までを撮像したdelayed imageの検討はなされていない．今回，我々は肺・縦隔腫瘍患者28例に対してGdによるenhanced MRIを行いGd投与前，直後，3時間後の画像について，比較・検討したので報告する．

II. 対象および方法

対象は平成元年1月より同2年4月までに当院にてGdによるenhanced MRIを施行した肺・縦隔腫瘍患者28例である．内訳はTable 1のごとく原発性肺癌21例，悪性腫瘍肺転移2例，肺原発悪性リンパ腫1例，縦隔腫瘍4例である．男性20例，女性8例であり，年齢分布は37歳から82歳（平均63歳）であった．腫瘍の周囲もしくは末梢部に肺炎又は無気肺（以下，二次変化部）を伴うものが12例，胸水貯留を伴うものが11例認められた．全症例中，8例に対して外科的切除が行われ，切除病理標本を画像と比較しえた．

使用したMR装置は東芝製MRT 200-RX（1.5T）である．全例で心電図同期スピンエコー法にて，Gd投与前にT_1強調像（plain T_1WI），T_2強調像（T_2WI）を撮像した．enhanced MRIはGd 0.3～0.4ml/kgを急速静注し，関心領域に対して投与直後及び3時間後のT_1強調像（各early T_1WI，delayed T_1WI）を撮像した．ただし時間的制約よりT_2WIが撮像できなかった症例が4例あった．撮像マトリックスはaxial，sagittalで128×256，coronalで256×256で，データ収集はすべて2回加算である．そしてスライス厚は10mm，ギャップレスで撮像した．

Table 1　Materials

Lung tumor	
Primary lung cancer	
Squamous cell carcinoma	10
Small cell carcinoma	6
Adenocarcinoma	5
Lung metastasis	
Leiomyosarcoma of small bowel	1
Breast cancer	1
Non-Hodgkin's lymphoma	1
Mediastinal tumor	
Mesothelioma	2
Thymoma	1
Malignant fibrous histiocytoma	1
Total	28

plain T_1WI，early T_1WI，delayed T_1WI，T_2WI及び造影X線CT（CE-CT）について，1）肺野腫瘤病変におけるnecrosisの識別能，2）腫瘍と二次変化部の識別能につき，その優劣を比較した．また，3）T_1強調像におけるGd投与による胸水信号強度の経時的変化を検討した．信号強度の変化を，より客観的に評価する為に，4）病変部（腫瘍11症例・13病変，二次変化部5症例・5病変，胸水5症例・5病変）に対して，筋肉を基準とした相対的信号強度（relative signal intensity，以下R.S.I.）を求め，time intensity curveを描いた．即ち，plain T_1WI，early T_1WI，delayed T_1WIの3種の画像を対象として関心領域（R.O.I.）を病変部，筋肉及びノイズに設定した．そして以下の式によりR.S.I.を算出した．

$$\text{relative signal intensity of the lesion} = \frac{\text{mean signal intensity of the lesion} - \text{mean signal intensity of muscle}}{\text{standard deviation of noise}}$$

R.O.I.の設定及びR.S.I.の算出において以下の点に留意した．1）R.O.I.は正円形とし，可能な限り大きく設定すること（最小径は7mmであった），2）可能な限りartifactの少ない部分に複数個（2～5個）のR.O.I.を設定し，その平均値をとること，3）R.O.I.は3種の画像上面積，部位とも同一とすること，4）腫瘍にR.O.I.を設定する際，

necrosis は R.O.I. に含めないこと.

また胸水への実際の Gd 移行を胸水貯留を伴う72歳男性肺癌（扁平上皮癌）患者について調べた. 即ち, この患者の胸部にトロッカーカテーテルを挿入, 胸水をできるだけ排除, 一部を採取した後 Gd 0.4ml/kg を急速静注し, 投与直後, 10分後, 及び1時間後より6時間後まで1時間ごとにトロッカーカテーテルより胸水を採取した. 採取した胸水の Gd 含量はセイコー電子工業製 ICP 発光分光分析装置 SPS1200A により測定し, グラフに表した.

III. 結　　果

1）肺野腫瘤病変における necrosis の識別能

全28例中, 肺野腫瘤を呈したのは10例で, 内訳は原発性肺癌9例（扁平上皮癌5例, 小細胞癌2例, 腺癌2例), 小腸平滑筋肉腫肺転移1例であった. このうち4例に対して外科的手術が行われたが, 切除病理標本にて腫瘍内に necrosis を含まない症例を2例認めた. 残り8例について CE-CT 及び MRI の各手法の necrosis 識別能を比較した結果を Table 2 に示した. 識別能は, ++…necrosis を境界明瞭に指摘できるもの, +…necrosis の存在は指摘できるが, 境界が不明瞭なもの, −…necrosis を指摘しえないもの, の3段階で評価した. Table 2 の如く CE-CT や Gd を用いない MRI に比較して, early T_1WI は明らかに優れていた.

Table 2　Detectability of necrosis in the tumor

	CE-CT	Plain T_1WI	T_2WI	Early T_1WI
++	1	0	0	7
+	5	2	5	0
−	2	6	3	1
Total	8	8	8	8

++ : detectable with sharp margin
+ : detectable without sharp margin
− : undetectable

次に腫瘍の造影パターンについて early T_1WI と delayed T_1WI を比較し, Table 3 のごとく分類した. 即ち, early T_1WI において腫瘍周辺部がリング状に enhance をうけるもの（以下 ring-like pattern）が5例, 腫瘍全体が enhance をうけ, 明らかな low intensity area を認めないもの（complete pattern）が3例, 腫瘍の大部分が enhance をうけるが明らかな low intensity area を内部に認めるもの（partial pattern）が2例であった. ring-like pattern の5例全例で delayed T_1WI において high intensity area が中心に向かって拡大していた. そして5例中4例で high intensity area の更に外側に low intensity の層（low intensity band, 以下 L.I.B.）が形成されていた. 残り1例は腫瘍径が小さかった為か, 明瞭な L.I.B. は指摘できなかった. complete pattern を呈した3例のうち, delayed T_1WI では2例が均一な, しかし, early T_1WI より低い intensity を呈した. 残り1例においては腫瘍内に新たな high intensity area の出現をみとめ, 切除された肺病理標本により同部分は necrosis と確認された. partial pattern については early T_1WI で low intensity を示した necrosis が delayed T_1WI にて high intensity を示すことにより, 両者を明瞭に識別しえた.

Table 3　Enhanced patterns of lung tumors on early and delayed T_1WI

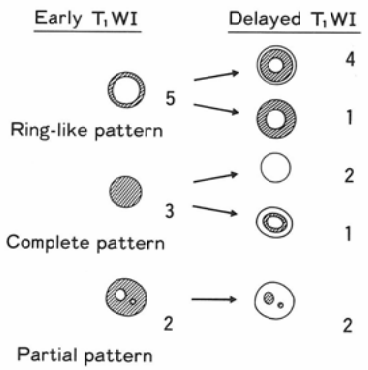

2）腫瘍と二次変化部の識別能

腫瘍周囲もしくは末梢部に肺炎又は無気肺（二次変化部）を認めた症例12例において, 両者の識

Table 4　Detectability of the tumor extent in accompanying pneumonia or collapse

CE-CT	Plain T_1WI	T_2WI	Early T_1WI	Delayed T_1WI
2/11 (18%)	3/12 (25%)	4/9 (44%)	8/12 (67%)	5/12 (42%)

別能を各手法につき比較し，Table 4に示した．各手法の識別が適切か否かは，手術所見，臨床経過，及び他のmodality（^{123}I-IMP肺シンチグラフィ，気管支動脈造影等）と比較し判断した．

対象例の母数が異なるが，この検討でもやはりearly T_1WIが最も有用であった．early T_1WIにおいて，腫瘍が二次変化部よりhigh intensityを示したものが5例，low intensityを示したものが3例であった．一方，delayed T_1WIでは各2例，3例ずつであり，early T_1WIとdelayed T_1WIではそのintensityは逆転する傾向がみられた．

以上のごとくdelayed T_1WIはearly T_1WIより診断能の低下を認めた．しかし，early T_1WIにて識別不可能又は困難な症例2例をdelayed imageではより明瞭に識別しえた．この2例はいずれもearly T_1WIでring-like patternを示しており，delayed T_1WIにおけるL.I.B.が両者の境界を明瞭に示した．

3）Gd投与による胸水信号強度の経時的変化

胸水貯留を認めた11例につきMRI上のintensityの経時的変化を検討した．うち10例ではplain T_1WIで，胸水は筋肉と同程度又はそれ以下のlow intensityを示し，early T_1WIではenhanceを殆どうけず，delayed T_1WIでは著明なhigh intensityを示す傾向があった．しかし，このenhanceのうけ方は個々の症例により多少の差異がみられ，貯留した胸水量と最も関係が深いようであった．即ち，ごく少量の胸水貯留しか認めない例はearly T_1WIでも軽度の，delayed T_1WIでは強いenhanceをうけた．一方，多量の胸水貯留を認めた例ではearly T_1WIではenhanceを認めず，delayed T_1WIでも胸水はさほどのhigh intensityを示さなかった．

残り1例はplain T_1WI，early T_1WI，delayed T_1WI及びT_2WIのいずれにおいても，筋肉以上のhigh intensityを示した．この症例は胸水穿刺により，血膿性の胸水が確認された．

また72歳肺癌患者より採取した胸水中のGd含量の経時的変化をFig. 1に示した．

4）腫瘍，二次変化部，胸水におけるR.S.I.の経時的変化

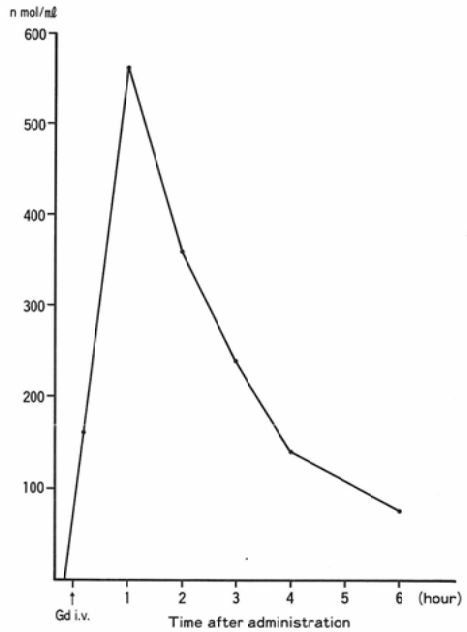

Fig. 1　Changes in pleural effusion Gd levels after Gd i.v.

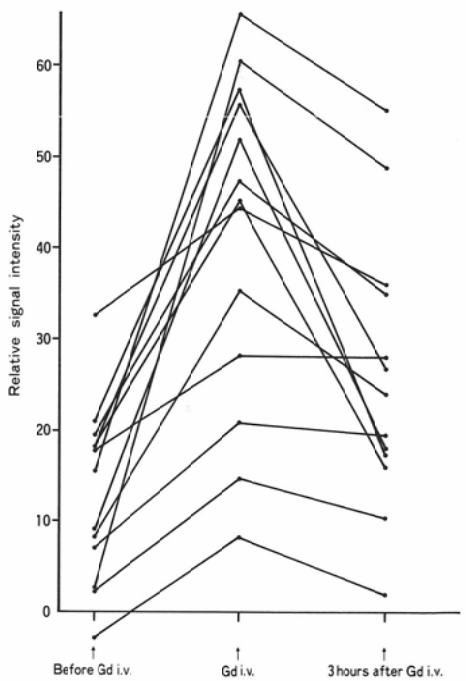

Fig. 2　Time intensity curves of the tumors

腫瘍（11症例・13病変），二次変化部（5症例・5病変），胸水（5症例・5病変）のtime intensity

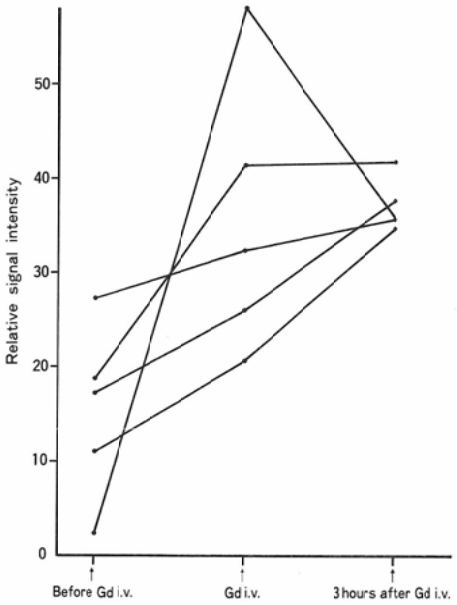

Fig. 3 Time intensity curves of the secondary lesions

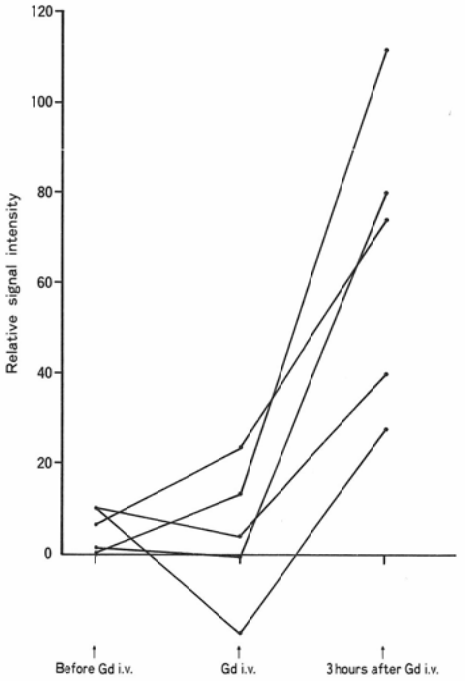

Fig. 4 Time intensity curves of the pleural effusions

curve をそれぞれ Fig. 2～4 に表した．腫瘍の R. S.I. は plain T_1WI と比較し，early T_1WI にて上昇し，delayed T_1WI で下降を認めた（Fig. 2）．二次変化部では 4 例が early T_1WI にて軽度上昇し delayed T_1WI にて更なる上昇を示した．残り 1 例では early T_1WI で上昇，delayed T_1WI にて下降した（Fig. 3）．胸水は early T_1WI にて 3 例で低下，2 例でごく軽度上昇し，delayed T_1WI では全例で著明に上昇した（Fig. 4）．

IV．症例呈示

症例 1　54歳男性．左舌区の肺癌（扁平上皮癌）．肺野条件及び縦隔条件の CT にて，腫瘍周囲の炎症及び腫瘍内部の necrosis が不鮮明に認められた．plain T_1WI（Fig. 5a）にてそれぞれを識別することは不可能である．early T_1WI（Fig. 5b）では腫瘍の周辺部がリング状に染まり necrosis を明瞭に識別できる（ring-like pattern）．delayed T_1WI（Fig. 5c）ではリング状の high intensity area が necrosis へ範囲を拡大しているのが認められる．そして腫瘍最外側部に L.I.B. が形成され，この為，腫瘍と周囲炎症との識別が容易となった．切除肺病理標本（Fig. 5d）は early T_1WI 及び delayed T_1WI と極めてよく一致していた．ただし，病理学的には L.I.B. に対応する構造は明確には指摘できなかった．

症例 2　68歳男性．右上葉の肺癌（扁平上皮癌）．early T_1WI（Fig. 6a）にて腫瘍の一部に境界明瞭な low intensity area を認め necrosis と考えた（partial pattern）．delayed T_1WI（Fig. 6b）では反対に necrosis が high intensity を呈した．

症例 3　45歳女性．右上葉の肺癌（腺癌）．CE-CT，plain T_1WI，T_2WI，early T_1WI（Fig. 7a）いずれにおいても腫瘍に明らかな low density area 又は low intensity area を認めず，necrosis 識別は困難である（complete pattern）．一方 delayed T_1WI（Fig. 7b）では腫瘍内にリング状の high intensity area を認め，necrosis と推測した．腫瘍の割面（Fig. 7c）にて necrosis は delayed T_1WI の high intensity area とよく一致していた．

症例 4　77歳男性．右肺門部の肺癌（小細胞癌）．腫瘍により右上葉は無気肺となっている．CE-CT（Fig. 8a）では腫瘍と無気肺との識別はできない．

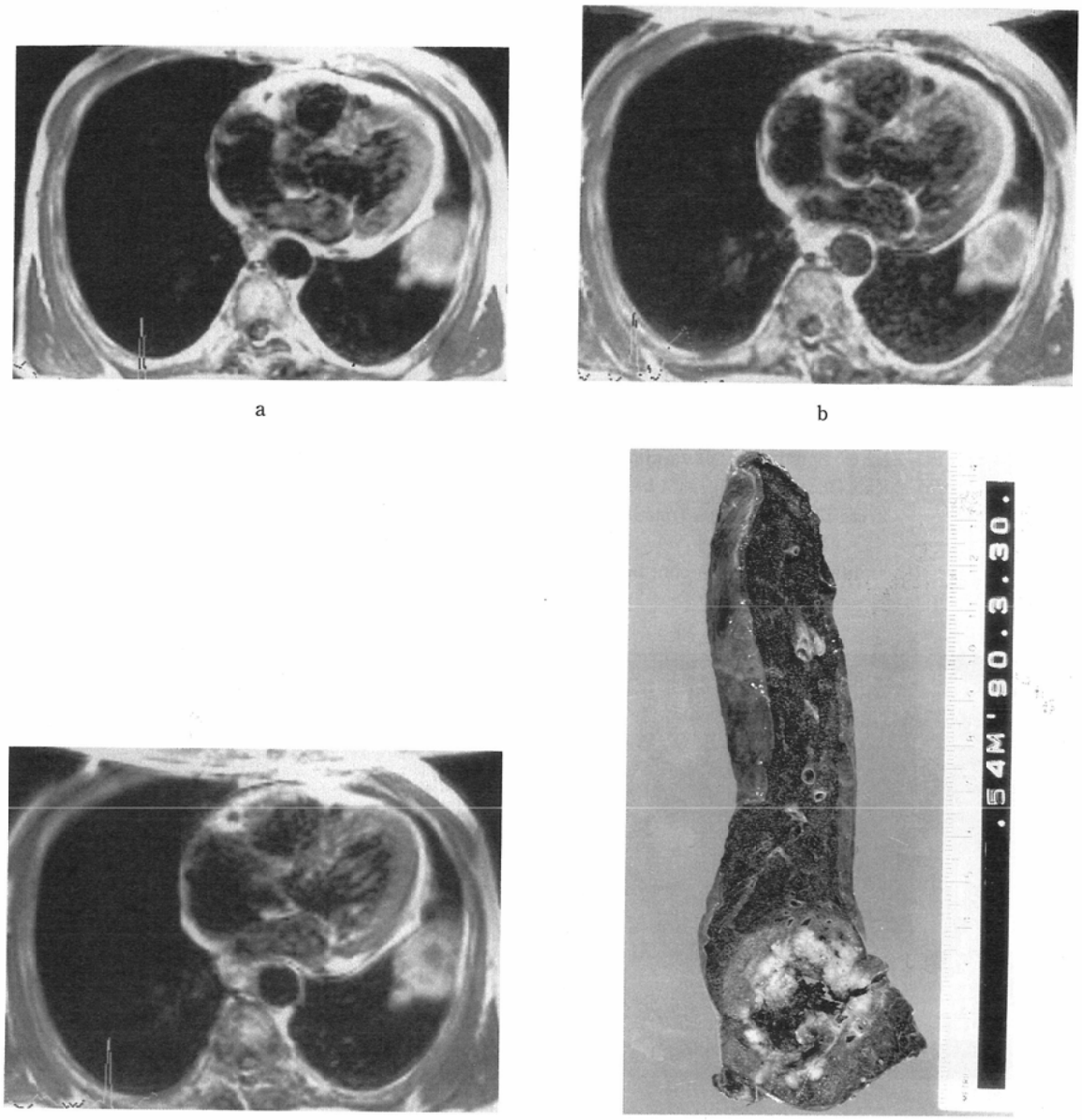

Fig. 5 Squamous cell carcinoma of the left lingula division in a 54-year-old man
(a) On axial plain T_1WI (SE 1221/20) the medium signal intensity mass is not clearly separable from the adjacent pneumonia. The necrotic area in the tumor can't be detected.
(b) Axial early T_1WI (SE 1004/20) shows the viable area is more intense than the necrotic area and the adjacent pneumonia (ring-like pattern).
(c) Axial delayed T_1WI (SE 1097/20) shows centripetal advance of Gd in the tumor. L.I.B. of the tumor makes a clear distinction between the tumor and the adjacent pneumonia.
(d) Early and delayed T_1WI are well correlated with the axial section of the resected specimen.

a

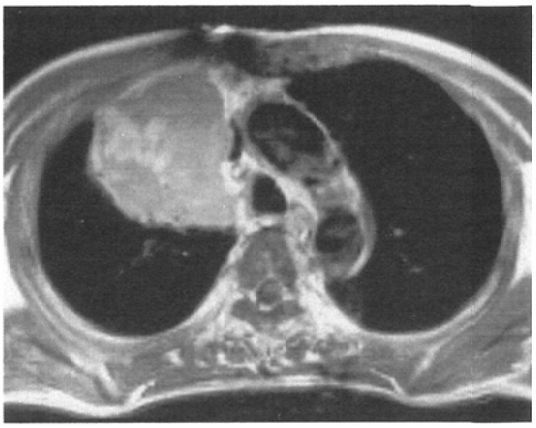

b

Fig. 6 Squamous cell carcimona of the right upper lobe in a 68-year-old man
(a) On axial early T_1WI (SE 708/20) the necrotic area is clearly separable from the viable area (partial pattern).
(b) Axial delayed T_1WI (SE 903/20) shows the necrotic area is more intense than the viable area contrariwise.

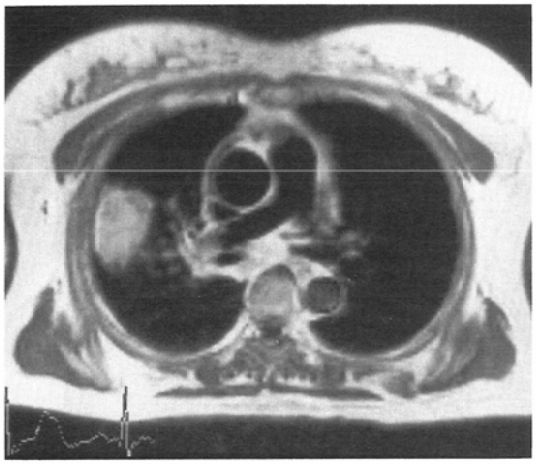

a

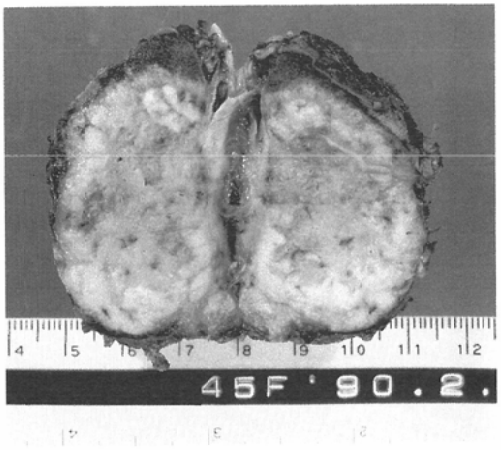

c

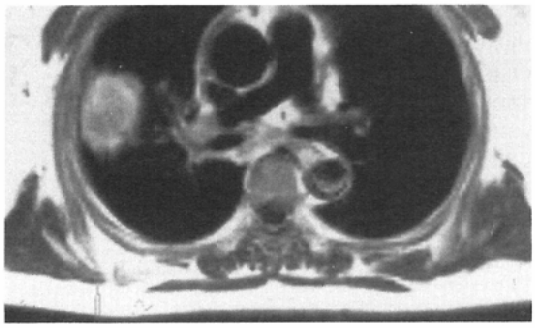

b

Fig. 7 Adenocarcinoma of the right upper lobe in a 45-year-old woman
(a) On axial early T_1WI (SE 631/20) the necrotic area can't be distinguished from the viable area (complete pattern).
(b) Axial delayed T_1WI (SE 608/20) shows ring-like high intensity area in the tumor.
(c) The axial section of the resected specimen shows the high intensity area corresponds to the necrotic area.

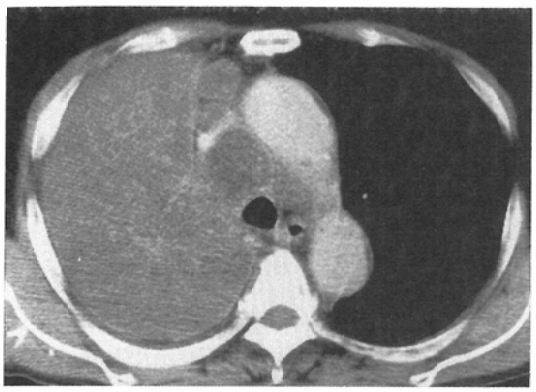

a

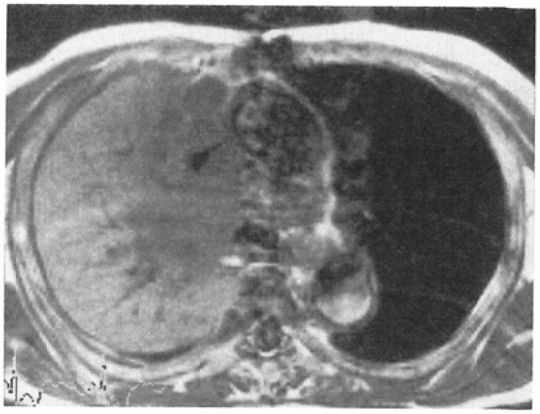

b

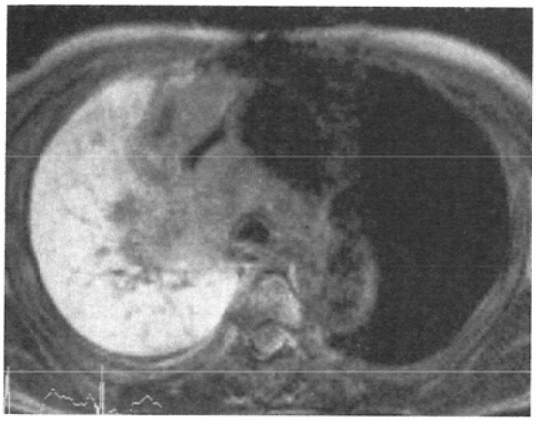

c

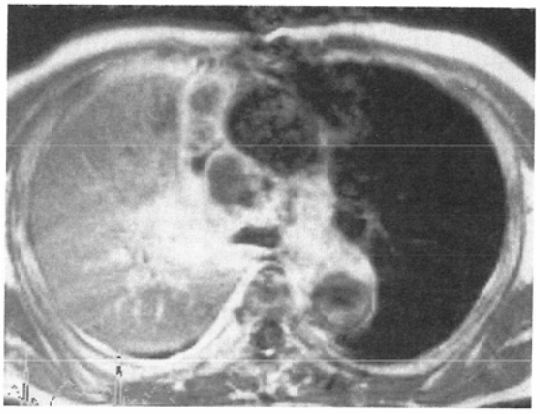

d

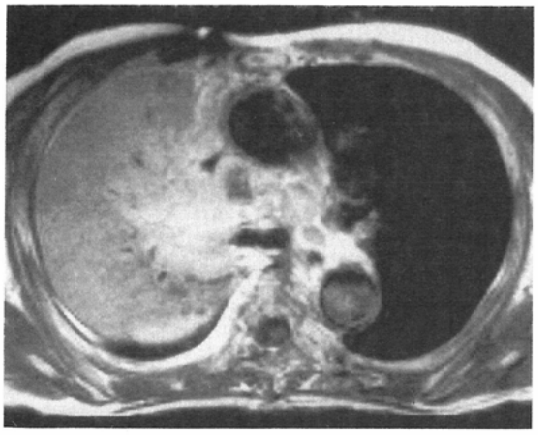

e

Fig. 8　Small cell carcinoma of the right hilum in a 77-year-old man. The tumor produces right upper lobe collapse
(a) On CE-CT the proximal tumor and the peripheral collapsed lobe are indistinguishable.
(b) On axial plain T_1WI (SE 546/20) and (c) axial T_2WI (SE 1668/70) the tumor is less intense than the collapsed lobe.
(d) On axial early T_1WI (SE 550/20) the tumor is more intense than the collapsed lobe. Enlarged lymph-nodes can easily be distinguished from the tumor.
(e) On axial delayed T_1WI (SE 633/20) signal intensity of the collapsed lobe increases relative to that of muscles.

plain T_1WI (Fig. 8b) では腫瘍が無気肺より low intensity として描出されている．T_2WI(Fig. 8c) においては両者のコントラストがより明らかだが，腫瘍の内部構造は判然としない．一方，early T_1WI (Fig. 8d) では腫瘍が無気肺より high intensity となり，腫大したリンパ節も周辺部が

enhance されることにより，腫瘍と明瞭に区別できる．delayed T_1WI (Fig. 8e) では，筋肉等と比較して無気肺の intensity が上昇し，腫大リンパ節の染まりは中心部に向かうのが認められる．

症例5　70歳男性．左肺門部の肺癌（扁平上皮癌）．腫瘍により左主気管支は閉塞し，左肺は無気肺になっている．胸部単純写真(Fig. 9a)，断層写真及び CT では左肺内の情報が殆ど得られない．plain T_1WI (Fig. 9b) にて左肺は肺尖部の low intensity area，肺門部の high intensity area 及びそれ以外の intermediate intensity area の3部分に不明瞭ながら大別できる．early T_1WI (Fig. 9c) では肺門部の high intensity area が著しい enhance を，intermediate intensity area もある程度の enhance をうけているが，肺尖部の low intensity area は殆ど enhance をうけない．それ

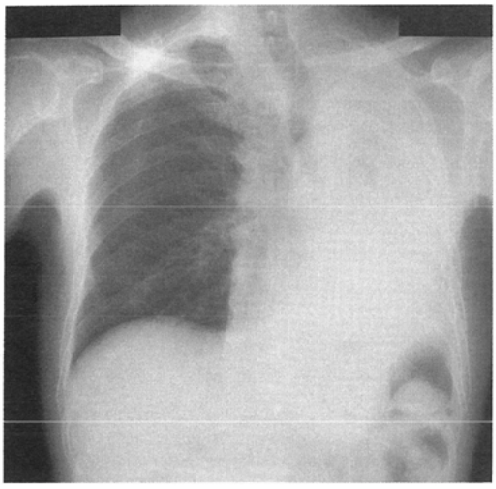

a

b

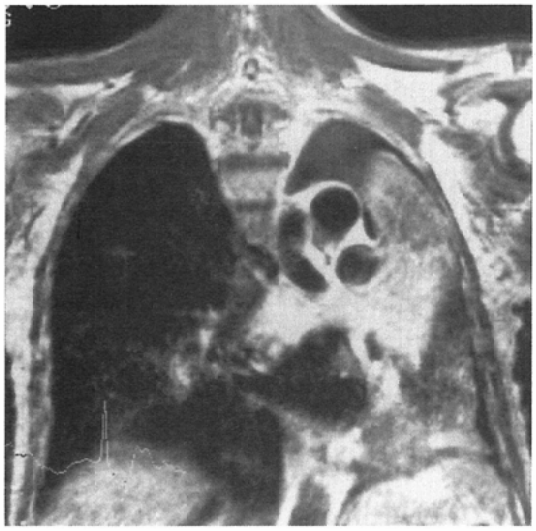

c

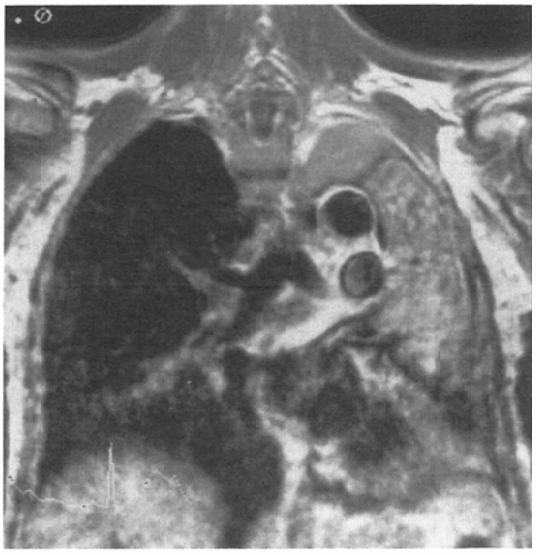

d

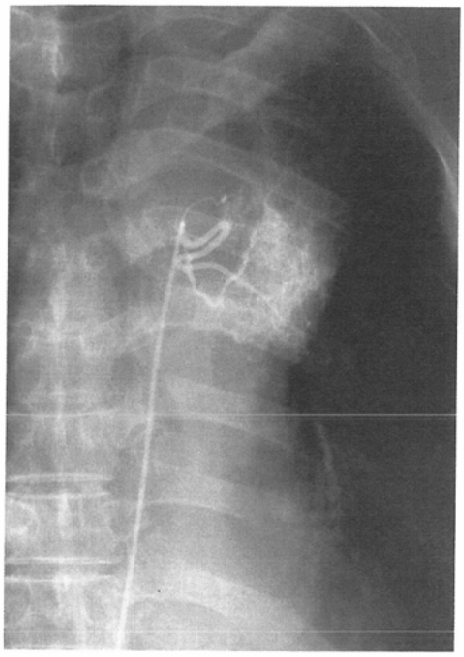

e

Fig. 9 Squamous cell carcinoma of the left hilum in a 70-year-old man
(a) Chest radiograph (posteroanterior view) shows left lung collapse.
(b) On coronal plain T_1WI (SE 887/20) and (c) coronal early T_1WI (SE 923/20) the left lung is divided into three parts: the highest intensity area of the three is presumed to correspond to the tumor, intermediate to the collapsed lung and the lowest to the pleural effusion.
(d) On coronal delayed T_1WI (SE 901/20) the pleural effusion shows high intensity.
(e) Tumor stain on bronchial arteriogram is well correlated with the tumor site we presumed on early T_1WI.

ぞれ腫瘍，無気肺，胸水に相当すると推測した．delayed T_1WI (Fig. 9d) では肺尖部の low intensity area が enhance をうけ，胸水であることを裏付けた．また気管支動脈造影 (Fig. 9e) の tumor stain は，我々の推測した腫瘍部分とよく一致していた．

V. 考　察

肺・縦隔腫瘍の診断においても，MRI の有用性が報告されているが，その空間分解能の低さ，検査時間の長さ等の disadvantage が指摘され，CT を越えるには至っていないのが現状のようである[3)~6)]．しかし撮像法の工夫や，今回の報告のごとく Gd による enhanced MRI により，CT では得られない情報を付加しうると考えられる．今回，我々が行った検討項目につき，enhanced MRI の有用性につき考察を加える．

(1) 肺野腫瘤病変における necrosis の識別能

河野ら[1)]は肺癌の化学・放射線治療における効果判定において necrosis の意義を指摘している．この治療効果判定分類におけるII型即ち，腫瘍内部に necrosis が生じる場合，この範囲を正確に把握することが重要となる．既に報告されているように early T_1WI は necrosis を low intensity area として明瞭に描出でき，識別に最も有用であった．ただし，腫瘍内に微量の necrosis しか含まない場合 early T_1WI では明らかな low intensity area として認めえず，complete pattern を示す．このような症例の場合，delayed T_1WI を追加することにより初めて識別が可能となることもある．また ring-like pattern や partial pattern を示す症例は Gd 投与後，撮像までにあまり時間がたちすぎると Gd が necrosis へ移行する為，識別が不正確となる恐れがある．Gd の体内動態は X 線 CT におけるヨード系造影剤とほぼ同様とされ，Gd 投与直後の T_1WI における腫瘍の enhancement は血流による perfusion を反映していると考えられる．その後時間経過とともに間質や necrosis へ濃度勾配に従う移行 (passive leakage) をおこすと推測している．腫瘍の R.S.I. が 3 時間後に低下したのは，血流の豊富な組織では血流による wash out をうけるからであろう．一方 necrosis は viable な部分と比べて，wash out が遅延する為 delayed T_1WI では相対的に high intensity を示すと推測される．

(2) 腫瘍と二次変化部の識別能

腫瘍と二次変化部の識別能については胸部領域においてMRIが最も期待されている分野である．しかし，諸家の報告[1)7)~10)]では44%～80%と差が出ている．T_2WIが有用であるという報告[1)7)~10)]が多く，今回の検討でもT_2WIはCE-CTやplain T_1WIよりも優れているという結果が出た．しかし一般にT_2WIは空間分解能が低く，この成績が肺癌のstagingや放射線治療における照射野の決定に直結するとは考えにくい．early T_1WIは両者の識別能が最も良く，画質も優れている為，非常に有用である．delayed T_1WIはearly T_1WIより識別能は低下するが，腫瘍と二次変化部のtime intensity curveに差がある為，識別が容易となることもある．特にearly T_1WIでring-like patternを示す例の大部分はdelayed T_1WIにて，腫瘍最外側部にL.I.B.を形成し，これが両者の明瞭な境界となることより有用性が高い．

(3) Gd投与による胸水信号強度の経時的変化

従来のenhanced MRIの報告において胸水のenhanceについてのものは殆どなかった．今回の検討にてnecrosisへと同様，胸水へも胸膜に分布する血管からのpassive leakageにより，時間経過とともにGdが移行すると考えられる．胸水のGd含量測定結果もこれを裏付けている．多量に胸水が貯留した例では少量のものと比較し，Gdが希釈される為にあまり強いenhanceをうけなかったのであろう．ただ，投与されたGdの血中半減期は約20分とされており，1時間以上経過しても，かなりの量のGdを含む胸水が採取されたのは矛盾する．この原因については，1）Gdが血中から胸水へ移行するのにある程度の時間を要すること，2）トロッカーより採取された胸水はその単位時間に産生されたものだけではなく，それまでに貯留した胸水と混ざったものであること，の2点が考えられる．T_2WIでも胸水はhigh intensityとなり，良好なコントラストを認めたが，空間分解能劣化は免れない．一方，enhanced MRIでは，1）時間経過とともに胸水の信号強度は大きく変化すること，2）delayed T_1WIにて，特に微量な胸水はより強いenhanceをうけ，コントラストが優れること，3）空間分解能が良いこと等の理由でT_2WIより診断が容易となる利点を有する．

(4) 腫瘍，二次変化部，胸水におけるR.S.I.の経時的変化

腫瘍，胸水におけるR.S.I.のtime intensity curveは以上の考察と一致するものだった．二次変化部については5例中4例のパターンは二次変化部に特徴的であったが，残り1例は腫瘍のパターンとよく似ていた．田中ら[9)]は二次変化部の信号強度は水分及び線維成分の含有程度に左右されると報告している．この考えに基づくと，二次変化部に水分の多い場合は，4例のようなパターンを示し，反対に線維成分の多い場合は腫瘍に似た残り1例のパターンをとると推測される．

以上，4つの項目につき検討を加えた．今回はその症例数の都合上，心大血管や胸壁浸潤の診断については検討していない．また肺門，縦隔の腫大リンパ節診断についてもenhanced MRIをごく狭い関心領域しかscanしなかった為，検討できなかった．しかし今回の症例の中でearly T_1WIにて症例4のように腫瘍と腫大リンパ節及び腫大したリンパ節同士の識別が容易になった例を3例認めた．腫大リンパ節はearly T_1WIでは周囲よりリング状にenhanceをうけるパターンが多く，delayed T_1WIではやはり中心に向かってhigh intensity areaの拡大がみられた．一方，enhanceをすることにより周囲の脂肪との間にintensityの差がなくなり，かえって診断のさまたげとなった症例もあり，その有用性については議論の余地があるであろう．

このような問題の他，検査時間の延長等enhanced MRIはまだ欠点が多い．しかし，その長所を利用し，従来の検査法と相補的に使用することにより，肺・縦隔腫瘍における診断能の改善が期待できる．

VI. 結　語

1. 肺・縦隔腫瘍28例に対してGdによるenhanced MRIを施行しearly T_1WIとdelayed T_1WIについて比較・検討した．その上，腫瘍，二次変化部，胸水のR.S.I.を算出し，time intensity curveを描いた．

2. 肺野腫瘤の内部の necrosis 識別能では early T_1WI が最も優れていた．early T_1WI での腫瘍の造影パターンを ring-like, complete, partial の3種に分類した．ring-like 及び partial pattern の症例では Gd 投与後迅速に撮像することが肝要であり，complete pattern の症例は delayed T_1WI の追加が有用な場合があった．

3. 腫瘍と二次変化部の識別能でも early T_1WI が最も優れていた．delayed T_1WI 追加は症例を選べば有用であった．

4. Gd は投与後時間経過とともに，胸水へも necrosis へと同様，passive leakage をおこすと考えられ delayed T_1WI にて著しい enhance をうけた．

5. 腫瘍と胸水はそれぞれ特徴的な time intensity curve を呈した．二次変化部はその水分，線維成分の組成により異なったパターンを示すと考えられた．

文　献

1) 河野通雄，佐古正雄，足立秀治，他：肺癌病期分類と治療効果判定並びに再発診断における MRI の応用，日本医放会誌，49：831—840, 1989
2) Bittner RC, Nakamura T, Lang P, et al：胸壁浸潤腫瘍における MRI の意義，臨放，35：133—140, 1990
3) Webb WR：The role of magnetic resonance imaging in the assessment of patients with lung cancer：A comparison with computed tomography. J Thorac Imag 4：65—75, 1989
4) Webb WR：MR imaging in the evaluation and staging of lung cancer, Seminars in ultrasound. CT and MR 9：53—66, 1988
5) Musset D, Grenier P, France M, et al：Primary lung cancer staging：Prospective comparative study of MR imaging with CT. Radiology 160：607—611, 1986
6) Batra P, Brown K, Collins JD, et al：Evaluation of intrathoracic extent of lung cancer by plain chest radiography, computed tomography, and magnetic resonance imaging. Am Rev Respir Dis 137：1456—1462, 1988
7) Webb WR, Jensen BG, Sollitto R, et al：Bronchogenic carcinoma：Staging with MR compared with staging with CT and surgery. Radiology 156：117—124, 1985
8) Tobler J, Levitt RG, Glazer HS, et al：Differentiation of proximal bronchogenic carcinoma from postobstructive lobar collapse by magnetic resonance imaging comparison with computed tomography. Invest Radiol 22：538—543, 1987
9) 田中浩司，足立秀治，亀田京子，他：肺野腫瘤病変の MRI 診断の評価，日磁医誌，8：18—25, 1988
10) Kameda K, Adachi S, Kono M：Detection of T-factor in lung cancer using magnetic resonance imaging and computed tomography. J Thorac Imag 3：73—80, 1988