The University of Osaka
Institutional Knowledge Archive

Title	急性期脳梗塞患者のプロトンMRスペクトロスコピー-虚血と梗塞の鑑別-
Author(s)	大屋, 成之; 大竹, 知弘; 西松, 輝高 他
Citation	日本医学放射線学会雑誌. 1997, 57(5), p. 276-278
Version Type	VoR
URL	https://hdl.handle.net/11094/17694
rights	
Note	

The University of Osaka Institutional Knowledge Archive : OUKA

https://ir.library.osaka-u.ac.jp/

The University of Osaka

急性期脳梗塞患者のプロトンMRスペクトロスコピー
ー虚血と梗塞の鑑別ー

大屋　成之[1),2)]　大竹　知弘[2)]　西松　輝高[3)]　冨岡　邦昭[1)]
青木　純[1)]　遠藤　啓吾[1)]

1)群馬大学医学部中央放射線部核医学教室　2)沼田脳神経外科循環器科病院放射線科
3)沼田脳神経外科循環器科病院脳神経外科

MR Spectroscopy in Acute Brain Infarction: Differentiation of infarcted and non-infarcted areas

Nariyuki Oya[1)2)], Tomohiro Otake[2)], Terutaka Nishimatu[3)], Kuniaki Tomioka[1)], Jun Aoki[1)] and Keigo Endo[1)]

Two cases of brain infarction were studied using multivoxel proton MR spectroscopy (MRS). MRS of both cases clearly demonstrated an increased level of lactate and decreased N-acetylaspartate (NAA), resulting in a high lactate/NAA ratio (LNR). Case 1 without thrombolysis therapy revealed that the area where LNR was less than 1.0 did not develop to infarction. This was also confirmed by MRS of case 2, who received an interventional reperfusion 4 hours after onset. In acute stages of brain infarction, on LNR greater than 1.0 on H-MRS may predict the margin of the infarcted region. Elevation of lactate in the non-infarcted cerebral hemisphere has not been reported before, and farther evaluation is necessary.

Research Code No. : *209.2*

Key words : *Proton, MR Spectrosiopy, Brain, Infarction, Ischemia*

Received Oct. 8, 1996; revision accepted Dec. 20, 1996
Department of Radiology, Gunma University School of Medicine

はじめに

プロトンMRスペクトロスコピー(以下，MRS)は，脳腫瘍，変性疾患，代謝異常あるいは発達遅延などの鑑別診断に臨床応用されている[1)]．これに対して，急性期脳梗塞のMRSの経時的変化や血栓溶解術後の変化についての報告は少ない[2),3)]．

今回，急性期脳梗塞の血栓溶解術の施行例と未施行例についてMRSを行ったところ，興味深い所見が得られたので報告する．

対象と方法

急性期脳梗塞患者2例においてMRスペクトルの経時的変化を観測した．このうち1例は当日に血栓溶解術を施行し，1例は未施行である．

臨床用MR装置(フィリップス社製1.5テスラGYROSCAN ACS 2)を用いて，image selected in vivo spectroscopy (ISIS)法により関心領域を選択し，マルチボクセルMRSを測定した．専用の頭部コイルを使用しTR 1500msec，TE 272msec，エンコード32×32，加算回数1で，撮像時間は28分であった．まずT1強調MR画像を撮像し，これからvolume of interest (VOI)を設定した．VOIは前後・左右に各10cm，上下に2cmの大きさで，骨髄脂肪の混在のないように設定した．自動シミング後，撮像して得られたデータは，modulusに変換した．N-acetylaspertate(以下，NAA)のchemical shiftを2.02ppmとし，NAAのchemical shift imaging画面上から関心ピクセルを選び出しMRスペクトルを観察した．はじめのT1強調画像(10mm厚)のなかで，VOIに相応する2スライスに対して関心ピクセルを重ねて，その解剖学的位置が脳実質のみを測定していることを確認した．

結　果

症例1は左内頸動脈閉塞により脳梗塞を来した患者で，左前・左後大脳動脈血流は対側から代償されていた．血栓溶解術は未施行である．MRSは，第1～4・11日後，約1カ

月後に撮像した．第1病日，MRIにて梗塞巣が明らかでない時期に，既に患側では虚血の程度に応じたNAAの低下と乳酸の上昇が認められた(Figs.1，2)．第2および第3病日にかけて，乳酸／NAA比(以下L/N比)が約1以上の領域は，以後もL/N比が増加し梗塞化した(Fig.2 a-c, pixel 6-10)．一方，L/N比が約1以下の領域は，L/N比が低下し正常化した(Fig2 a-c, pixel 4,5)ただし，Day2のpixel 5は1.18であった．また，一時的に健常側半球での乳酸の僅かな増加が観察された(Fig.2d)．これ以後のスペクトラは，第3病日とほぼ同様であった．

症例2は左中大脳動脈の血栓症で，発症から約4時間後に血管内血栓溶解術が施行され再開通が得られた症例である．MRSはその翌日・1週間後・2・4カ月後に施行された．6カ月後のMRIと翌日のMRSを比較して，梗塞になった領域(Figs.3, 4; Pixel 1-4)で，L/N比は1より大きいのに対し，梗塞にならなかった領域(Figs.3, 4; Pixel 5-8)では，L/N比は1未満であった．対側の健常側にも乳酸の増加が認められた(Fig 4, Pixel 7)．いずれの症例にも血中乳酸値の測定はしていない．

考　察

乳酸の増加は，亜急性期以後は必ずしも虚血脳実質の産物ではないが,初期の48時間以内は虚血実質の産物とされる[4-6]．従って，急性期における脳虚血の変化は，虚血代謝の産物である乳酸の上昇と神経細胞や軸索の破壊によるNAAの低下が，経時的に進行していく現象(すなわちL/N比の経時的上昇)として理解される．LNRのある閾値をもって，非可逆的な梗塞に進展すると考えられる．単一ピクセル内部で得られたスペクトルは，必ずしも同様な虚血状態の実質を反映しておらずpartial volume effectは避けられないが，今回の2症例の経験では，脳虚血早期あるいは血栓溶解術後早

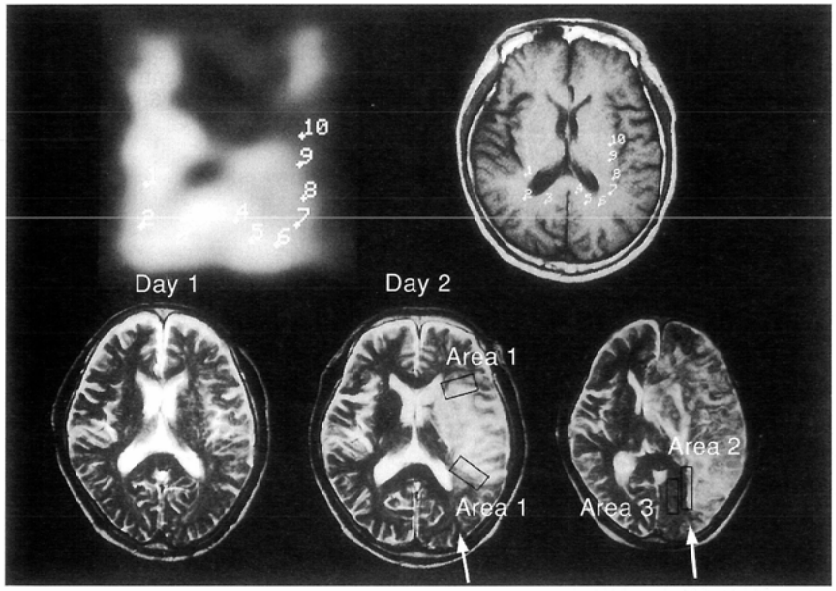

Fig.1　Brain spectroscopic imaging and T2-weighted images of case 1 (Age 68, male) with complete internal carotid artery occulusion. Arrow represents the margin of infarction. Mean LNRs are 4.71 (Area 1, n = 18), 3.87 (Area 2, n = 6), 0.62 (Area 3, n = 4)

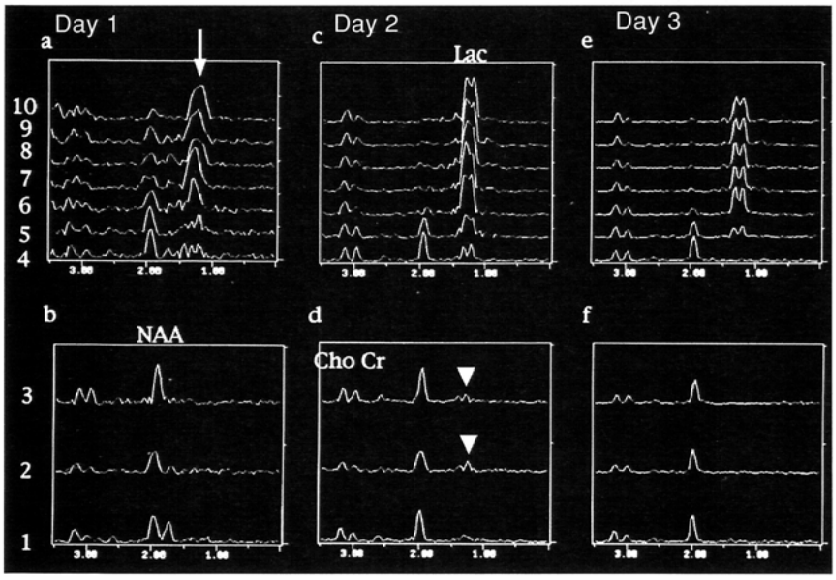

Fig. 2　Serial MRS of case 1 at day 1,2 and 3 after the onset of brain infarction. Each number corresponds to that of Fig.1. #6, 7, 8, 9, and 10 fall into infarction, where lactate/NAA ratio (LNR) was greater than 1.0. Lactate elevation is clearly seen even at day 1 (arrow) on the infarcted area, but slight elevasion is also observed in the non-infarcted hemisphere (arrowhead).　Cho;choline, Cr; creatine, NAA; N-acetylaspartate, Lac; lactate

期にL/N比約1以上に至った領域は梗塞化していた．一方動物実験ではL/N比1.0-1.3が梗塞におちいる境界値と報告されており[7]，今回の臨床例の値と概ね一致していた．以上より，急性期脳梗塞患者において非可逆的な梗塞範囲の予測に，マルチボクセルMRSが有用と考えられた．

なお梗塞の対側大脳半球においても乳酸が増加することは，過去に報告がなく今回初めて認識された現象であり，さらなる検討が必要と思われる．

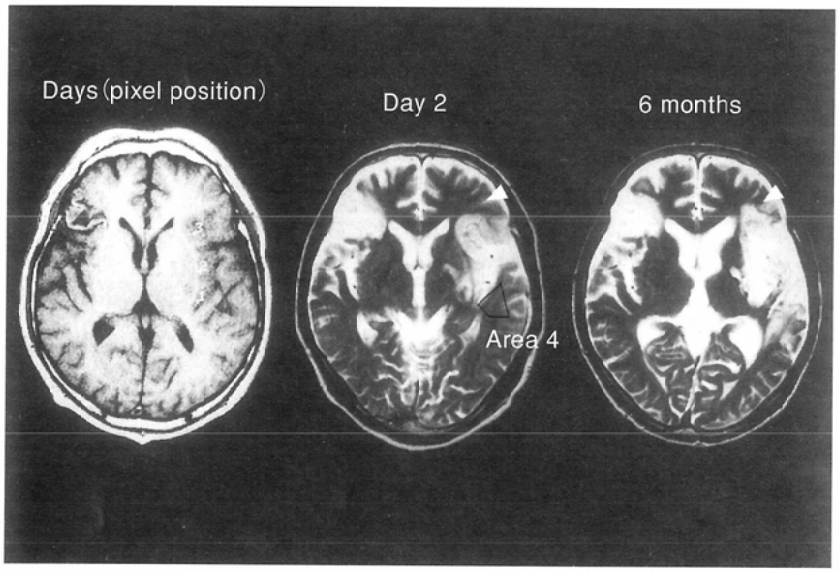

Fig. 3 T1 and T2-weighted images of case 2 (Age 68, male). He received interventional reperfusion therapy 4 hours after the onset of brain infarction. Arrowhead represents the periventricular region where infarction was confirmed at 6 months. Mean LNR in area 4 is 1.04 (n = 5).

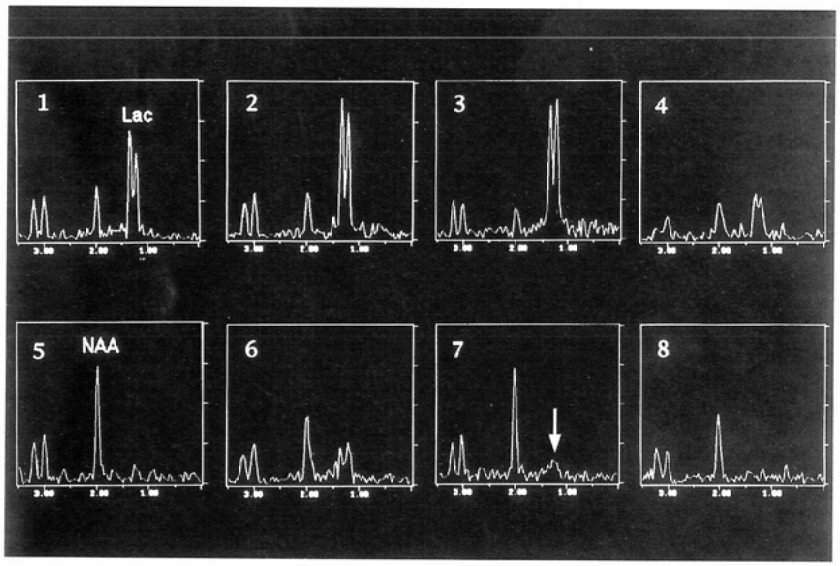

Fig. 4 MRS of case 2. LNRs of infarcted area (pixel 1-3) were greater than 1.0, whereas those of non-infarcted area (pixel 5-8) were less than 1.0. LNR of pixel 4 (arrowhead in Fig.3) was slightly higher than 1.0, and that region was confirmed to be infarcted by MRI obtained 6 months after the onset. Slight Lactate elevation in normal hemisphere was recognized (arrow).

文　献

1) 成瀬昭二 編：磁気共鳴スペクトルの実際，77-94，1995，医学書院，東京
2) Gillard JH, Barker PB, Zijl PC, et al: Proton MR spectroscopy in acute middle cerebral artery stroke. Am J Neuroradiol 17: 873-886, 1996
3) Saunders DE, Howe FA, McLean MA, et al: Continuing ischemic damage after acute middle cerebral artery infarction in humans demonstrated by short-echo proton spectroscopy. Stroke 26: 1007-1013, 1995
4) Henriksen O, Gideon P, Sperling B, et al: Cerebral lactate production and blood flow in acute stroke. J Magn Reson Imaging 2: 511-517, 1992
5) Graham GD, Blamire AM, Howseman AM, et al: Proton magnetic resonance spectroscopy of cerebral lactate and other metabolites in stroke patients. Stroke 23: 333-340, 1992
6) Young IR, Charles HC: MR Spectroscopy, clinical applications and techniques. 3-6, 1996, Martin Dunitz, London
7) Richards TL, Keniry MA, Weinstein PR, et al: Measurement of lactate accumulation by *in vivo* proton NMR spectroscopy during global cerebral ischemia in rats. Mag Reson Med 5: 353-357, 1987