The University of Osaka
Institutional Knowledge Archive

Title	圓軌道移動方式斷層撮影法の?究(第3報)基礎的?究 第2報 胸部截面像に於ける肋骨暈像除去の一新法
Author(s)	松川, 明; 三品, 均; 木村, 和衛 他
Citation	日本医学放射線学会雑誌. 1956, 15(11), p. 997-1003
Version Type	VoR
URL	https://hdl.handle.net/11094/17695
rights	
Note	

The University of Osaka Institutional Knowledge Archive : OUKA

https://ir.library.osaka-u.ac.jp/

The University of Osaka

圓軌道移動方式斷層撮影法の研究（第3報）
基礎的研究　第2報
胸部截面像に於ける肋骨暈像除去の一新法

福島縣立醫科大學放射線科學教室
松川　明　三品　均　木村　和衛　上田　稔

（昭和30年9月8日受付）

實驗目標

余等は既に圓軌道方式斷層撮影法の[1]研究について，希望すべき斷面像の正確な形狀，空洞及び浸潤の現出能の秀れている事を強調した．[2]然らば本法を用いて，生體胸部の截面を撮影した場合に，肋骨，胸骨，鎖骨，脊椎骨，肩胛骨及び縱隔洞諸臟器の障碍陰影等が肺野に出現し，その觀察を阻害することがある．殊に肋骨の暈像はこの中で最大の役割をはたしているので，之を有効且つ適切に除去するには如何なる方法があるかについて，二，三の興味ある實驗を行つてみたので玆に報告する．

實驗方法

1）實驗裝置：余等は既報の圓軌道移動方式斷層撮影裝置並びにルシデツクス（格子比5：1）を使用した．本裝置の管球廻轉用腕木の垂直中心軸には特製の接點が取付けられ，任意の廻轉角でX線露出を行う事が出來るようにしてある．ルシデツクスは實驗により，散亂線除去用と暈像除去用の二つの目的に使用した．散亂線除去用ルシデツクスはジヤイロ型の枠内に納められ，撮影台とカセツテの中間に取付けられている．この場合ジヤイロ型枠の四隅はスプリング4本に依つて，斷面矩形の四隅を通つて，放射筒に固定されているので，X線管球の廻轉運動に從つて，X線中心線が常にルシデツクスの面に垂直に曝射されるようにしてある．暈像除去用のルシデツクスは撮影台面或はカセツテの上面に固定されている．その場合ルシデツクスの縞目の方向と體の中心軸との關係は，その組合せを各實驗に依つて變えるので，此の關係は後述する．

撮影に用いた「フイルム」はサクラX線フイルムType "Y"，[4]増感紙はKodak社製のFine Grainであつた．

Ⅱ）被檢者には24歳の健康なる男子1名を選んだ．先づ被檢者を撮影台にのせ，仰臥位をとらせ，背面より9cmの深さで，肺上野及び縱隔洞を含んで截面を撮影した．この場合，X線管球の廻轉角並びにルシデツクスの縞目の方向及び露出條件を種々に變化させたので，其等の組合せを次の如く行い，出來上つた寫眞の各々について，肋骨暈像の多寡を記し，縱隔洞，肺尖野，肺血管，氣管枝等の現出狀況を述べ組合せの得失を論ずる事にする．

實驗第1：散亂線除去用ルシデツクス使用，撮影條件は62KV，40mA，4.5sec，360度廻轉．（第1圖參照）

實驗第2：散亂線除去用ルシデツクス及び暈像輕減用ルシデツクスを使用，撮影條件は75KV.，40mA，4.5sec，360度廻轉，この場合暈像輕減用ルシデツクスの縞目の方向を體の中心面と直交させた．（第2圖參照）

實驗第3：暈像輕減用ルシデツクス及び散亂線除去用ルシシデツクスを使用，暈像輕減用ルシデツクスの縞目の方向を體の中心面と直交させた．X線曝射は暈像輕減用ルシデツクスの縞目の方向を中心として，被寫體の左右側から90度宛合計180

度のX線曝射を行なつたのである．撮影條件は78KV，40mA，2.25sec．であつた．(第3圖參照)

實驗第4：散亂線除去用ルシデツクスを使用．撮影條件は66KV，40mA，2.25sec.，廻轉角 180度（實驗第3に同じ）とした．（第4圖參照）

實驗第5：暈像輕減用ルシデツクスを使用し，その縞目の方向を體の中心面と直交させた．撮影條件は62KV，40mA，4.5sec，廻轉角 360度とした．（第5圖參照）

實驗6：暈像輕減用ルレデツクスを使用し，その縞目の方向を體の中心面と平行ならしめた．撮影條件は實驗第5に同じ．（第6圖參照）

實驗結果

實驗第1：（第1圖參照）

（1）肋骨暈像及び鎖骨の暈像は比較的著明に肺野に出現しているが，その濃度は比較的薄い．しかし之等の暈像は肩胛骨の暈像と共に肺尖．及び肺野外側に近づく程濃くなるので，この部位の觀察は困難となつている．

（2）縱隔洞諸臓器は各肋骨頭の暈像が脊椎斷面に左右より交叉してあまりよく現出されて居ない．從つてこの方法は縱隔洞並びに肺血管，氣管枝等を追究する上には一應不充分と考えられる．

實驗第2：（第2圖參照）

（1）肋骨，鎖骨，肩胛骨等の暈像は殆んど肺野に見られない．

（2）肺尖，肺野外側，縱隔洞，脊椎骨，肺血管並びに氣管枝の斷面はよく描出されて居る．從つて本法は胸部截面撮影全般に應用し得るものと考えられる．

實驗第3：（第3圖參照）

（1）肋骨，鎖骨及び肩胛骨等の暈像は極めて少なく，肺野外側に極少量認められるに過ぎない．肺野の對比度もよい．

（2）縱隔洞，脊椎骨，肺血管並びに氣管枝等の斷面はよく描出されている．從つて本法は體壁肋膜の變化を追究する上には稍ゝ難があるとしても，やはり胸部截面診斷に用いられると考えられる．

實驗第4：（第4圖參照）

（1）肋骨，鎖骨，肩胛骨等の暈像は肺尖野，肺野外側に出現し，そこに於ける觀察を阻害しているけれども，

（2）縱隔洞，脊椎骨等はよく現出されている．

從つて本法は縱隔洞諸臓器の觀察に適している．

實驗第5：（第5圖參照）

（1）肋骨，鎖骨並びに肩胛骨等の暈像は極めて少ない．

（2）肺尖野，肺野外側，縱隔洞はよく現出されているので此の方法は胸部截面診斷には全面的に利用されると考えられる．

實驗第6：（第6圖參照）

（1）肋骨，鎖骨等の暈像は極めて著明且つ濃厚に肺野全般に認められ，肺血管，及び氣管枝の追究が困難となつている．

（2）しかし，縱隔洞諸臓器の陰影は比較的よく現出されているので，本法は後者の目的に利用されると思われる．

以上の事項を一表にまとめると第1表の如くなる．

考　按

今日肺結核の外科的治療の急足な進歩に伴つて，斷層撮影法は今や必須の診斷法となつたのであるが，この方法には今尙，種々檢討すべき難點が指摘され，改善の余地を殘している．[5)6)7)]その一つは暈像を如何に取扱うかという問題である．しかしこの問題を考えてみると，之は獨り，斷層撮影法の問題であるのみならず，截面撮影法全般に亘る問題である樣に思われるので，この點について先人は如何に考え且つ如何樣に努力して來たか，玆に文獻を獵渉してみよう．

G. Grossmann[18)]は斷層撮影法の理論的考察の中でX線管球及びフイルムの相對的運動には螺線運動が最もよいが，それは斷面外の物體が點狀のものについて云い得ることであつて，或る一定の面積及び厚さを有する物體については，必ずしも有効なものでないと主張している．

Massiot[15)], Lèon-Kindberg[16)] 等は Bocage[10)] 型の斷層撮影裝置を用いて，胸部を，又螺線運動

第 1 圖

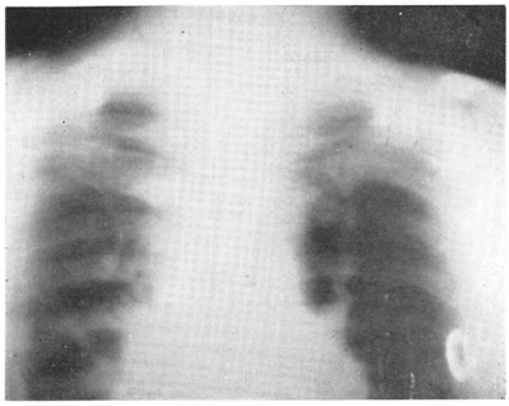

下圖は廻轉角と體中心面との關係を示す.

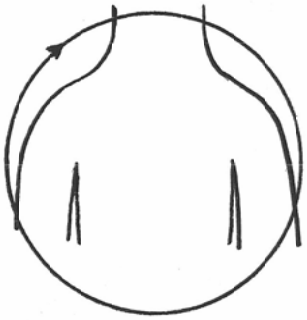

第 2 圖

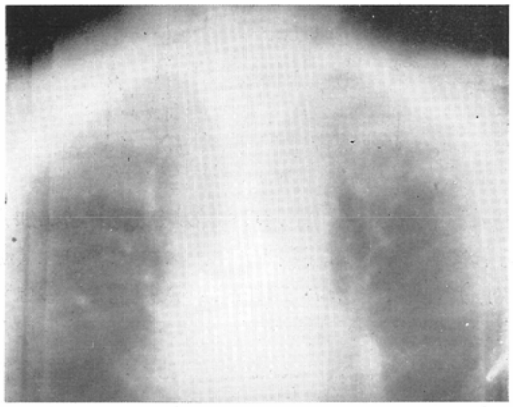

をさせながら頭部を觀察して居るけれども，其の胸部斷層寫眞は余等の實驗第1に於ける如く，肋骨暈像が肺野全般に投影され，殊に肺尖，肺野外側で濃い陰影を形成し，病變の追究を困難ならしめている．又最近 Lindblom[13] も小角度の圓軌

下圖は廻轉角,體中心面リスフオルム（暈像除去用）の縞目の相互關係をしめす．リスフオルムは縞目でしめされている． 以下各圖に於いても同樣である．

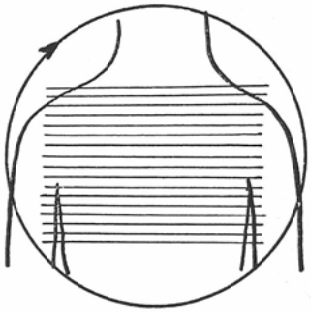

第 3 圖

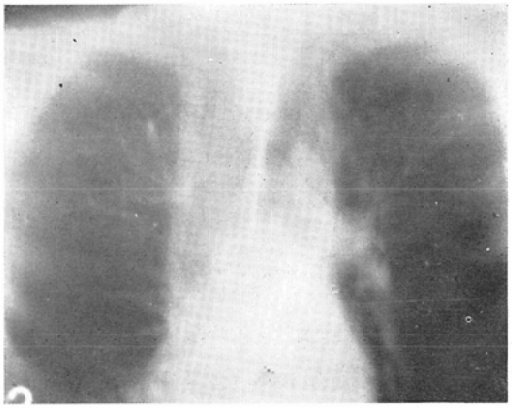

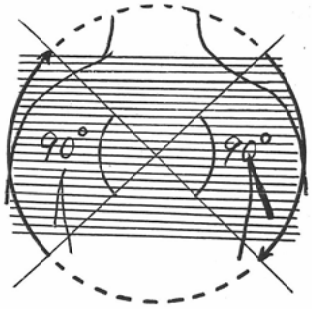

道移動方式斷層撮影法を行つて，胸部を觀察しているが，その寫眞も，余等の實驗第1に於けると同樣である．その他截面撮影に於ける暈像の生成機轉について詳細な報告を行つた人々は G. Grossmann[14], 宮地[19], M. Pöschl[20], Ziedes des Plantes[12], Bartelink[21], 高橋[22], 伊藤[23][24][25], Vieten H.,[28] Gebauer A.,[26], J.J. Stevenson[27]

第　4　圖

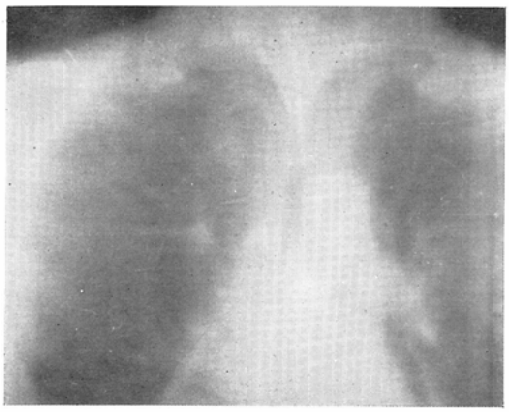

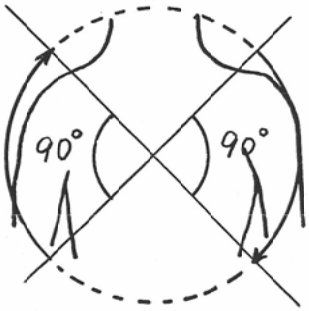

島崎等[29]極めて多數に上つているが斷層撮影に關しては肋骨等の暈像を除去しようとした人々は殆んど皆無であつたように思われる.

一方廻轉横斷撮影に關しては大出[30]は廻轉角を360度以下とし，生體背部より入るX線曝射を除去して線影像の少ない胸部横斷像を得ることに一

第　5　圖

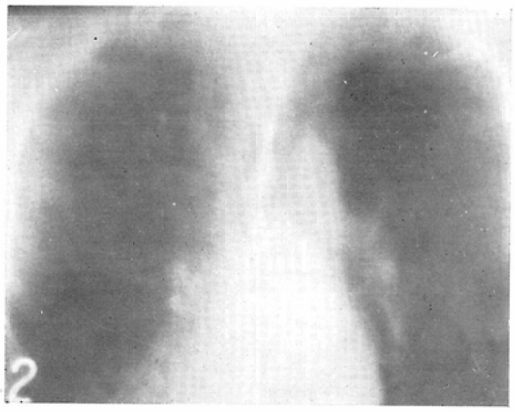

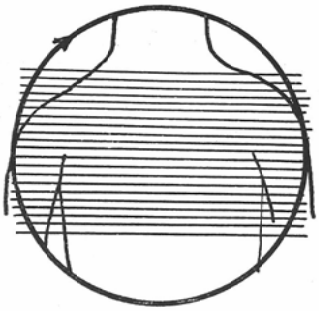

第　6　圖

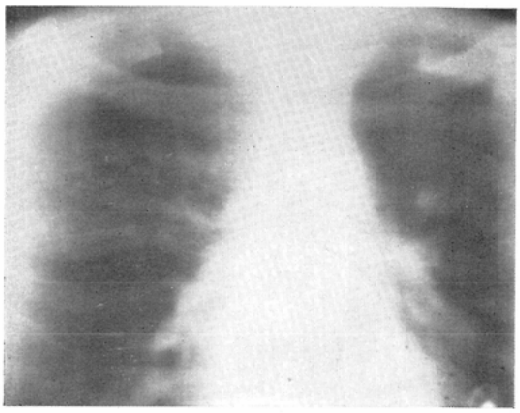

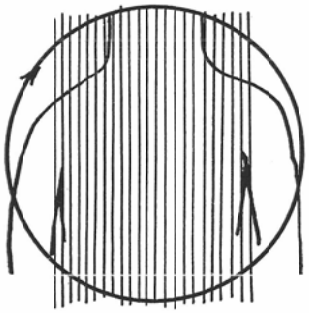

應成功したが，それについての理論的考察は加えられていない．二階堂[30]はやはり肋骨暈像（線影像）の問題について考究し，機構學的に暈像除去の成案を得て發表を行なつているが，試作には未だ成功して居らないようである．しかし高橋等[32]はこの問題の根本的解決について考按し，實驗的に線影像の除去に成功している．

以上を通覽すると廻轉横斷撮影においては線影像の除去の問題は今や完全な解決に近づいているに反して，斷層撮影法に於て，今尙水平運動方式[8]又は圓弧運動方式を[9]固執している現狀では，

第 1 表

實驗No.	散亂線除去用「ルシデツクス」	暈像輕減用「ルシデツクス」	暈像輕減用「ルシ」と體中心面の關係	X線曝射角	結果 暈像の出現度	結果 對比度	判定
1	使用			360°	比較的著明	惡し	胸部全般の截面撮影としては不充分
2	使用	使用	直交	360°	極めて少い	良好	胸部截面撮影全般に使用し得る.
3	使用	使用	直交	180° 90° 90°	少い	No. 2より良好	胸部截面撮影全般に使用し得る.
4	使用			180° 90° 90°	比較的著明	良好	肺野の觀察には不適當である.
5		使用	直交	360°	少い	良好	胸部截面診斷全般に使用しうる.
6		使用	平行	360°	著明	良好	胸部截面撮影には不適當

暈像生成機轉の考按をやる事に依つて出來た像の讀影を合理化しようとする方向にのみ進んでいると云つてよい. 然るに今回余等は獨自の方法に依つて, 胸部斷層撮影に於ける肋骨暈像を略完全に除去する事に成功し, 在來の方法では完全には觀察することの出來なかつた肺尖野, 肺野外側及び縱隔洞等の觀察に成功したので玆に在來の方法[9], 及び余等の方法の得失について考按を加えてみることにする.

さて, 人體胸部はX線學的に透明な部分と比較的不透明な部分とからなつている. 前者の暈像は薄くて問題にならない故, 後者の暈像のみに就いて考えて見ると, 先づ肋骨は體の正中面に對して略ゝ直交する樣に擴つており, これに對して, 脊椎骨, 胸骨, 肩胛骨及び縱隔洞諸臟器は共に身體の正中面と平行な擴がりを有している. 今在來の直線運動方式[8] 及び圓弧運動方式[9] 斷層撮影で胸部の斷面像を得たとすると, 之等の陰影の暈像はX線管球の運動方向に重複投影されるためにX線管球の運動軌跡と體の正中面との關係をいかに變化させようとも, 胸部截面寫眞から肋骨, 脊椎骨, 縱隔洞諸臟器等の暈像を完全に除去し得ないのである. 從つてこの方法に依つては肺尖, 肺野外側, 及び縱隔洞を充分に觀察し得ない事は明瞭であろう. 併し, 上記の場合でも高壓に依る斷層撮影法に於いては肋骨の暈像を相當に除去し得ることは當然豫想し得る事であるが, その問題は今後の研究に俟つ處が多い. 然らば Bocage[10] その他圓軌道移動方式斷層撮影に於いてはどうかという問題が起つてくる. 今この方式における暈像に就いて考えてみると, 點の暈像は圓となり, その直徑を "L,, とせば

$$L=\frac{2|e|\ (r_1+r_2)\ \sin\ \theta}{r_1\ \cos t\theta\ -e}$$ となる. [1]

從つて點の場合には, その暈像の濃度は直線運動或いは圓弧運動方式に比べて薄い事は當然考えられるが, 肋骨のように帶狀の擴りを有するものでは其の物體の擴がりと直交する方向に暈像の重複が常に見られる譯である. 又X線露出が 360度の間一樣に行われる爲に肋骨の暈像を除去する事は出來なかつたのである.

次に余等の圓軌道移動方式斷層撮影法で胸部截面撮影を行つて見るとやはり前者と同樣に肋骨の暈像を除去する事は出來ないけれども, それでも前者に比較して暈像の濃度が薄いことは其の機構學的な特質より考えられる. 然し, 余等はこの點に就いて, 更に改良すべき點がある事を確かめ, 先づ胸部斷層撮影寫眞に出現する肋骨暈像の重複を可及的にさけ, 暈像の對比度並びに鮮鋭度を低下させ, これ等を基地の中に埋沒させる目的で實驗を行つたのである. 卽ち余等は肋骨長軸と平行にX線管球が運動する場合, 放射されたX線が肋骨暈像の上下緣形成に重要な役割を演じている事に着目し, このX線をリスフオルムブレンデに依り減弱或いは接點法により除去する事によつて主

目的の達成に成功したのである．從つて余等の寫眞には肋骨の暈像は存在するにはするが，其等の對比度は著しく低下し，斷面觀察には何等障碍とはならないのである．然らばこの場合，他の斷面上に描出される可き陰影はどのように現出されているかという問題が當然惹起されるが，余等の方法では殆んど何等の支障もおきていない事が實驗的に認められているので，この點に關しては次報において詳述する．[11]

結　論

余等は圓軌道移動方式斷層撮影法に於いてリスフオルムブレンデ及び接點を使用し，體の側面からのX線曝射を調節することにより，散亂線を除去する一方，胸部斷層寫眞から肋骨の暈像を除去する事が出來た．

文　獻

1）松川明，三品均，木村和衞，上田稔：圓軌道移動方式斷層撮影法の研究：第1報，撮影裝置に就いて 日醫放誌，15巻7號，1～9頁，1955.—2）松川明，三品均，木村和衞，上田稔：圓軌道移動方式斷層撮影法の研究，第2報，基礎的研究第1報，解像力及び空洞及び浸潤の現出能に就いて，日醫放誌，15巻8號，684～9頁，1955. —3）吉村克俊：高壓撮影法に就いて，第13回日本醫學放射線學會演說，日醫放誌，14巻5號，345頁. —4）小西誠次，岩崎隆憲：さくらXレイ「フイルム」Type "Y" の性能と使い方，さくらXレイ寫眞研究，No. 112～4頁，1955. —5）三品均，久保田保雄，吉田三毅夫：廻轉横斷撮影法の實驗的研究，（其の4），日醫放誌，13巻11號，667～73頁，1954. —6）日野和德，肺結核空洞の診斷：胸部外科2巻3號，183～90頁 1949. —7）松田忠義，佐藤幸雄：肺結核空洞の斷層撮影と廻轉横斷撮影，日醫放誌，13巻11號，674～84頁. 1954.—8）深津久治：マツダX線截面撮影裝置に就いて，東芝レビユー，6巻1號，37～44頁，1951. —9）藤本慶治，佐野博也：新横型斷面撮影裝置の試驗結果：島津評論，6巻3號，162～9頁，1949. —10）Bocage: Le biotome: Bull. Soc. Franc. Electr. et Radiol. 26, 210～16, 1938. —11）松川明，三品均，木村和衞，上田稔：圓軌道移動方式斷層撮影法の研究，第4報，基礎的研究第3報，日醫放誌印刷中. —12）Ziedes des Plantes: Planigraphie. Fortschr. Röntgenstr. 47, 407～11, 1933. —13）Knut Lindblom: Rotation Tomography at small angles, Acta Radiol. Vol. 43, Fasc. 1, p. 30～6, 1955. —14）G. Grossmann: Tomographie Röntgenographische Darstellung von Körperschnitten, Fortschr. Röntgenstr. 51, 61～80, 1935. —15）M.J. Massiot: Sur l' effet des différentes trajectories utilisées en tomographie, Planigraphie et stratigraphie: Bull. Soc. Franc. Electr. et Radiol., 26, 303～12, 1938.—16）MM. Léon Kindberg et Gérard L.: Présentation de quelques "biotomes pulmonaires" réalises avec l'appareil de Bocage., Bull. Soc. Franc. Electr. et Radiol., 26, 217～21, 1938. —17）Knut Lindblom: On microtomography: Acta Radiol. Vol. 43, Fasc. 6, 465～8, 1954. —18）G. Grossmann: Tomographie Ⅱ Theoretisches über Tomographie, Fortschr. Röntgenstr. 51, 191～208, 1935. —19）宮地詔太郎：深部レ線寫眞撮影法（第3報），暈像に關する研究，日醫放誌，1巻1號，37～101頁，1940. —20）Pöschl M.: Untersuchungen über das tomographische Bild, Fortschr. Röntgenstr. 62, 1, 33～57, 1940.—21）D.L. Bartelink: Röntgenschnitte, Fortschr. Röntgenstr. 47, 1, 399～407. 1933. —22）高橋信次：廻轉横斷撮影法に於ける暈及び線影像の生成に就いての實驗的研究：日醫放誌，12巻2號，42～8頁，1952. —23）伊藤乙正：斷層撮影に關する研究（第1報）遞信醫學，6巻2號，28～38頁，1954. —24）伊藤乙正：斷層撮影に關する研究（第2報）遞信醫學，7巻2號，18～31頁. 1954. —25）伊藤乙正：斷層撮影に於ける斷層寫眞像の成立に關する實驗的研究：遞信醫學，7巻6號. 8～29頁，1955.—26）Gebauer A.: Körperschichtaufnahmen in transversalen (horizontalen) Ebenen: Fortschr. Röntgenstr. 71, 5, 669～96, 1949. —27）J.J. Stevenson: Horizontal body Section Radiography: Brit. J. Radiol. 23, 270, 317～34, 1950. —28）Vieten H.: Grundlagen und Möglichkeiten der Röntgendarstellung von Querschichten (Transversalschicht) langgestreckter Körper mittels kreisförmiger Verwischung der nicht abzubildenden Objectteile. Fortscr. Röntgenstr. 73, 2, 226～39, 1950. —29）島崎敏達，小野壽雄，曾谷俊彥：X線横斷像に於ける干渉陰影について，會報，日醫放誌，14巻12號 836頁. —30）大出良平：X線廻轉横斷撮影法の診斷的意義に就いて，醫療6巻1號，16～8頁，1952. —31）二階堂武彥：X線廻轉横斷撮影法に於ける一考察：會報：日醫放誌，13巻6號，407頁.—32）高橋信次，久保田保雄，吉田三毅夫：斷續横斷撮影法（第1報），日醫放誌，13巻7號，464～8頁，1953.

Circus Tomography (Third Report)
A new Removing Method of the Obstructive Shadows of the Ribs
(Part 2. of Experimental Studies)

By

Akira Matsukawa, Hitoshi Mishina, Kazue Kimura & Minoru Ueda
From the Radiological Department of Fukushima Medical
College, Fukushima, Japan.

In the circus tomography of the chest the obstructive shadows of the ribs are apparently observed, therefore in order to remove these obstructive shadows we adopted the following methods;

1) Applying the grid,

2) Limiting the exposed range of the rotating X-ray tube, and

3) Combining both method above mentioned.

The results are as follows;

1) In setting the grid to cross vertically to the axis of the body, with the exposure of one round rotation, fade the obstructive shadows of the ribs on the tomogram almost perfectly away.

2) In setting the grid parallel to the axis of the body with the exposure of one round rotation, the obstructive shadows of the ribs are apparently observed.

3) When, without using the grid, the exposed ranges of the rotating X-ray tube are limited within nearly parallel sides to the axis of the body, the obstructive shadows of the ribs can be removed just same as in the case of 2).

4) With using the grid to cross vertically to the axis of the body, as the exposed ranges of the rotating X-ray tube are limited such as in the case of 3), the gained tomogram has better contrast and less obstructive shadow.