The University of Osaka
Institutional Knowledge Archive

Title	肝細胞癌のCT-CT arteriography によるcontrast enhancement像の解析
Author(s)	中村, 仁信; 田中, 健; 堀, 信一 他
Citation	日本医学放射線学会雑誌. 1981, 41(2), p. 108-113
Version Type	VoR
URL	https://hdl.handle.net/11094/17698
rights	
Note	

The University of Osaka Institutional Knowledge Archive : OUKA

https://ir.library.osaka-u.ac.jp/

The University of Osaka

肝細胞癌の CT—CT arteriography による contrast enhancement 像の解析

大阪大学放射線医学教室（主任：重松康教授）
中村　仁信　田中　健　堀　信一
徳永　仰　吉岡　寛康　黒田　知純
奈良県立医科大学放射線医学教室（主任：打田日出夫教授）
打　田　日　出　夫

（昭和55年7月29日受付）
（昭和55年9月17日最終原稿受付）

CT of Hepatocellular Carcinoma: Analysis of Contrast-enhanced CT using CT Arteriography

Hironobu Nakamura, Takeshi Tanaka, Shinichi Hori, Koh Tokunaga,
Hiroyasu Yoshioka and Chikazumi Kuroda
Department of Radiology, Osaka University Medical School
(Director: Prof. Y. Shigematsu)
Hideo Uchida
Department of Radiology, Nara Pref. Medical School
(Director: Prof. H. Uchida)

Research Code No.: 51.4
Key Words: CT, Hepatocellular carcinoma, Contrast enhancement, CT arteriography

Although changes in the CT appearance resulting from contrast enhancement (CE) for hepatocellular carcinoma have been considered in association with vascularity of tumors, no detailed studies have yet been made. We analyzed changes in the CT appearance following CE by comparing with hepatic arteriogram and CT arteriogram (CTA) performed during intraarterial infusion of contrast medium.

When tumors showing low density in the plain CT were enhanced by contrast, the results were variable, ranging from intensification of the low density to replacement by high density, and the results were classified into L_0 to L_3 according to vascularity of tumors. The results after CE could also be classified into I_0 to I_3 when tumors showed isodensity in the plain CT. There was a correlation between vascularity presumed from CE and vascularity by CTA. It may be concluded that tumor vascularity could be estimated by the findings of CE which might indicate a possibility of qualitative diagnosis of tumors.

I. 緒　言

肝細胞癌の診断における CT の評価は定まっておらず，特に造影剤による増強効果（contrast enhancement，以下 CE と略す）の評価は高くない[1)-10)]．これは，CE の方法が確立されてないことにもよるが，CE 像の解析が不十分であることに起因していると考えられる．実際，肝細胞癌の CT 像は CE によって様々に変化し，同一腫瘍内でも異なった変化がみられる．この変化は腫瘍の vascularity（血管分布状態）と関連づけて考えられている[2)-7)]ものの，詳細な検討はなされていない．著者らは CT arteriography[11)]（肝動脈から造影剤を注入して CT を行うもので，以下 CTA と略す）と対比することによってその解析を行い，パターン分類によって vascularity との相関性を明らかにしたので報告する．

II. 対象および方法

単純 CT，CE 後の CT，血管造影，CTA の全ての検査を行った肝細胞癌12例を対象とした．診断は α-Fetoprotein，血管造影，手術，剖検などで確定したもので，切除例は4例である．

使用した CT は GE CT/T 8800，スキャン時間は9.6秒である．CE は65%アンギオグラフィン100ml を可及的に急速点滴静注した．CTA は，血管造影後カテーテルを総肝動脈あるいは固有肝動脈に留置し，2倍希釈した前述の造影剤約20ml を手圧で注入して行った．その際，スキャン終了前後に造影剤の注入を終えて動脈相を描出する方法と，スキャン開始前後に造影剤の注入を終えて実質相を描出する方法と2通りの撮影法を用いた．なお，CTA は腫瘍の進展範囲の判定と CTA の診断的意義を確立する目的で行ったもので，これを CE 像の解析のためにも役立たせた．また，以下に述べる vascularity とは動脈相と実質相が重複したものであり，後者を主体とした．

III. 結　果

1．CT 像と血管造影像の不一致

Fig. 1A の単純 CT で肝左葉外側区域に低吸収域の腫瘤がみられ，Fig. 1B の CE 後には中心部の低吸収域が明瞭になる部分と，周辺部の非腫瘍部の吸収値に近くなる部分に分かれる．しかし，Fig. 1C の血管造影では低吸収域のみられなかった左葉内側区域を含めて左葉全体に腫瘍があり，右葉にも転移巣がある．このような CT と血管造影の不一致を CTA からみてみると，Fig. 1D に示した如く，CE 前後で低吸収域のみられなかった左葉内側区域と左葉外側縁は最も vascularity が多く，単純像でみられた低吸収域のうち CE の効果が最も少なかった中心部は vascularity も少ない．CE で非腫瘍部と変らぬ吸収値となった部分がその中間の vascularity を持っている．CTA 像は肝動脈のみの vascularity を示すもので，肝細胞癌は動脈支配のみであるから，腫瘍の vascularity に合致した像として描出される．一方，非腫瘍部は動脈とその数倍の門脈血流を受けるので，動脈と門脈の両方から増強効果を受ける CE 像は，CTA 像，即ち血管造影像と不一致があるかの如くにみえる．この不一致は，CE 像と腫瘍の vascularity の関係を次のように分類することで理解できる．

2．肝細胞癌 CT 像の CE による変化

1）低吸収域群（Table 1）

正常肝組織の吸収値をN，腫瘍部分をTとして，単純 CT で腫瘍が低吸収値を示す場合，腫瘍の vascularity によって CE 後の変化を次の4段階に分けることができる．a：腫瘍の vascularity（V_T）が非常に少なく，正常部の動脈の vascularty（A）に及ばない場合（－～±），正常部は門脈の vascularty（P）も加わるため，CE によって正常部との差が大きくなる．b：腫瘍の vascularity がプラス（＋）で，正常部の動脈より多くても，門脈を加えたものに及ばない場合，CE でやはり正常部と差がつく．c：腫瘍が正常部の動脈と門脈を加えたものと同等の vascularity（＋＋）を有すれば，CE によって正常部との吸収値の差は少なくなり，差がなくなれば腫瘍が見えなくなるか，縮小して描出されることになる．d：極めて血管が豊富な場合（＋＋＋）には，CE 後に高い吸収値となる．a～d を L_0～L_3 と名付けた．

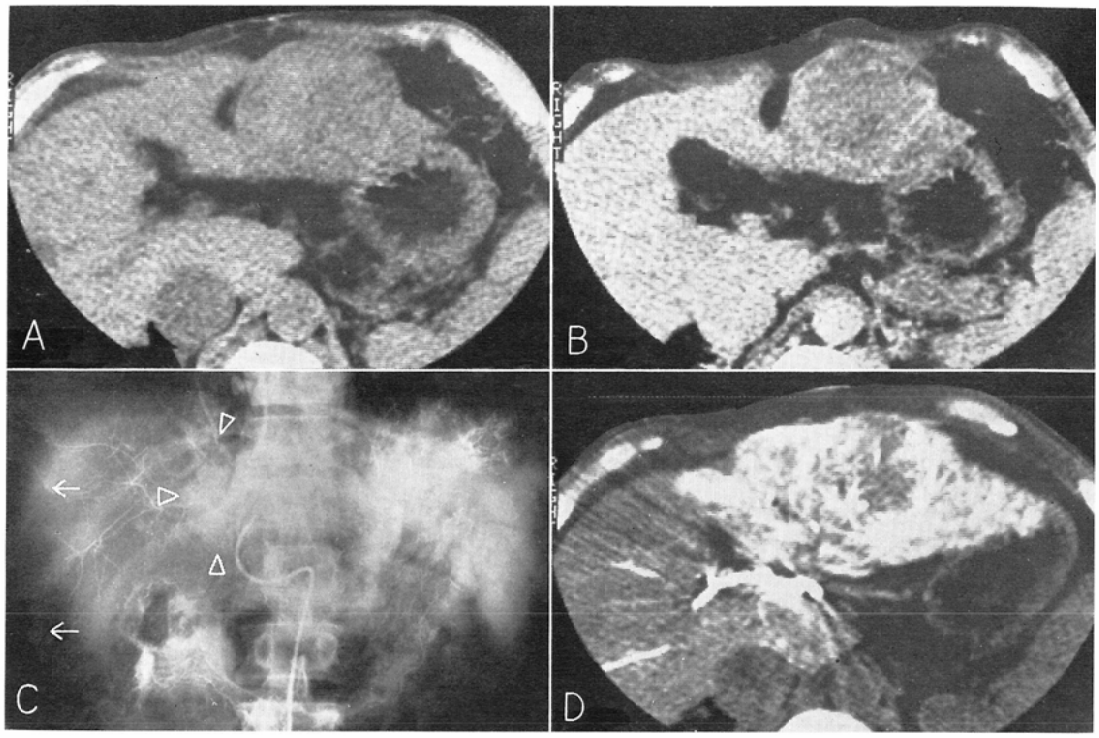

Fig. 1

A. A plain CT showing a low density area at the lateral segment of the left hepatic lobe.
B. Following CE, the low density became distinct at the center, while the marginal region came to show a density equivalent to that of the non-tumorous area.
C. Hepatic arteriogram showing the presence of tumor vessels even at the medial segment (▷) of the left lobe and metastatic nodules (→) on the right lobe, too.
D: CTA clearly showing vascularity of each part.

Table 1. Classification of CT appearance following CE for hepatocellular carcinoma
1) Low density group

Plain CT	CE-CT	CTA	Class	Vascularity
N, T	N: A P; T: B·V_T	A; B·V_T	L_0	−～±
	N: A P; T: V_T	A; V_T	L_1	+
	N: A P; T: V_T	A; V_T	L_2	++
	N: A P; T: V_T	A; V_T	L_3	+++

N:Normal liver, A+P:Vascularity of normal liver (A:Artery, P:Portal vein)
T:Tumor, V_T:Vascularity of tumor

Table 2. Classification of CT appearance following CE for hepatocellular carcinoma
2) Isodensity group

Plain CT	CE-CT	CTA	Class	Vascularity
N, T	N: A P; T: B·V_T	A; B·V_T	I_0	−～±
	N: A P; T: V_T	A; V_T	I_1	+
	N: A P; T: V_T	A; V_T	I_2	++
	N: A P; T: V_T	A; V_T	I_3	+++

2) 等吸収域群 (Table 2)

次に単純 CT で腫瘍が正常部と等しい吸収値の場合 (N＝T) も，CE 後の像は，上述と同様な変化が考えられ，これらを同様に I_0〜I_3 とした．I_0 のように vascularty がほとんどない場合，単純 CT で等吸収域となることは少ないと思われ，未だ経験がない．I_1 は CE によって発見され，I_2 は CE を行っても同定できない．Fig. 1 の例では，中心部が L_1，周辺が L_2，その外側が I_2 ということになる．

3. CE 像と vascularity の相関性

12例の肝細胞癌の18腫瘍の中で，CT 異った像を呈した37個所について，CE 前後の像から前述の分類をあてはめ，それぞれの個所の vasularity を，血管造影を参考にして，CTA から判定すると，Fig. 2 の如く，理論上予想される vascularity とよく相関した．しかし，vascularity の卄と卅の間の判定には困難さを伴った．

IV. 症　例

症例 1．肝細胞癌 (Fig. 3)

肝左葉内側区域は腫大して，等吸収域の腫瘍を疑わせる (Fig. 3A)．CE 後，周囲はリング状に高吸収域 (I_3) になり，内部は正常に近い部分 (I_2) と低吸収域になる部分 (I_1) に分れる (Fig. 3B)．左肝動脈からの CTA では，I_1 と I_2 の vascularity に差があるが，I_2 と I_3 には差をつけることができない (Fig. 3C)．

症例 2．肝細胞癌 (Fig. 4)

肝右葉を中心に比較的軽度の低吸収域がみられ



Fig. 2. Correlation between vascularity and CT appearance for hepatocellular carcinoma

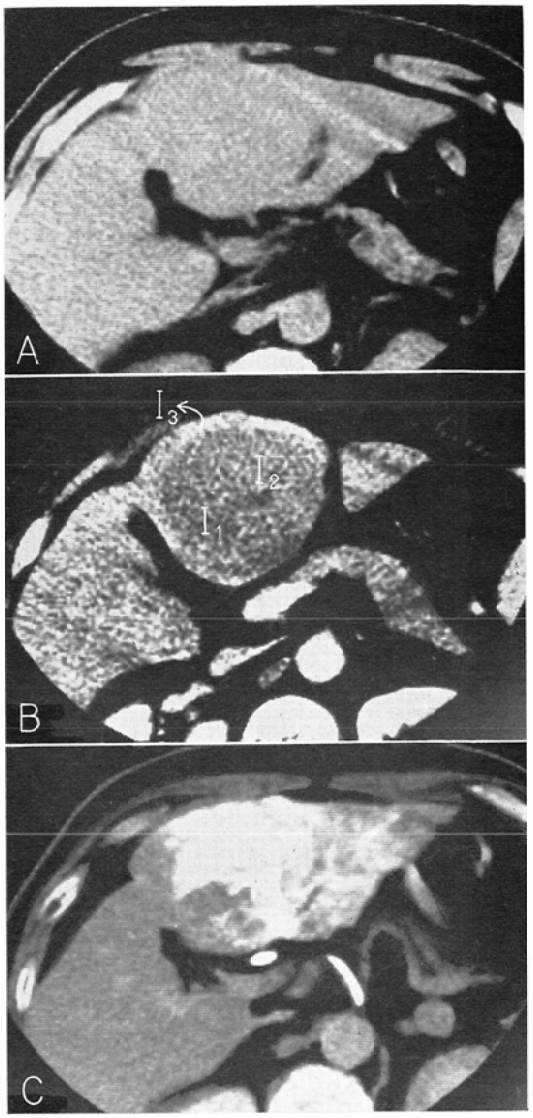

Fig. 3

A. A plain CT indicating an enlargement of the medial segment of the left hepatic lobe and thus suggesting the presence of a tumor with isodensity.

B. Following CE, the marginal area came to present a ring-like high density (I_3), and the remaining area was separated into two, one showing a density (I_2) nearly equal to that of the non-tumorous area and the other showing a low density (I_1).

C. CTA of the left hepatic artery indicating the difference of vascularity between I_1 and I_2.

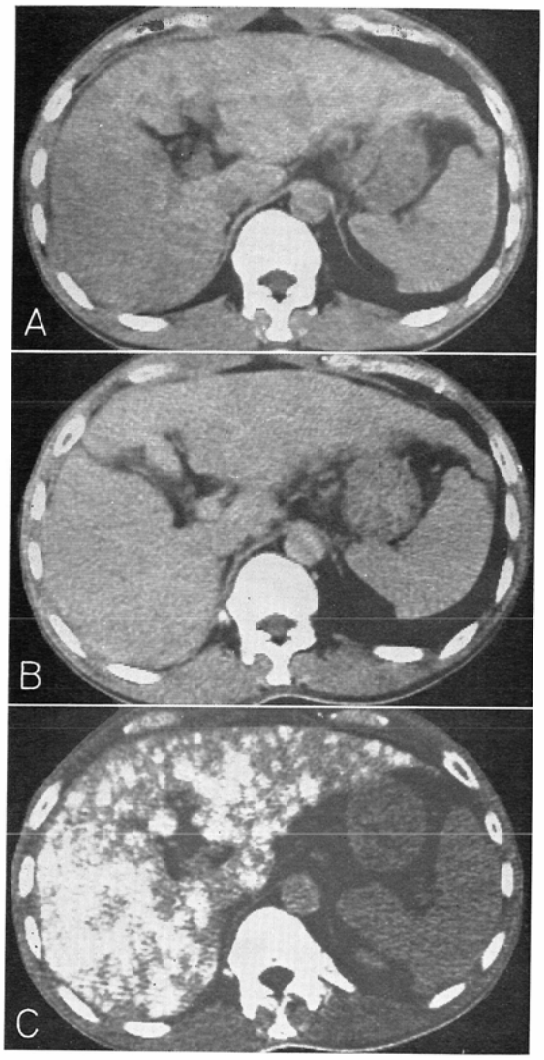

Fig. 4

A. A plain CT showing a slightly low density area over the whole liver.

B. Following CE, the low density completely disappeared (L_2).

C. CTA definitely visualizing innumerable hypervascular tumor nodules.

るが，ウインドウ幅を狭くしないと見逃す恐れがある (Fig. 4A). CE では正常部との差が全くなくなり (L_2), 診断は一層困難になる (Fig. 4B). CTA は無数の腫瘍結節を余す所なく描出している (Fig. 4C).

V. 考　案

肝細胞癌の CE-CT 像は多彩で，その解析は，CTA 像との対比によって可能になる．血管造影像からみた，CE 像と腫瘍の vasculartiy との対比の報告もある[12]が，同一腫瘤内でも，$I_2+L_2+L_1$ (Fig. 1), $I_3+I_2+I_1$ (Fig. 3) の如く異なった像を呈するため，正確な比較は困難である．肝細胞癌の CT 像の CE による変化は，著者らの分類に示した如く，ほとんどが腫瘍の vascularity によって説明でき，CE 後の変化は理論上考えられる vascularity と相関性があった (Fig. 2). しかし，vascularity に差を認め難く，相関しない部分もあった．腫瘍の被膜の部分は血管が豊富とされている[13]が，腫瘍内の血流の流出路となった門脈を含んでいるためか，CTA では遅れて造影され，相関しない理由の一つになった．また，vascularity と，造影剤が細胞外液へ移行する量との間に差が大きければ，やはり不一致の原因になる．一方，単純 CT で肝細胞癌が低吸収域となる理由を，小林ら[7]は腫瘍の変性，壊死と考えているが，CTA では血流の豊富な場合も多く，腫瘍内の blood space[14] の量にも関係がありそうである．しかし，いずれも今後の検討を待たねばならない．

単純 CT でも CE でも診断困難な部分 (I_2) は，草野ら[6]の予想した如く，血管が豊富であることが CTA でも証明されたが，最近では，造影剤急速静注法あるいは Dynamic CT によって描出可能となっている[8)15)16)]．しかし，これらの方法も，現在の所，限られた断面しか描出できず，スクリーニングとしては使えない[15]．

肝細胞癌の CT 診断における CE の意義として，診断能の向上のみでなく，既述の如く，腫瘍の vascularity が推定できることが挙げられ，vascularity の推定は腫瘍の質的診断につながる．また，肝細胞癌では，CE によって，肝転移にはみられない被膜や隔壁，門脈内および下大静脈内の腫瘍血栓[10]が描出できる場合があるが，これらについては別の機会に詳報する．

CTA の診断的価値についても，いずれ明確に

されねばならない[11]が，症例2（Fig. 4）の如き良好な像が得られれば，極めて小さな病変まで描出され，正確な進展度の判定に寄与する場合があると考えられる．

VI. 結　語

CE による肝細胞癌 CT 像の変化を，腫瘍の vascularity の程度によって，単純 CT での低吸収域群と等吸収域群に分けてパターン分類した．CTA は CE 像の解析に役立ち，CE 前後の像から推定される vascularity は CTA での vascularity と相関があった．従つて，CE 後の像から腫瘍の vascularity が推定でき，これにより，腫瘍の性状診断の可能性が示唆された．

（本論文の要旨は第20回日本脈管学会および第39回日本医学放射線学会において発表した．重松康教授の御校閲を深謝致します．）

文　献

1) Levitt, R.G., Sagel, S.S., Stanley, R.J. and Jost, R.G.: Accuracy of computed tomography of the liver and biliary tract. Radiology, 124: 123—128, 1977
2) Stephens, D.H., Sheedy, P.F. II, Hattery, R.R. and MacCarty, R.L.: Computed tomography of the liver. Am. J. Roentgenol., 128: 579—590, 1977
3) Alfidi, R.J., Haaga, J.R., Havrilla, T.R., Pepe, R.G. and Cook, S.A.: Computed tomography of the liver. Am. J. Roentgenol., 127: 69—74, 1976
4) Stanley, R.J., Sagel, S.S. and Levitt, R.G.: Computed tomography of the liver. Radiol. Clin. N. Am., 15: 331—348, 1977
5) Moss, A.A., Schrumpf, J., Schnyder, P., Korobkin, M. and Shimshak, R.R.: Computed tomography of focal hepatic lesions: A blind clinical evaluation of the effect of contrast enhancement. Radiology, 131: 427—430, 1979
6) 草野正一，小林　剛，松林　隆，石井公道，柴田久雄，木戸義行，大宮東生，中　英男，佐々木憲一，奥平雅彦：Computed Tomography による肝横断正常解剖と肝癌診断への有用性．肝臓，19： 299—311，1978
7) 小林　剛，草野正一，石井勝己，菅　信一，堀池重治，伊東　啓，咲間純夫，富永紳一，沢田宜久，松林　隆，中　英男：Computed Tomography による原発性肝癌の診断について．日本医放会誌，38： 744—753，1978
8) Scherer, U., Rothe, R, Eisenburg, J, Schildberg, F.W., Meister, P. and Lissner, J.: Diagnostic accuracy of CT in circumscript liver disease. Am. J. Roentgenol., 130: 711—714, 1978
9) Itai, Y., Nishikawa, J. and Tasaka, A.: Computed tomography in the evaluation of hepatocellular carcinoma. Radiology, 131: 165—170, 1979
10) Kunstlinger, F., Federle, M.P., Moss, A.A. and Marks, W.: Computed tomography of hepatocellular carcinoma. Am. J. Roentgenol., 134: 431—437, 1980
11) Prando, A., Wallace, S., Bernardino, M.E. and Lindell, M.M. Jr.: Computed tomographic arteriography of the liver. Radiology, 130: 697—701, 1979
12) 河野通雄，横川修作，佐古正雄，坂本一夫，足立秀治，広田省三，木村修治，桂　武生：肝腫瘍性病変における CT と血管造影像の比較，検討．臨床放射線，24：1311—1318，1979
13) 岡部正之：原発性肝癌の病理形態学的研究，肝細胞癌における癌結節の被膜並びに隔壁の形成機転について．肝臓，20： 144—155，1979
14) Nakashima, T.: Vascular changes and hemodynamics in hepatocellular carcinoma. (In) Okuda, K. and Peters, R. ed.: Hepatocellular carcinoma. pp. 169—203, 1976, John Wiley & Sons, New York
15) 荒木　力：高分解能 CT の臨床的評価，肝腫瘍 CT 診断の評価と限界．映像情報，12： 221—226，1980
16) 福田国彦，多田信平：連続 CT スキャンの臨床的評価．映像情報，12： 250—256，1980