The University of Osaka
Institutional Knowledge Archive

Title	喉頭癌と誤診された喉頭結核の3例
Author(s)	新島, 和也; 桜井, 智康; 晴山, 雅人 他
Citation	日本医学放射線学会雑誌. 1981, 41(4), p. 374-379
Version Type	VoR
URL	https://hdl.handle.net/11094/17708
rights	
Note	

The University of Osaka Institutional Knowledge Archive : OUKA

https://ir.library.osaka-u.ac.jp/

The University of Osaka

喉頭癌と誤診された喉頭結核の3例

国立札幌病院（北海道地方ガンセンター）放射線科
新島　和也　　桜井　智康　　晴山　雅人　　西尾　正道
斉藤　明男　　酒勾　　健　　加賀美芳和

（昭和55年9月22日受付）
（昭和55年10月21日最終原稿受付）

Laryngeal Tuberculosis which were misdiagnosed as Laryngeal Cancer: A Report of Three Cases

Kazuya Niijima, Tomoyasu Sakurai, Masato Hareyama, Masamichi Nishio, Akio Saito, Ken Sakawa, and Yoshikazu Kagami
Department of Radiology, National Sapporo Hospital
(Hokkaido Cancer Center)

Research Code No.: *603*
Key Words: *Laryngeal cancer, Laryngeal tuberculosis*

From 1976 to 1979, three cases of laryngeal tuberculosis misdiagnosed for laryngeal cancer were referred to the Department of Radiology, National Sapporo Hospital. The incidence of laryngeal tuberculosis represented apporoximately 4% of all laryngeal tumors registered in the same period. The age of the patients ranged from 25 to 40 years old with a median of 34.5 years. All the patients complained of general malaise, weight loss, cough, sore throat and hoarseness. Night sweats developed in the two patients. On laryngoscopic examination, there were inflammatory changes with the whitish coat in the laryngeal mucosa. Also they had several cervical lymphadenopathy. The roentgenologic examination disclosed multiple abnormal shadows in the lung. Their lesions were secondary to pulmonary tuberculosis. Tuberculous lesions of larynx may be confused with primary carcinoma. It is important to pay attention to the general condition, cough, inflammatory findings of larynx and abnormal shadows on chest X-ray.

序

喉頭結核は化学療法，予防医学の発達などにより，近年急激にその発生率が減少し，今日では非常に稀な疾患となった．この為，日常臨床の中で喉頭結核に遭遇する機会は極めて少いが，臨床症状が喉頭癌に類似している為，癌と誤診される事があり注意しなければならない疾患のように思われる．

我々の施設でも3例の喉頭結核を経験したが，いずれも耳鼻科からは喉頭癌と診断され放射線治療の目的で紹介された．この内2例は嗄声，頚部リンパ節腫脹，間接喉頭所見等から喉頭癌と誤診して少量ながら放射線治療を行ってしまった．この様に喉頭結核を癌と誤診して照射したり，手術が施行されることがあるとすれば由々しい事といわねばならない．

我々の経験した症例はわずか3例ではあるが，臨床像を注意深く観察すれば喉頭癌との鑑別はある程度可能のように思われた．

症例報告を通じて，喉頭結核の臨床像，癌との鑑別の要点について検討してみた．

症　例

〔症例1〕38歳，女性

主訴：咳嗽，嗄声，体重減少，盗汗，喉頭部痛．

既往歴：19歳時に虫垂切除術と汎発性腹膜炎．

家族歴：父親に結核の既往あり．

現病歴：1976年3月，感冒に罹患してから著明な咳嗽が続き，5月にはさらに喉頭痛，呕吐，食欲低下，盗汗，および体重減少をみるようになった．某耳鼻科にて治療をうけたが症状の改善はみられず，さらに8月には嗄声が出現してきた．9月3日他院耳鼻科を受診したところ喉頭癌を疑われ，9月24日放射線治療のため当科に入院した．

入院時所見：間接喉頭鏡検査では，喉頭蓋全体が浮腫状に肥厚し，発赤を伴い白苔の形成が認められた．披裂部も同様に浮腫状を呈し，白苔の付着と運動制限を認めた（Fig. 1）．扁桃は両側とも腫脹し，とくに右扁桃は表面凹凸不正が著明であった．右頚部には小指頭大の可動性あるリンパ節が1コ，左頚部には小指頭大と拇指頭大の可動性あるリンパ節が2コ触れた．また赤沈値の高度亢進を認めた．

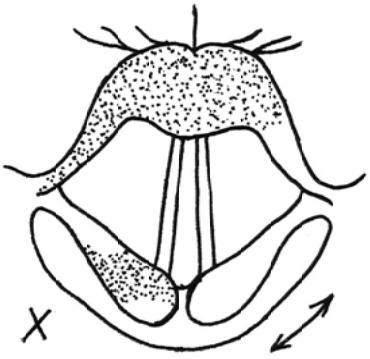

Fig. 1　Mirror view of the larynx, showing coated edematous swelling of epiglottis and right arytenoid with fixation of right hemilarynx. (Case-1)

経過：当科では初診時の喉頭所見より白苔の付着がつよく，一般の喉頭癌とはやや異なる印象をうけていたが，9月29日の胸部写真で，左中肺野および右肺尖部に結核性と思われる空洞形成と両側肺野に散布性の粟粒陰影を認めた（Fig. 2）．喀疾細菌検査を行ったところ，Gaffky 号数8号の結核菌が検出された．このため肺結核の治療を行うべく内科へ転科させ，10月1日喉頭の生検を施行した結果，リンパ球浸潤を伴った疑固壊死巣と類上皮細胞からなる結核性組織所見が認められた（Fig. 3）．喉頭病変は肺結核に合併した喉頭結核であることが判明した．以後化学療法（SM, INH, EB, RFP）を行い約1カ月後には喉頭所見はほぼ正常化した．

〔症例2〕25歳，男性

主訴：咳嗽，嗄声，喉頭部痛，体重減少

既往歴：特記すべきことなし．

家族歴：特記すべきことなし．

現病歴：1978年1月より嗄声出現するも放置しておいたところ，同年3月には全く声が出なくな

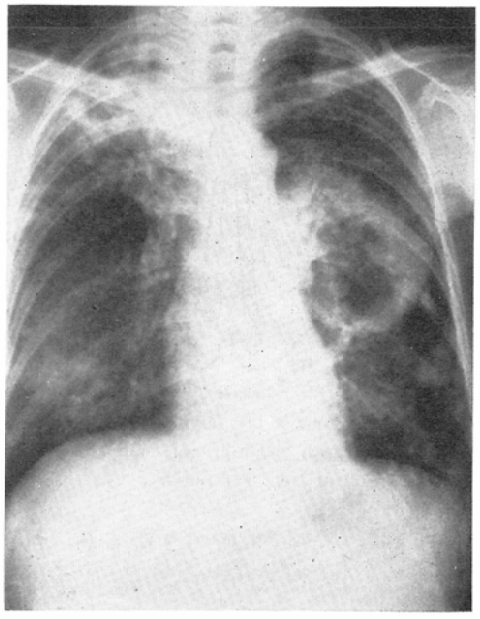

Fig. 2　Chest rentgenogram shows cavity formation and disseminated miliary lesions (bilateral lung fields). (Case-1)

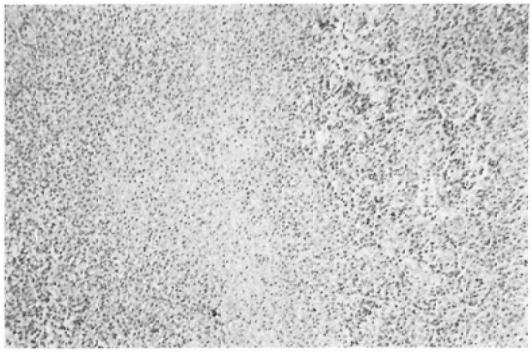

Fig. 3　Histological finding of the laryngeal lesion, showing coagulation necrosis and epitheloid cells with lymphocytes infiltration. (Case-1)

った．3月14日某院耳鼻科受診したところ喉頭癌を疑われ，4月19日放射線治療のため当科に入院した．

入院時所見：喉頭所見は左声帯後半部に肉芽様腫瘤形成があり，両側声帯には白苔の付着が認められた（Fig. 4）．また右上頚部にはアズキ大のリンパ節が数個散在性に触れ，左中頚部にも小指頭大の可動性あるリンパ節を1コ触れた．また赤沈値の中等度亢進を認めた．

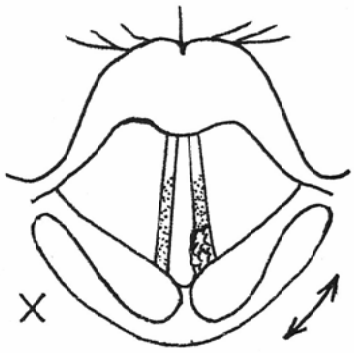

Fig. 4　Mirror view of the larynx, showing granulomatous outgrowth and bilateral coated true cords with fixation of right hemilarynx. (Case-2)

経過：当科入院後，喉頭の生検を行ったところ，中等度分化型扁平上皮癌の組織診断を得たため，喉頭癌として6MV-X 線で1,000rad/4回照射した．しかし喉頭癌にしては年齢的に若年であること，るいそう，血沈の亢進があり間接喉頭鏡所見では喉頭には白苔を伴う炎症所見を認めるなど，喉頭癌とはややその臨床像を異にしていた．さらに5月29日の胸部断層写真（Fig. 5）で両側上肺野に結核を思わせる異常陰影を認めたため，病理組織標本が他の患者のものではないかと疑い照射を中止した．検索の結果，他の喉頭癌患者の病理標本と同一の容器に本症例の組織片が混入していたことが判明したため，再度生検を行ったところ，乾酪壊死巣の周囲に類上皮細胞，リンパ球の浸潤および巨細胞を伴う結核性病変が観察された（Fig. 6）．肺結核に合併した喉頭結核と診断し，他院内科にて化学療法（SM, INH, EB, RFP）を開始した．その結果，約2週間後には声帯の白

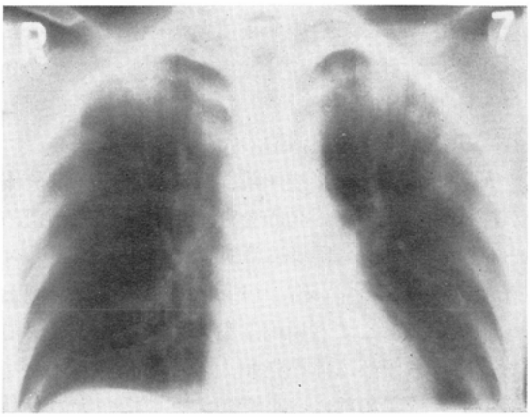

Fig. 5　Chest tomography shows bilateral apical abnormal shadows suspicious of tuberculosis. (Case-2)

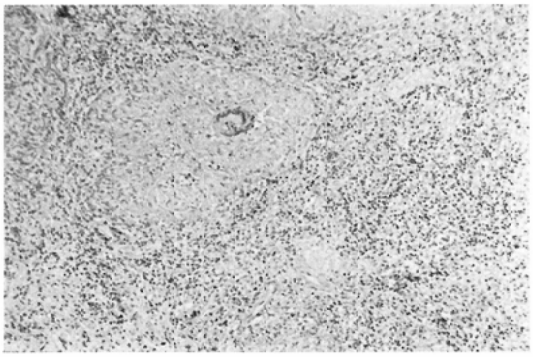

Fig. 6　Histological finding of the laryngeal lesion, showing caseation and epitheloid cells with giant cells and lymphocytes infiltration. (Case-2)

苔は消失し，喉頭所見は著明に改善し2カ月後には全く異常は認められなくなった．なお結核菌は内科転院後，喀痰培養で検出された（7月14日）．

〔症例3〕40歳，男性

主訴：咳嗽，嗄声，咽頭痛，体重減少，盗汗．

既往歴：25歳時に虫垂切除．

家族歴：特記すべきことなし．

職歴：結核療養所勤務歴あり．

現病歴：1979年4月8日より嗄声出現し，2日後さらに咽頭痛と嚥下困難が加わったため，5月24日某大学病院耳鼻科受診．喉頭癌を疑われ，5月29日放射線治療のため当院耳鼻科に入院した．

入院時所見：間接喉頭鏡所見は，喉頭は喉頭蓋，仮声帯，披裂部および右舌根部にわたって浮腫状に発赤し，びまん性の白苔の付着があり，左披裂部の運動制限が認められた（Fig. 7）．また，右上頚部に拇指頭大の可動性あるリンパ節が2コ，左顎下部に小指頭大の可動性あるリンパ節が数コ触れた．入院後，組織学的検査の結果を待たずに 1,000rad/4回照射したが，間接喉頭鏡所見より喉頭結核が疑われたため，照射を中止した．胸部写真を見直してみたところ，6月6日の胸部断層写真（Fig. 8）で両肺野に結核性と思われる空洞形成を認めたため，喀痰細菌検査を行ったところ Gaffky 5号の結核菌が検出された．肺結核に合併した喉頭結核と診断し化学療法（SM. INH. EB. RFP）を開始した．Fig. 9は抗結核剤投与開始数日後の喉頭内視鏡写真であるが，喉頭は全体に浮腫状を呈し発赤が著明で，喉頭蓋にはびまん性に白苔の付着がみられた．化学療法開始後約1カ月にて喉頭の白苔は消失し，頚部リンパ節腫脹も著明に縮少した．

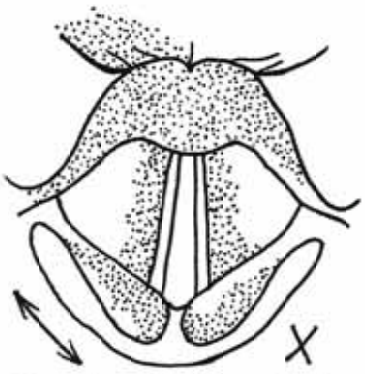

Fig. 7 Mirror view of the larynx, showing reddening and edema of epiglottis, false cords, arytenoids and the base of tongue with fixation of left hemilarynx. (Case-3)

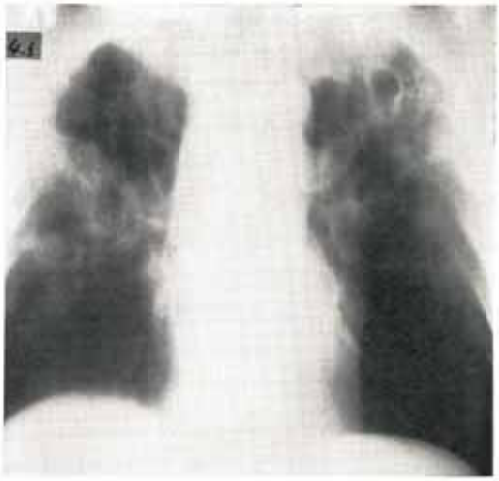

Fig. 8 Chest tomography shows cavity formation of bilateral lung fields. (Case-3)

Fig. 9 Endoscopic view of the larynx shows the tuberculosis with reddish edema and coated epiglottis. (Cose-3)

考　案

喉頭結核は戦後，抗結核剤の出現とともにその発生率は激減したといわれる[1]．しかし，昭和23年をピークとして急激な減少を示し，昭和30年代には皆無に等しくなったものの昭和40年以降はやや増加の傾向にあるという[2]．昭和40年より50年の10年間に本邦では60例の喉頭結核が報告されている[3]．当科では昭和51年より54年までの4年間に3例の喉頭癌と誤診された喉頭結核を経験したが，これはこの間喉頭腫瘍の診断のもとに紹介された71例の約4％に相当する．

我々が経験した3例の喉頭結核の臨床像は，自覚的所見としては全身倦怠，体重減少，咳嗽，咽喉頭部痛，嗄声を全例に認め，うち2例には盗汗もみられた．北村ら[3]の分析によれば主訴は60例中嗄声32例，疼痛22例で，疼痛は嗄声についで多く，最近の喉頭結核では疼痛などの自覚症状が少いという諸家の報告とは異なり，疼痛は以前と同様重要な症状であるという．

喉頭所見に関しては白苔を伴った炎症性の変化が特徴であり，3例に共通してみられ，1例のみ肉芽様腫瘤形成の部分を伴っていたが，他の2例は発赤を伴ったびまん性の浮腫性肥厚と白苔形成が主体で，病変は舌根部あるいは口蓋扁桃にも及んでいた．

喉頭結核の病理形態の歴史的推移として，近年腫瘍肉芽型が増加傾向にあるといわれ，好発年齢の高齢化と相俟って喉頭癌との鑑別を難しくしている大きな要因となっている[2)3)4)5)6)]．1970年以降に報告された35例の喉頭結核[2)3)5)~20)]についてみると，腫瘍状増殖を示したものは28例（80％）あり，そのうち臨床的に喉頭癌と診断，あるいは癌を疑われたものは10例あり，このうち癌として治療が加えられたものが2例あった．

我々の症例の場合，3例中2例に放射線治療が開始されてしまったわけであるが，病型上喉頭癌と鑑別困難な肉芽型を呈していたものは症例2のみであった．

胸部X線写真では3例とも肺野に結核様の異常陰影があり，喀痰より結核菌が検出され開放性肺結核の合併が確認された．井上ら[6]は原発性喉頭結核と考えられる3例を報告しているが，一般には喉頭結核は肺結核に続発し，原発性の喉頭結核は極めて稀であるといわれている．我々の3症例も開放性肺結核に続発した喉頭結核であった．

喉頭結核の発症年齢は肺結核と同様，以前は若年者にピークがあったが，最近では高齢化の傾向にあるという．瀬戸口ら[4]の報告では昭和20年より31年までの期間，61歳以上のしめる割合は5.1％にすぎなかったものが，昭和31年より40年になると20.2％に増加している．北村ら[3]の昭和40年より50年に報告された60例の分析によれば，平均年齢42歳，年代別には50歳代，40歳代，60歳代，30歳代の順となっている．喉頭結核の高齢化傾向は喉頭癌との鑑別診断を困難にしている要素のひとつといわれているが，症例2の場合は25歳と若く，3例の平均年齢は34.5歳であった．

生活環境要因としては，症例1では父親に結核の既往があり，症例3では結核療養所勤務歴が認められた．

我々の経験した3例の喉頭結核を通じて癌との鑑別の要点について述べてみた．3例に共通してみられる臨床像の第1の特徴は，全身倦怠感，体重減少，盗汗などの全身症状を伴っていることである．一般に喉頭癌の場合，この様な全身症状の発現は末期にならなければ出現しないのが普通であり，したがってこのような全身症状がみられる場合には局所疾患よりも，まず全身性の疾患が考慮されねばならない．さらに，咽喉頭部痛，頻発する咳嗽なども喉頭癌の臨床像と相容れないものである．

間接喉頭鏡所見の鑑別上の特徴は，白苔を伴った炎症性変化が主体をなし，白苔の付着は一部喉頭を越えることもあるということである．

さらに喉頭結核は，ほとんどの場合肺結核に合併するものである以上，胸部X線写真で結核を思わせる異常陰影を確認することが鑑別診断の大きな助けとなるのはいうまでもない．

最後に，症例2の場合のように，年齢的に若年であること，症例1，3のように，結核感染をう

けやすい環境要因の聴取なども重要である.

すなわち，嗄声，頚部リンパ節腫脹を伴い，一見喉頭癌を疑わせる症例であっても，全身倦怠，体重減少等の全身症状，喉頭の炎症性変化，胸部写真上の結核性異常陰影，年齢，環境要因等に着目すれば，喉頭結核の診断はさほど困難ではないように思われる.

結　語

喉頭癌と誤診された喉頭結核の3例を報告し，喉頭癌との鑑別診断上注意すべき臨床所見について分析を試みた.

本論文の要旨は，第139回日耳鼻北海道地方部会で発表した.

文　献

1) 豊田文一：喉頭結核の推移．最新医学，20：2347—2348，1965
2) 野垣俊幸：最近における咽喉頭結核の様相．気食会報，23：185—190，1972
3) 北村久雄，生駒尚秋，宮国泰明：喉頭ロイコプラキー様所見を呈した喉頭結核の2症例．耳鼻と臨床，23：111—115，1977
4) 瀬戸口篤，志田正夫，福田昭生，志賀　敦，幡手宗郎：我が教室最近10年間における喉頭結核症の臨床像．熊本医学会雑誌，41：200—207，1967
5) 南条昭一，須賀秋男，坊野馨二，大沢博之，山口芳子：最近経験した喉頭結核と思われる三症例について．耳鼻咽喉科，44：227—231，1972
6) 井上鉄三，平出文久，椿康喜代：喉頭結核の6症例．耳鼻咽喉科，47：151—157，1975
7) 杉盛　恵，堀川俊彦：最近経験した喉頭結核について．日耳鼻，73：548，1970
8) 岩本彦之丞，荒木　元，熊谷昌悌：喉頭結核の1例．日耳鼻，73：1731，1970
9) 太田原舜一：耳鼻咽喉科領域の結核症々例．日耳鼻，73：711，1970
10) 小林賢而：最近経験した1喉頭結核症例．日耳鼻，74：1517，1971
11) 牟田　実：最近の結核性疾患より．日耳鼻．74：1306，1971
12) 久保隆一：最近経験したわが科領域における結核症の3例について．日耳鼻，74：1202，1971
13) 清藤武三：喉頭結核に対するSM局所療法．日耳鼻，75：1479—1480，1972
14) 形浦昭克，伊藤　孜：喉頭結核の1症例．耳鼻咽喉科展望，16：589—591，1973
15) 本田　弘，大竹欣哉：最近経験した喉頭結核について．日耳鼻，77：1013，1974
16) 隆杉　明：喉頭・気管結核の一例．日耳鼻，77：91—92，1974
17) 佐野ゆき子，高坂知節，綿貫幸三：咽喉頭結核の一症例．日耳鼻，78：365，1974
18) 伊藤　孜，形浦昭克：喉頭結核の1例．日耳鼻，77：686—687，1974
19) 南佐喜夫，矢野賢右，若山邦久，宮島逸郎：喉頭結核の一症例．東京慈恵会医科大学雑誌，89：407，1974
20) 来間出征男，来間数雄，桜井　栄，石坂敏男：最近経験せる2～3の結核性疾患について．日耳鼻，78：460，1975