The University of Osaka
Institutional Knowledge Archive

Title	花莚業者の”い”草染土による塵肺
Author(s)	藤井, 保
Citation	日本医学放射線学会雑誌. 1970, 30(3), p. 266-286
Version Type	VoR
URL	https://hdl.handle.net/11094/17711
rights	
Note	

The University of Osaka Institutional Knowledge Archive : OUKA

https://ir.library.osaka-u.ac.jp/

The University of Osaka

花莚業者の"い"草染土による塵肺

大阪大学医学部放射線医学教室（主任　立入　弘教授）
倉敷中央病院放射線科（医長　重康牧夫博士）
藤　井　保

（昭和44年12月18日受付）

Pneumoconiosis caused by "Sendo" Dust among Rush-mat Workers

Tamotsu Fujii
Department of Radiology, Osaka University Medical School
(Director: Prof. Dr. H. Tachiiri)
Department of Radiology, Kurashiki Central Hospital
(Chief: Dr. M. Shigeyasu)

In Okayama Prefecture, fancy mat workers are exposed to dense dust of "sendo" (a sort of clay used to dye rush) in the process of rush-mat manufacturing.

In order to confirm the possibility of the development of pneumoconiosis due to "sendo", and to know, if it occurs, classification and graduation of the pneumoconiosis, mass survey of workers in domestic rush-mat workshops was performed by means of direct chest roentgenography. This examination revealed 45 cases of Rx (suspicious), 16 cases of category 1P, 19 cases of 2P, and 3 cases of 3P out of 420 workers.

Following that, in the mass examination of 303 employees in rush-mat enterprises, 18 cases of Rx, 22 cases of 1P, 12 cases of 2P, and 3 cases of 3P were found. And at the section of preparing rush, in which airborne dust of "sendo" is of the most concentrated of all the work places of this occupation, the incidence of pneumoconiosis was 36.1%.

Pneumoconiotic nodules found in the roentgenograms were not uniform in size, and it was characteristic that these shadows were mainly composed of punctiform opacities from 0.5 to 1.0 mm in diameter and were distributed evenly throughout the lung fields.

Because of the smallness of individual dust focus, sparse opacities in the early stage of the pneumoconiosis were difficult to demonstrate in routine x-ray film, and far more pneumoconiotic nodules have usually been evidenced in the direct twofold magnification radiograms than in conventional films.

These findings were similar to those of some sorts of atypical silicosis and many other nonsilicotic pneumoconiosis, especially pneumoconiosis caused by clay dust inhalation.

Vascular markings were not so heavily deformed. Fibrous thickening of the pleura due to pneumoconiosis was not remarkable. Hilar shadows showed no enlargement. Pulmonary emphysema was not so conspicuous. As to the complications in the lung, cases with active pulmonary tuberculosis were not seen.

Out of 47 workers with distinct pneumoconiosis, 17 with slightly impaired lung function and 6 with moderately impaired were picked up. Accordingly, the protective method against "sendo" pneumoconiosis should be taken in consideration, but, for the present, timely reshuffle of pneumoconiotic personnels according to the results of periodical mass examination has been the only method that we could find to protect the workers from the development of the disease.

"Akashi Sendos" which are used in Okayama Prefecture are composed of around 20% of quartz and many kinds of clay minerals, and so the pneumoconiosis due to "sendo" is a sort of atypical silicosis caused by the dust which contains free silica in low percentage, and, at the same time, may be included in clay pneumoconiosis.

目　次

1. 緒　言
2. 花莚業ならびに染土について
3. 研究材料および研究方法
　1) 花莚業従業者の検診
　2) 花莚業従業者肺の病理組織学的検査
　3) 染土による動物実験
4. 研究結果
　1) 花莚業従業者の検診成績
　　① じん肺症度
　　② 胸部レ線陰影の分析
　　③ 肺合併症および自覚症状
　　④ 肺機能検査成績
　2) 花莚業従業者肺の病理組織学的所見
　3) 動物実験成績
　　① 肉眼的所見
　　② 病理組織学的所見
5. 考　察
6. 総　括
7. 文　献

1. 緒　言

近時，レ線装置の改良によつて，胸部レ線診断においても，ますます微細な分析が可能となつた．著者は，倉敷中央病院を訪れる患者のなかに，胸部レ線像の読影に際して，比較的若年であるにもかかわらず，両肺野にじん（塵）肺を疑わせる肺紋理の異常とか微細斑点状陰影が見られるものが間々あるのに気付き，それらのものについて職歴を調査してみると，多くは花莚業に従事しているものであることがわかつた．その後，注意していると，かなりの例に同様の所見が認められたので，“い”（藺）草染上によるじん肺発生の可能性を考え，花莚業者の密集している倉敷市西阿知町の自営花莚業者を対象に，胸部レ線直接撮影による集団検診を行ない，“い”草染土によるじん肺発生の有無を調査した．その結果，かなりの例に著明なじん肺所見を発見し，染土によつてじん肺が発生することがほぼ確実となつたので，さらに，岡山県南部の企業体の雇用者について，胸部直接撮影による集団検診を行ない，有所見者には，拡大撮影，肺機能検査を実施し，職種別のじん肺発生率と，その有害度とを明らかにすることができた．

また，これと並行して，“い”草染土の分析と花莚業従業者肺の病理組織学的検査ならびに染土による動物実験を行なうことにより，染土によるじん肺の実態をおおむね究明することができたと思われるので報告する．

2. 花莚業ならびに染土について

1) 花莚業とは

花莚とは，“い”草で織つた“ござ”（莫座）のうち，種々の模様を付けたものを言い，“花ござ”または“花むしろ”とも呼ばれている．今日，一般に花莚業と言えば，本来の花莚だけでなく，畳表，模様のない“ござ”などを含めた“い”製品一般の製造業をさす場合が多いようである．（以下花莚と言うときは後者の意味である）

花莚業には，家内労働を主とする自営業者と，それよりもやや大規模な企業体とがある．

2) 花莚の製造工程

① “い”草の刈取り

7月頃の晴天の日を選んで行なう．

② 泥染

染土を水に溶かした懸濁液に，束ねた“い”草を浸し，染土を束の内部までよく浸透させてから引き上げ，積み重ねて水を切る．このとき，最近では，染め上がりを美しくするために，“い”草グリーンと呼ぶ水溶性染料を併用することがあるが，これは水溶性であるため，じん肺には直接関係しないように思われる．

③ 乾燥

水を切つたあと，刈り取り跡の田または道ばたなどに薄く広げて，直射日光で2ないし3日間乾燥させるが，乾燥機に入れることもある．

④　農家保管

乾燥した“い”草を納屋などに積み重ねて保管する．

以上は，農家の行なう作業であり，以下は業者が行なう．

⑤　庫入れ

仲買人を通して，農家から“い”草を買い入れ，倉庫に入れる．

⑥　庫出し

⑦　調整

“そぐり”（選別）と“もと抜き”とに分かれるが，機械化されている工場では，両者が同時に行なえる．“そぐり”とは，“い”草を長さに従つて三種類ぐらいに分類することであり，“もと抜き”とは，“い”草の根もと10数cmをおおつている“はかま”（葉）を取り除く作業である．

⑧　染色

織込みの花むしろの場合には，ローダミン，オーラミンその他の塩基性染料で“い”草を染める．

⑨　与湿

“い”草の束をさつと水に浸して，“い”草に湿度を与え，織るときの“い”草の折れを防ぐ．

⑩　製織

織機に掛ける．ごく初期には手機を使つていた．

⑪　加工

織り上がつた花莚は，日光または機械で乾燥させて，表面に出ている“い”草の断端を取り去り（毛取り），必要ならば捺染を行ない，種々の製品に加工する．

⑫　検査

輸出花莚のときは，倉庫内で一枚ごとに検査を受ける．

⑬　出荷

このあたりになると，発じんはもはや少なくなる．

3)　花莚業者の分布

倉敷商工会議所が調査した昭和39年度の全国業者実態によると，全国では，業者数約 8,500，従業人員約18,000名とされ，岡山県のものは，おのおのその40％前後を占めているが，そのうちでも特に業者が集中しているのは，倉敷市を中心とした都窪郡，総社市，岡山市などの県南部の“い”草生産地帯である．

4)　染土

“い”草を泥染する目的は，刈取り後の“い”草の乾燥を速くし，その表面にゲル状の被膜を作り，“い”草の強度を増すとともに，その色調を美しくするのに役立つからである．

染土は，広く兵庫県，岡山県，広島県，九州地方などに産出するが，最も良質なものは，明石地方に産する旧明石染土と新明石染土とであり，ことに岡山県では，ほとんどこの両者が用いられている．（以下単に染土と言うときは明石染土をさす）．

米田[14]によると，明石染土の機械的組成はTab. 1のようであるが，実際に染土を鏡検すると，淡黄褐色に見えるごく微細な粒子から，透明な数10μにおよぶものまでの，種々の大きさの粒子が見られ，その形も塊状無定形，桿状ないし板状とさまざまである．

緒方ら[9]は，花むしろ検査所の浮遊じんおよび各高さでの堆積じんをX線回折法で分析しているが，そのいずれでも石英の反射が特に強く，燐酸法で測定しても，遊離けい(珪)酸を8.56～ 20.34％に認めている．また，粉じんの粒度分布は，5μ以下の粒子が45％を占め，排気装置より遠い場所の粉じん量はことに多く，その許容量である15 mg/m³ あるいは 1,000個/ml の5倍を越える程度であつたと述べている．著者は直接粉じん量を測定していないが，少なくとも調整作業では，常時それに劣らぬ発じんがあるようであつた．

著者が岡山大学鉱物学教室に依頼した染土のX線回折の結果は，Fig. 1および Tab. 2に示すように，やはり石英の反射が最も強く，他に緑泥石を主とする多種類の粘土鉱物の反射が認められ

Table 1. Mechanical composition of "sendos" (by S. Yoneda)

Samples		H_2O %	Grit %	Per cent of finer soil particles			
				Coarse sand 2.0—0.2mm	Fine sand 0.2—0.02mm	Silt 0.02 —0.002mm	Clay 0.002mm >
Shin-akashi	A	3.98	0.05	0.2	32.2	45.0	22.6
	B	3.81	Tr	0.5	28.0	47.5	24.0
	C	3.41	0	0.3	16.0	55.1	28.6
Kyu-akashi	A	4.19	0.05	0.3	17.2	45.6	36.9
	B	3.88	Tr	0.3	15.5	47.1	37.1
	C	4.11	Tr	0.3	18.4	45.9	35.4
	D	2.97	0	0.1	11.5	51.5	36.9
	E	3.83	0	0.1	12.2	47.4	40.3

Table 2. Identification of minerals in "sendo" by x-ray diffraction

Minerals \ Samples	Kyu-akashi "Sendo"	Shin-akashi "Sendo"	Piled "sendo" dust in a work place	Ōdo "Sendo"
Quartz	◎	◎	◎	◎
Orthoclase	—	—	—	○
Plagioclase	○	○	○	○
Biotite	○	?	?	○
Kaolinite	—	—	?	○
Montmorillonite	○	○	?	◎
Chlorite	◎	◎	○	?

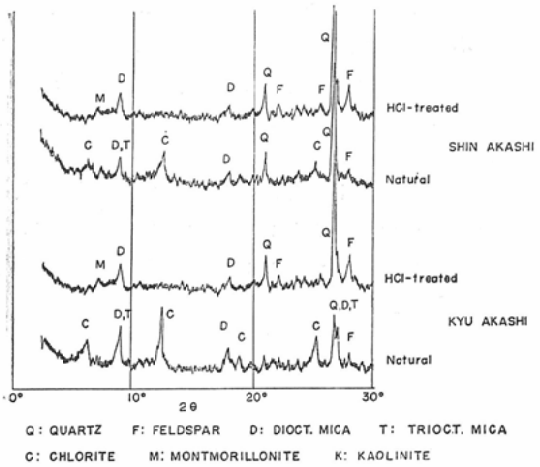

Fig. 1. X-ray diffraction of "sendos"

た．これによつて，明石染土は緑泥石族の粘土であると言える．また，岡山県工業試験所に依頼した内部標準法によるX線回折石英定量では，染土および堆積じんに13.5%～24.1%の石英が証明された．

"い"製品製造工程での発じんには，染土のほかに微量の"い"草くず，糸くず，染料などが混在するが，主体は染土であり，少なくともじん肺の原因としては染土だけしか考えられない．

2. 研究材料および研究方法

1) 花莚業従業者の検診

昭和39年8月3日より3日間，倉敷市西阿知町の西原・西阿知両地区において，市の住民検診のための間接撮影が，結核予防会岡山県支部の手で行なわれた．著者は，これに同行して，間接撮影受検者からは直接に，不参加者については各小部落ごとの役員などから，自営花莚業従業者全員についての職歴を調査した．このとき，両地区の全住民3978名（昭和39年末）のうちで5年以上花莚業に従事したものは 550名であつた．

同年9月，市衛生課の協力を得て，上記の 550名に対してじん肺検診を呼びかけ，結核予防会のレントゲン車によつて，受検した 292名の胸部直接撮影を行ない，さらに，じん肺所見が著明であ

ると思われる19名のうちの14名を来院させて，胸部直接2倍拡大撮影を試みた（0.3㎜焦点管球，焦点フィルム間80～100㎝，管電圧75～80kVp，管電流20mA，0.12～0.15秒，増感紙は主としてFS）．

昭和40年には，39年の上記地区の不参加者で15年以上従業したもののうちの61名に，西阿知町の片島・新田両地区の15年以上の従業者67名を加えた128名の胸部直接撮影と有所見者の拡大撮影とを実施し，じん肺発症の有無を確かめた．

さらに，昭和42年には，岡山県南部一円の企業体雇用者303名を検診の対象とし，同じく直接撮影によるスクリーニングのあと，有所見者55名には，拡大撮影と肺機能検査（%肺活量，1秒率，分時最大換気量）を追加した．

昭和44年には，それまでに摘発した高度じん肺例50名に案内状を出し，受検したもの23名に直接撮影と2倍拡大撮影とを併用して肺所見の推移を観察した．

以上の検診対象には，農業以外に，他のじん肺職歴はなかつた．

2)　花莚業従業者肺の病理組織学的検査

染土によるじん肺発生の可能性を病理組織学的に立証する目的で，4例の従業者肺を検索した．そのうちの3例は，肺結核のために肺切除術を受けたものであり，他の1例はホジキン氏病で死亡して剖検されたものである．これらの4例にも，他にじん肺職歴はなかつた．

切除肺および剖検肺は，ホルマリン固定したものをパラフィン切片にして，ヘマトキシリン・エオジン二重染色を行ない，必要によつて，パス染色，ワンギーソン染色，アザン染色，マッソン染色，鍍銀などを追加した．

3)　染土による動物実験

染土は，最も多く用いられる新明石染土のうちの一つを用いた．その石英含有率は，内部標準法によるX線回折で24.1%である．

実験動物には，じゆうぶんに成熟していない120g前後のラット17匹を用いた．

染土を陶製乳はちで数分間すり，使用のつど蒸留水に懸濁し，ツベルクリン注射器に静脈針を付けたものを用いて，ラットの気管内に一気に注入した．注入量は，前半は10%のもの0.5ml，後半は20%のもの0.5mlとし，1カ月に1回の割で1～5回注入し，最長7カ月間にわたつた．

注入時，ラットをエーテル麻酔下で背位に固定し，頚部の毛をはさみで刈り取り，皮膚を切開し，あとは鈍的に気管を露出した．このとき，少しのことで静脈出血を起こし，ことに，ラットがもがいたりすると，かなりの出血があつた．そういう例では，回を重ねるたびに癒着を増し，気管露出が困難になつたが，注入不可能になつた例はなく，出血のためだけで死亡した例もないようであつた．注入直後，注入液によつてラットの呼吸が一時停止し，人工呼吸を要することもあつたが，そのようなときは，固定板を立ててラットの頭部を上にし，固定板ごとラットを振動させるとよいようであつた．

実験開始時の，手技の未熟による麻酔死の1例と窒息死の1例とを含めて，実験終了までに，ラットは次々と死亡したが，そのつど，肺を摘出し，気管よりホルマリン水を注入，気管を結紮し，ホルマリン水中に投入固定した．最後に残つた3匹は，エーテル麻酔下にと殺し，それぞれの肺は，レ線撮影のあと，上記同様にして固定した．

固定したラット肺は，パラフィン切片として，それぞれヘマトキシリン・エオジン染色，パス染色，アザン染色，マッソン染色および鍍銀を行ない検索した．

4.　研究結果

1)　花莚業従業者の検診成績

①　じん肺症度

昭和39年に実施した自営業者292名の胸部直接撮影の像を，昭和37年9月の労働基準局長通達に従つて判定すると，Tab. 3のようで，P_3 3名，P_2 6名，P_1 10名，末梢肺紋理の異常所見あるいは少数の点状影を認め，じん肺が疑わしいものをRxとすると37名であつた．女性のほうが従業者数がやや多いが，従業年数が短い点を加味する

Table 3. In domestic rush-mat workshops

	Number of subjects	Rx	P_1	P_2	P_3
Male	136	19	5	4	1
Female	156	18	5	2	2
Total	292	37	10	6	3

Table 4. Incidence of "sendo" pneumoconiosis classified according to the duration of dust exposure (domestic workshops)

Duration of dust exposure	Number of subjects	Rx	P_1	P_2	P_3
— 4 years	27	3			
5 years—	64	8	1		
10 years—	89	12	4	3	
15 years—	30	5	2		1
20 years—	50	6	1	2	1
30 years—	32	3	2	1	1

Table 5. In rush-mat enterprises

	Number of subjects	Rx	P_1	P_2	P_3
Male	152	13	13	8	2
Female	151	5	9	4	1
Total	303	18	22	12	3

Table 6. Incidence of "sendo" pneumoconiosis classified by the kind of working (in enterprises)

Kinds of working	Number of subjects	Rx	P_1	P_2	P_3	P_1–P_3	Percentage of cases with definite Pn	Average duration of dust exposure (Rx-P_3)	Average age (Rx-P_3)
Loading rush or rush mats	67	3	1			1	1.5	20	51.3
Sewing rushy articles	58	3	3			3	5.2	17	54.2
Weaving rush mats	71	2	5	2	1	8	11.3	17	50.6
Others	71	8	8	4		12	16.9	22	50.8
Preparing rush to weave ("Motonuki" and "Soguri"*)	36	2	5	6	2	13	36.1	11	51.2

* "Soguri"-to classify rush by length into 3-4 groups with a machine

と，男女同等の発症率と言えよう．Tab. 4でみると，自営業者では，従業5～10年で明らかなじん肺が現われ始め，R_3になるには，15年以上の従業を要することになる．罹患率そのものはかなり低かつた（この表で，従業4年以下のものがあるのは実質労働時間で計算し直したからである）．

昭和40年には，128名中，Rx 8名，P_1 6名，P_2 3名という成績であつた．

昭和42年に行なつた企業体雇用者303名の検診では，Tab. 5のように，P_1 22名，P_2 12名，P_3 3名，Rx 18名が摘発され，発症は自営業者より少し高率であつた．303名のうち，男性152名，女性151名であるが，有所見者が女性に少ないのは，女性は強度の発じん職種につくものが少ないためであると考えられる．

また，前記の自営業者では，少人数の家内労働を主とし，明確に職種を分けることができないのに対して，企業体では，分業化され，職種の転換も少ないので，職種別のじん肺発生率をおおよそ明らかにすることができた（Tab. 6）．これによると，発じんの最も多い調整部門にじん肺が多発し，高度のじん肺例は，ほとんどが調整の経験者であつた．平均年令は各職種で差がなく，平均従業年数は調整工が最も短かつた．

昭和44年5月に試みたP_1以上のもの23名の経過観察では，39年に発見したもの10名を含んでいたが，明らかに判別できるほどのじん肺所見の増悪ないし軽減は証明されなかつた．

② 胸部レ線陰影の分析

a）点状影，異常線状影，肺紋理の異常

胸部直接撮影写真に表現されるじん肺陰影は，多くは1.5㎜以下の点状影であるが，その大きさは，同じ症度でも，個人によつてかなりの違いがあり，ことに，従業年数の長い老人では，3㎜までの小結節状あるいは綿くず状とも言える不整な陰影が混じつたものも見られる（Fig. 2，3）．これに反して，若年者で短期間にじん肺が進展したような例では，陰影は特に微細であり，個々の点状影を識別することができないほどで，症度の進んだものでは，すりガラス状の曇りとしか見えないようなものさえある（Fig. 4）．この両者の間には各段階のものがあるが，（Fig. 5）一般には陰影が微細であるために，軽症者のものは普通のレ線写真では判読しにくく，写真の黒化度が少し強過ぎたりすると不明になつてしまう．普通写真で明らかにじん肺と認められる程度になると，肺の粉じん巣はかなり多いものと考えられ，拡大撮影を行なつてみると，意外に多数の点状影が明らかになることが多い（Fig. 6）．

個々の陰影は，多くは不整形で，あまり濃くはなく，ときにはやや線状に見えることもあり，末梢肺紋理の増強との区別も困難であるから，軽症のものでは，老人肺その他の肺線維症との鑑別がむずかしくなる．

陰影の分布は，全肺野にほぼ均等であるが，症例によつては，陰影が上肺野または下肺野により密在するようなものもある．これには，じん肺進展の速度のほかに，胸郭の形状とか，部分的肺気腫なども関係するようであつた．側面像で陰影の分布を見ても，肺の前部と後部とで密度の差はなく，じん肺がある程度以上に進むと肺尖や外側下部にも点状影が出現する．

また，やや太い肺紋理は変化が少なく，棘状突出，断裂，肥大，数珠状陰影，網状影などはあまり目だたないことが多いが，点状影が非常に密になつてくると，紋理はそれにおおわれて不明りようになる（Fig. 7）．

b）肺門影の変化

明らかにじん肺によると考えられる肺門リンパ節の腫大，石灰化あるいは肺門影の偏位は認められなかつた．

c）肋膜の変化

肋膜の肥厚，癒着についても同様で，本症による肋膜の著明な変化は見当たらなかつた．

d）肺気腫

結節の明りようなものでは，個々の結節の間に，局所肺気腫と思われる透亮部が介在するものもあるが，肺全体あるいは下肺野だけが気腫のために明るくなるという傾向はそれほど強くはなく，まして，気腫性嚢胞や自然気胸などが多発す

Table 7. Pulmonary complications

Complications \ Subjects		non-pneumoconiotic workers (236)	pneumoconiosis (56)	distinct pneumoconiosis (19)
Chronic broncho-pulmonary inflammation		7	9	1
Emphysema		7	1	0
Acute pneumonia		1	0	0
Pulmonary tuberculosis	Cavernous	0	0	0
	Non-cavernous active	1	0	0
	Inactive	2	1	0
	Healed	18	5	1

るようなことはなかつた.

そのほかにも，^{131}I-MAA による perfusion scanning を試みたが，著明な局所肺血流障害がないことがわかつたに過ぎない.

③ 肺合併症および自覚症状

昭和39年検診の 292名の肺合併症は Tab. 7 のようである. 花莚業者では，気管枝・肺の慢性炎症の合併がやや高率で，特に，じん肺有所見者で高い成績であるが，P_1 以上のものでは，それが1名だけで，じん肺の進行につれて慢性炎症が増加するとは言えない. じん肺陰影と慢性炎症像との鑑別は困難な面もあつた.

肺結核は高度のものはなく，ことに，じん肺有所見者のものは安定した病変のみであつた. 結核の陰影そのものについて言えば，軽度のじん肺例ではじん肺職歴のないものと変りがないようであるが，昭和42年に検診で摘発した P_2 の1例と昭和39年度の外来患者の中の P_3 の1例とに，やや特異な結核性陰影が見られた. それは，陰影の辺縁がぼやけて，一見不安定型のように見えたため，一応化学療法を行なつたものであるが，数年の経過を観察しても陰影に全く変化がなく，結果的に安定性病変であつたものと判断した例である (Fig. 8，9). これらの病変は，じん肺発生後に生じたものかどうかは明らかでないが，じん肺による肺線維化によつて修飾された陰影であると解釈したい.

Table 8. Pulmonary function tests

	Rx	P_1	P_2+P_3
Average age	50	53	52
Average value of % Vital Capacity	106	101	91
Average value of Forced Expiratory Volume (1 second)	81	83	80

Table 9. Pulmonary function (estimated by Maximal Breathing Capacity)

	Rx	P_1	P_2	P_3
Normal	11	11	4	0
Slightly impaired	7	6	3	1
Moderately or markedly impaired	0	1	3	2

自覚症状に関しては，客観的な評価が困難であるが，有所見者では，無所見者に比べて咳，痰が少し多く，咽頭瘙痒感を訴えるものが数例あつた. 昭和42年検診の有所見者中に，じん肺法でいう呼吸困難Ⅱ度のものが8名あり，そのうちから，肥満，冠不全，軽度の気管支喘息の各1例を除いた5例でも，呼吸困難の程度は必ずしもじん肺症度や肺機能障害の強さと平行しなかつた.

④ 肺機能検査成績

昭和42年検診の企業体雇用者中のじん肺有所見者55名について行なつた%肺活量，1秒率，分時最大換気量の測定結果は，Tab. 8 および Tab.

9の通りである．（充分なスパイログラムが得られたものは54名）設備の都合で運動時換気量が測定できず，また，1回だけの測定であるため，個々の測定値が正確にその個人の肺機能を表わしていないかも知れないので，各症度ごとの平均値をとつてみた．それによると，じん肺の進展につれて，%肺活量は低下するが，1秒率のほうは変化しないことがわかり，肺機能障害は，肺の線維化による拘束性障害が主であることを示していた．Tab. 9によると，機能障害はP_2以上で著明になることが多いと言えよう．

2）花莚業従業者肺の病理組織学的所見

第1例　長○竹○郎　49才　男

昭和37年度の住民検診で肺結核を発見され，SM・PAS・INHの三者併用化学療法を受けた．空洞壁が厚いわりには化学療法が有効で，空洞は縮小したが，本人が早期復業を望んだため，左S_6の切除術を受けたものである．術前の15年間，製織を主とし，選別，“もと抜き”も1/3ぐらいの日数は行なつていた．

術前の胸部レ線像には，全肺野にわたりじん肺によると思われる点状影をかなり多数に認めP_2と判定したが，結核性陰影を混じていたかも知れない（Fig. 10）．

組織標本で見ると，小血管周囲および肺胞腔内に著明な粉じん結節を形成しているが，線維化は軽度である．粉じんは，1μ前後の淡黒色のもののほかに，3～6μにおよぶ無色透明なものが多数存在し，これは，染土を直接鏡検したときに見られるものと相似である．肋膜下にも粉じんが集積し，粉じん巣を作つている部分もある．

結核巣の多くは増殖性で，巨細胞を混じている．一部に滲出性の6～7㎜径のものもあるが，周辺に線維化が起こつている．

鍍銀標本によると，粉じん巣の膠原線維は疎である．

第2例　山○美○子　38才　女

7～8年間，主として製織に従い，ホジキン氏病で死亡して剖検されたものである．胸部レ線写真では，両肺にわずかの点状影が出現していたがRxと判定した．（Fig. 11）

肉眼的には，ホジキン氏病によると考えられる肺門リンパ節の腫張があり，肺の割面には，多数の灰白色小線維化巣を認めた．

組織標本では，（Fig. 13 A,B,C,D）症例1と同様に，肺の小血管周囲と肺胞腔内に小粉じん巣が多発し，その大きさは1～10数個の肺胞を占めるほどのもので，その中には，前症例と同じように，1μ前後の粉じんが多数見られるほか，3～5μの桿状の透明じんを混じており，軽度の線維増殖を伴つている．鍍銀標本に現われる膠原線維は僅少である．

大部分のリンパ節は，ホジキン氏病の変化で占められているが，一部のリンパ節では，髄質を中心に，肺野と同様の粉じんを摂取した食細胞が集まつている．透明な3～5μの結晶も多いが，線維増生は軽微である．銀染でも，膠原化はほとんど証明されない．（Fig. 13 E,F）

第3例　生○百○子　33才　女

約10年間，製織に従事し，昭和38年，肺結核のために右上葉切除術を受けた．術前の胸部レ線像にじん肺所見はなかつた．

組織学的には，被包乾酪巣の中に相当量の粉じんを認め，粉じんの大きさは5μを越えるものもあり，周囲の線維化も強いが，粉じんの色は黒褐色で，透明じんは見られない．しかも，全般に結核性変化が強く，明瞭な粉じん結節を形作つているとは言えない．

第4例　永○艶○　27才　女

昭和36年に肺結核発病，翌年，右上葉切除術を受けた．その前に5～6年間製織を行なつたことがある．術前のレ線像には，じん肺によると思われる粒状影は認められなかつた．

組織標本では，血管周囲に黒色の粉じんは見られるが，粉じん結節と言える変化は見当たらない．

以上の所見から，染土によつて，末梢血管周囲や肺胞内に線維化の弱い小粉じん巣が発生することは推測できる．そして，このような微細な結節は，かなり多数に存在していても，レ線像に表現

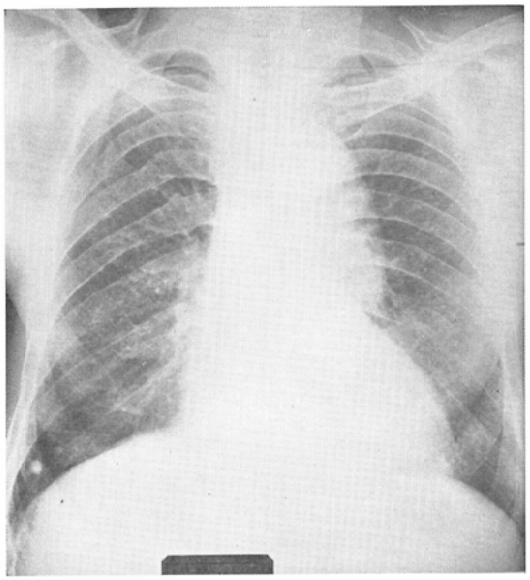

Fig. 2-A (case 1). 68 year-old male, rush-mat weaving of 20 years' duration and "moto-nuki" (in preparing rush for weaving man removes the tubular leaflets of rush from the feet of rush stems) of 5-6 years', complaining dyspnea on exertion. Some of the pneumoconiotic nodules are comparatively large.

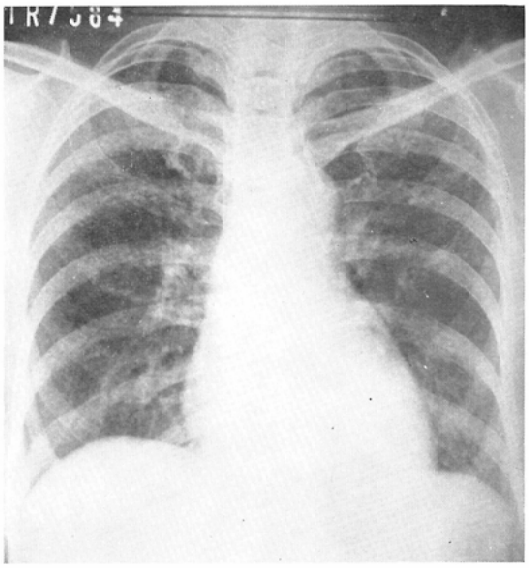

Fig. 3-A (case 2). 53 year-old female, rush-mat weaving of 24 years' duration, having no complaints. Pneumoconiotic nodules are fairly large and irregularly shaped.

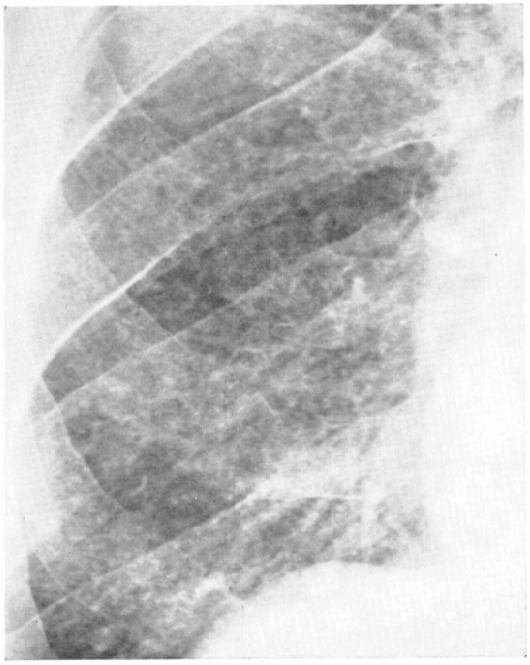

Fig. 2-B. Part of the direct twofold magnification radiogram

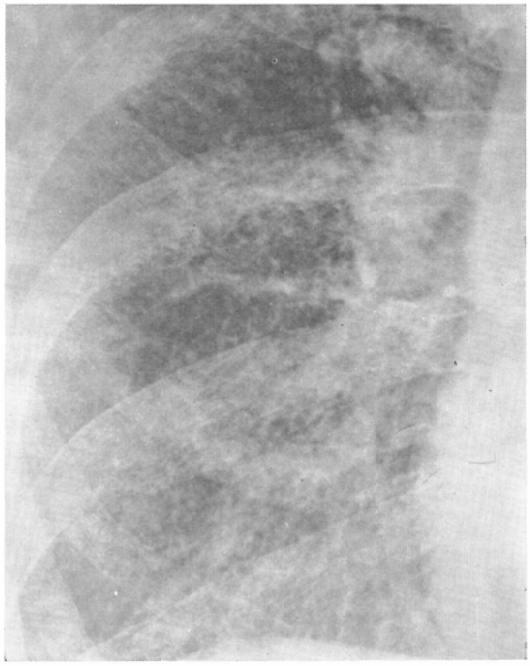

Fig. 3-B. Direct twofold magnification radiogram

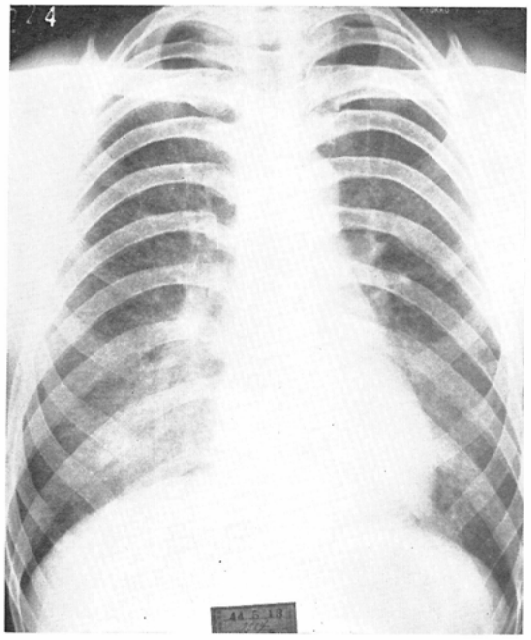

Fig. 4-A (case 3). 30 year-old male, rush preparing of 13 years' duration. Nodulations are very small, and the lung field looks like ground glass.

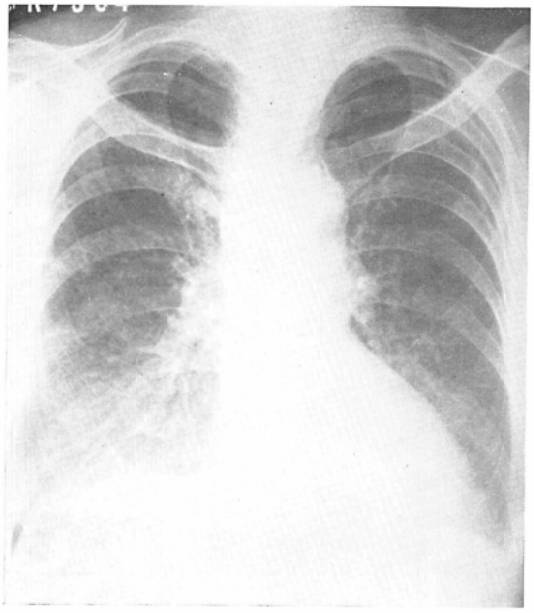

Fig. 5-A(case 4). 65 year-old female, rush preparing of 21 years' duration, without any comlaints. Very small flecks and larger ones are demonstrated.

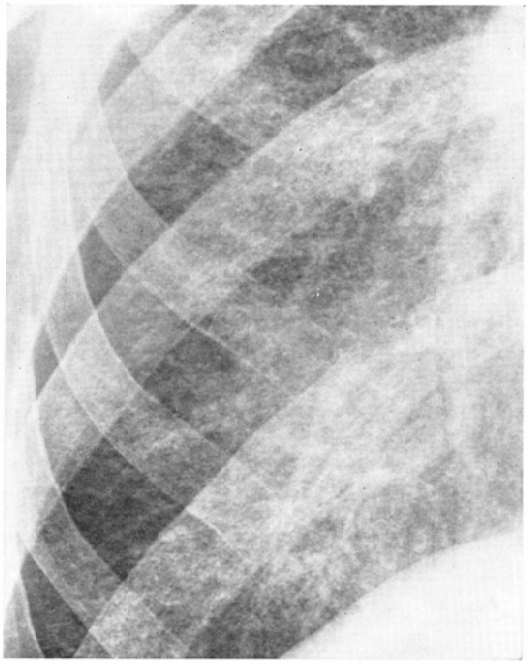

Fig. 4-B. Direct twofold magnification radiogram. Fine flecks can be seen separately.

Fig. 5-B. Direct twofold magnification radiogram.

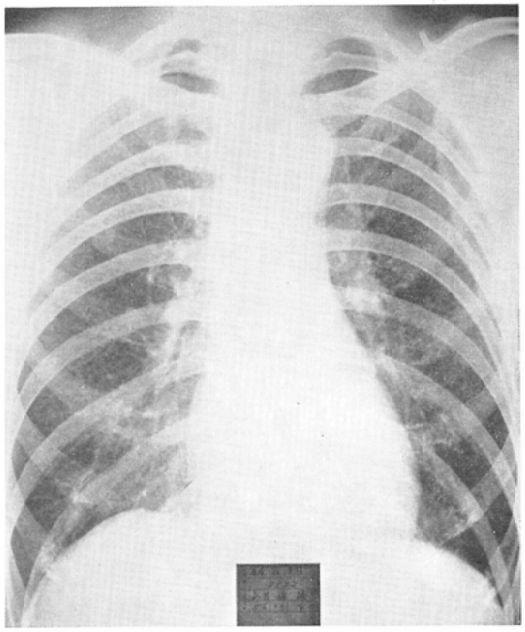

Fig. 6-A (case 5). 56 year-old male, rush preparing of 13 years' duration. Opacities shown in the roentgenogram are not so profuse.

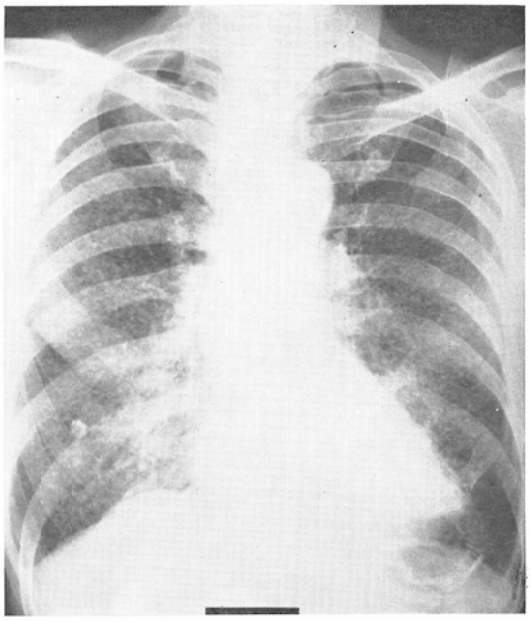

Fig. 7-A (case 6). 67 year-old female, "motonuki" of 20 years' duration. Some of the densities appear to be fairly large.

Fig. 6-B. Direct twofold magnification radiogram. More opacities are demonstrated than seen in Fig. 6-A.

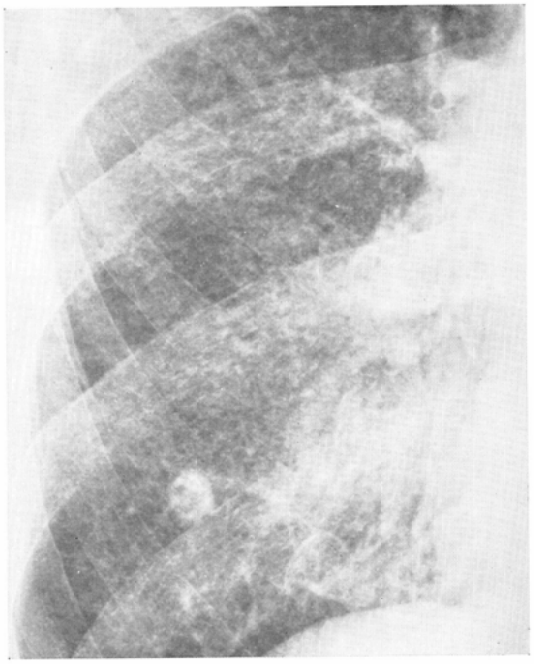

Fig. 7-B. Direct twofold magnification radiogram. Larger densities are found to be formed by the clustering of fine nodules.

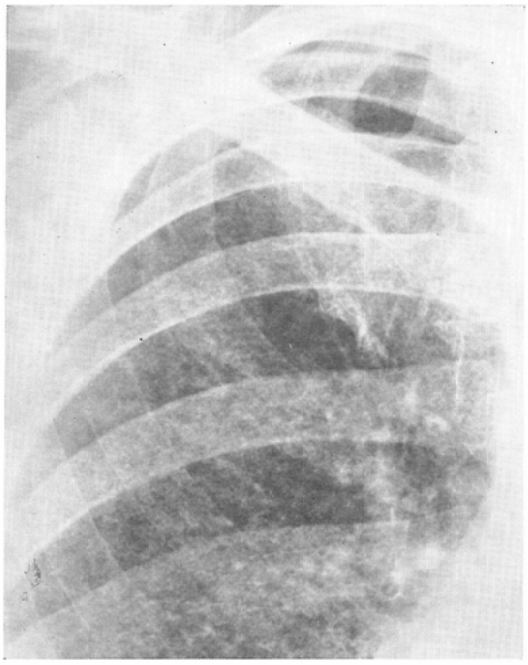

Fig. 7-C. Direct twofold magnification radiogram (right apex and upper lung field). Pneumoconiotic nodules are seen at the apex, too.

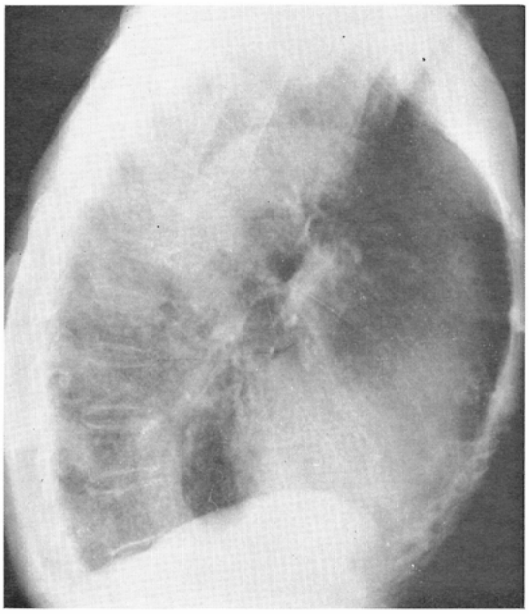

Fig. 7-D. Lateral view. Pneumoconiotic nodules are distributed equally in both of the anterior and posterior parts of the lung.

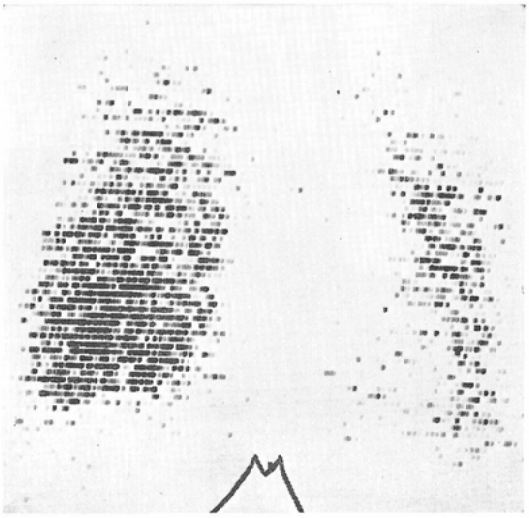

Fig. 7-E. Scintigram. Pulmonary blood flow seems to be normal.

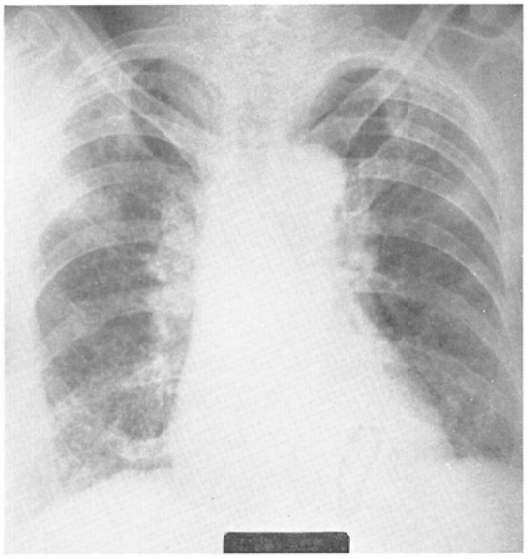

Fig. 8 (case7). 78 year-old female, rush-mat weaving with hand loom of 10 years' duration and "motonuki" of 4 years' A tuberculous lesion in the upper part of the right lung seems as if it were exudative. In a period of 4 years, including 2 years of chemotherapy, this shadow has scarcely showed noticeable change.

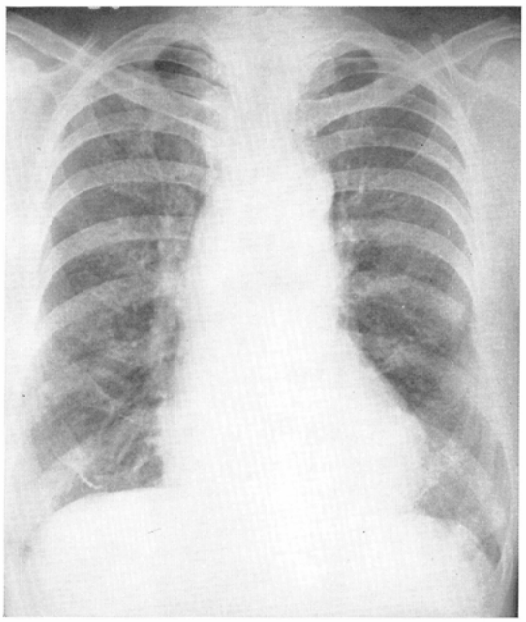

Fig. 9 (case 8). 66 year-old female, 15 years of rush preparing, showing a tuberculous focus in the right upper lung field. In spite of chemotherapy of 1.5 years' duration, this shadow remained unchanged.

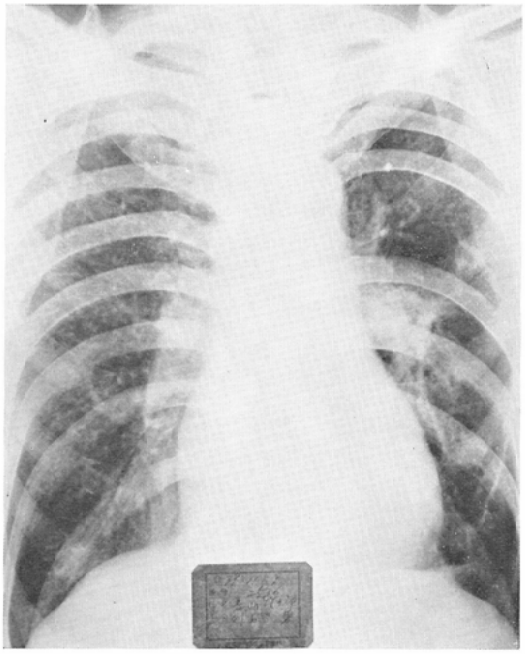

Fig. 10(pathologically proven case 1). 49 year-old male, 10 years of rush weaving and 5 years of rush preparing, underwent left S_6 resection for pulmonary tuberculosis. Histologic studies of the resected specimen revealed a large number of small pneumoconiotic nodules.

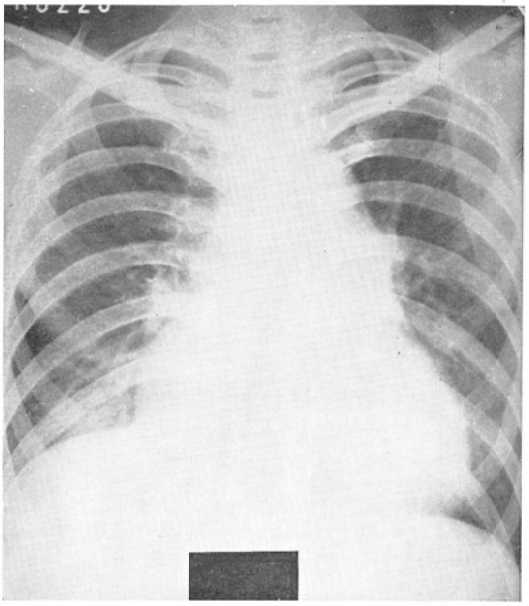

Fig. 11(pathologically proven case 2). 37 year-old female, 7-8 years of rush-mat weaving, died of Hodgkin's disease. Pneumoconiotic nodules are not apparent in this roentgenogram. Autopsy revealed innumerable small dust foci.

Fig. 12. Direct twofold magnification radiogram of extirpated rat lungs, showing numerous small dust foci.

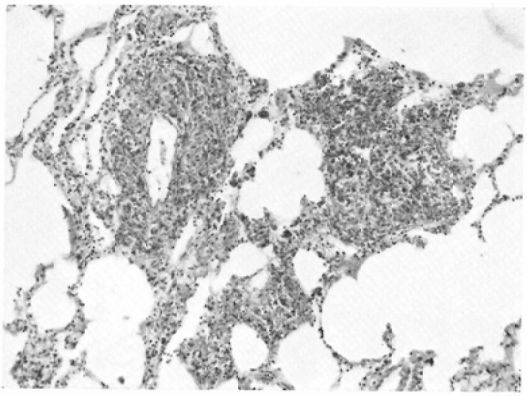

Fig. 13-A(pathologically proven case 2). Lung specimen (10×10, H.E.). Two small pneumoconiotic nodules are shown. One is in the interstitium adjacent to a blood vessel. and the other is formed by filling up some alveolar spaces.

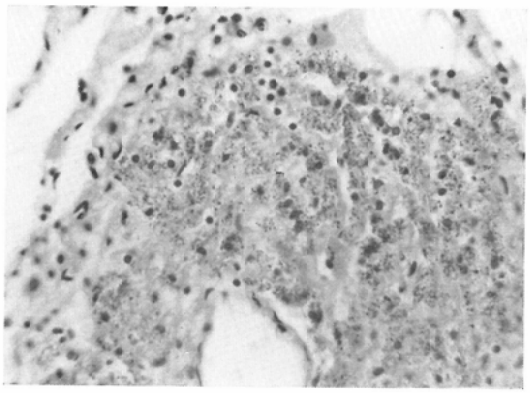

Fig. 13-B. The same dust focus as shown in the left half of Fig. 13-A, (40×10, H.E.), showing accumulation of macrophages laden with dust particles.

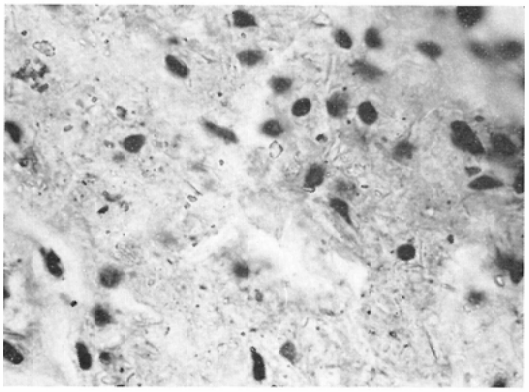

Fig. 13-C. The same dust focus as shown in Fig. 13-B, (100×10, H.E.). Numerous dust particles of various size and shape are seen. These are thought to be "sendo" particles.

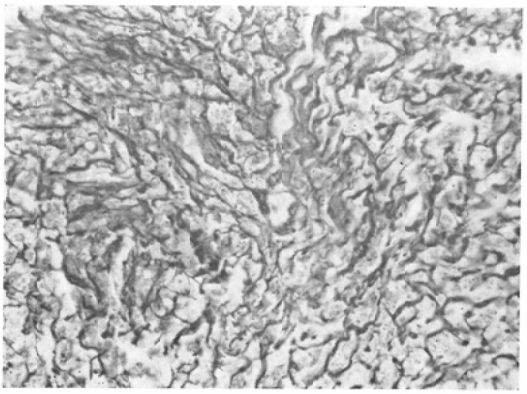

Fig. 13-D. A dust focus (40×10, reticuline stain), showing reticulous fibres as well as some collagenous fibres.

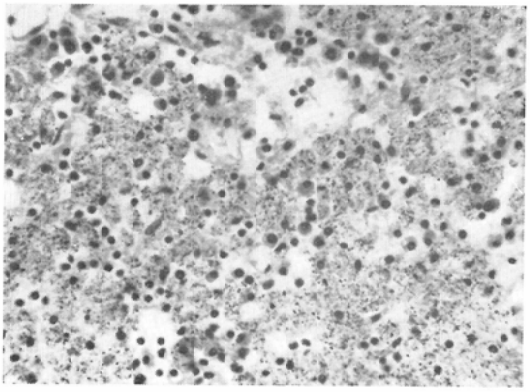

Fig. 13-E. Regional lymph node (40×10, H. E.), showing accumulation of dust laden macrophages.

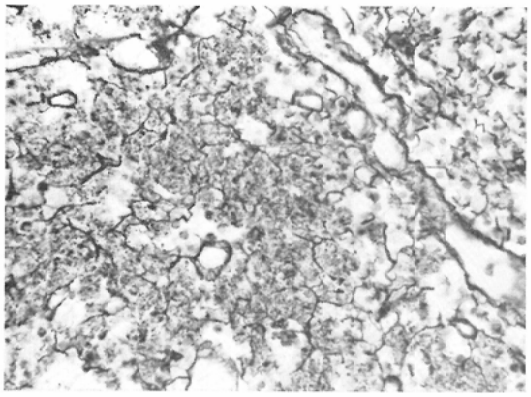

Fig. 13.F. The same lymph node as shown in Fig. 13-E,(40×10, reticuline stain), showing dispersed fibres.

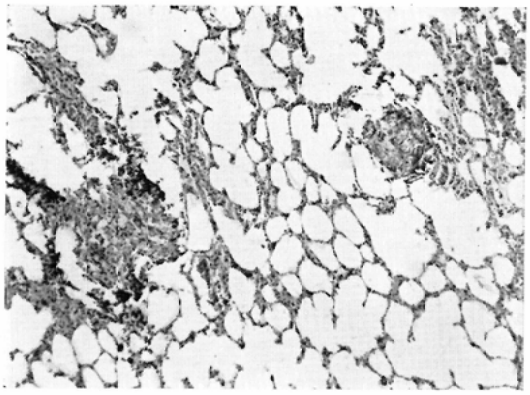

Fig. 14-A (Section of "sendo" injected rat lung). Dust foci (10×10, H.E.).

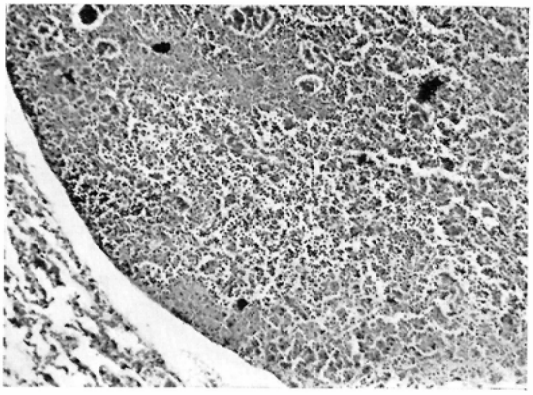

Fig. 14-D. Regional lymph node (10×10, H.E.) shows gathering of dust-laden macrophages.

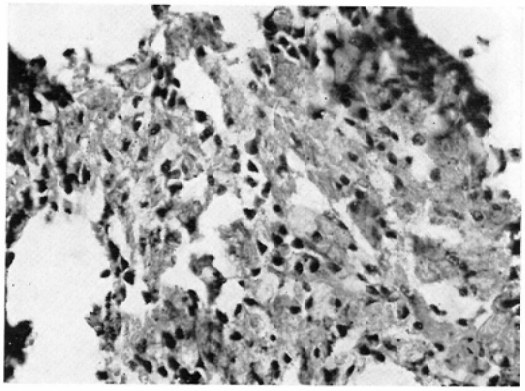

Fig. 14-B. Dust focus(40×10, H.E.) shows collection of dust-laden macrophages, among which a few fibroblasts are found.

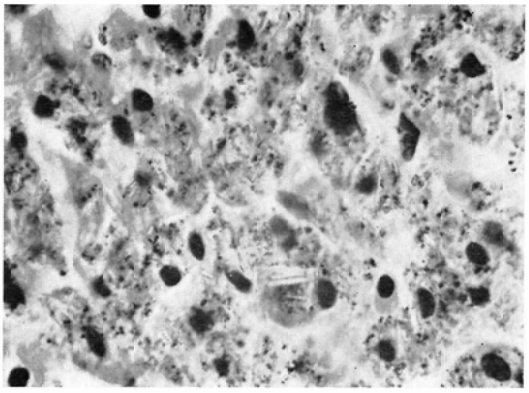

Fig. 14-E. The same lymph node as shown in Fig. 14-D, (100×10, H.E.).



Fig. 14-C. Dust focus(40×10, reticuline stain), showing slight fibrosis with scanty collagenous fibres.

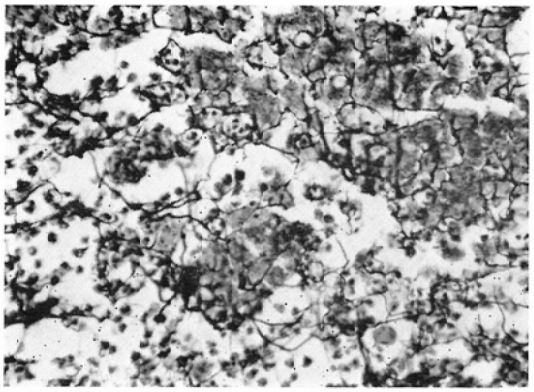

Fig. 14-F. The same lymph node as shown in Fig. 14-D, (40×10, reticuline stain). Fibrosis is scarcely seen.

されにくいということは言えるであろう．このことはまた，前節で述べた胸部レ線陰影の現われ方にも反映していると考えられる．

3)　動物実験成績

本実験の目的は，染土の肺内注入によつて，ラットにじん肺が発生するかどうか，発生するとすれば，それが，諸家の注入実験にみられる各種粉じんによるじん肺結節と比べて，どのような特徴を有するかを知り，ひいては，花莚業従業者の胸部レ線像および肺組織に認められたじん肺所見が，実際に染土によつて発現したものであるかどうかを確かめたいためであるが，業者の場合は，自然呼吸によつて染土粉じんを吸入しているのであるから，本来なら，それと同様の状態で動物実験を行なうのが最も適当であると考える．しかしながら，過去の幾多の文献によつても，また，著者の経験からも，実際の患者に本症を発生させるに必要であつたほどの長年月にわたつて動物を生存させ，しかも，低濃度の粉じん混入空気を持続的に吸入させ，かつ，動物の健康状態を維持させることは事実上不可能である．したがつて，次善の方法として，著者は，在来各研究者によつて行なわれてきたように，気管内へ染土粉じんの懸濁液を急速に注入する方法をとつたのであるが，さらに，じん肺がどの程度まで進展し得るものであるかを検するために，他にはあまり類をみない頻回注入を行なつてみた．

次に，ラット肺の検査成績を述べる．

1)　肉眼所見

摘出肺には，ほとんどの例に，多少とも，肺炎または無気肺による変化が見られるようであつた．肺炎巣と思われる部では，肋膜に軽度の線維素性癒着を認めた例もあつたが，じん肺そのものによる肋膜の肥厚・癒着は証明されないようであつた．肺表面は，1回注入例ではほとんど変化がないが，注入回数の増加とともに，微細な淡灰緑色の結節を表わすようになり，最後に残つた3匹では，多少の個体差はあるが，肺表面に粟粒大までの小結節が多数散在し，割面でも同様であつた．その2倍拡大撮影レ線像をFig.12に示す．

肺門リンパ節の明らかな腫大を認めた例は少なく，たかだか米粒大までであつた．

2)　病理組織学的所見

1回注入17日後死亡した例でも，すでに，肺胞腔内および細血管周囲に多数の粉じん巣が形成されており，1ないし10数肺胞を占める粉じん巣に多量の粉じんが集積している．(Fig.14 A,B) これらの粉じんは，染土を直接鏡検したときと同じように，大型のものは不整形ないし桿状を呈し，透明で20μに達するものもあり，微細なものは淡黄色に見える．大部分の粉じんは大食細胞に貪食されているが，大型の粉じんに対しては数個の食細胞が付着した状態のものもある．これらの間には，少数の線維芽細胞が増生し，マッソン染色あるいはアザン染色で見るとかなりの線維増殖を示す．銀染では，網目状に細網線維が増生し，大きな粉じん巣では，すでに膠原化が始まつている．(Fig. 14C)

これらの変化は，注入回数を増すにつれて，少しづつ強くなる傾向を示す．肺内粉じん量の増加によつて，粉じん巣はその数と大きさとを増し，ついには，充填性の小塊状巣を形成することもあるが，線維増殖とその膠原化はあまり進行せず，網目状にとどまり，けい肺結節の線維のように密になることはない．

これに対して，気管枝の変化と炎症の合併とはしだいに強くなる．大小気管枝の上皮はカタル性に増殖し，気管枝腔内には好中球が遊出し，ほとんどの例で，大なり小なり，無気肺や気管支拡張あるいは部分的肺炎像などが見られる．

所属リンパ節は，5例の標本で検索できた．(Fig.14 D,E,F) 1回注入例でも，すでに，粉じんを摂取した食細胞が単独あるいは数個の集団となつて，主として辺縁洞に散在しているが，線維増殖は起こつていない．ここでは，粉じんは小型で，ほとんどが10μ以下に限られる．5回注入例では，食細胞の集団が，腫大したリンパ節のすべての洞部に広がり，リンパ節全体の約$^1/_2$の範囲を占めているが，鍍銀標本では，好銀線維が集合した食細胞の間にわずかに入り込むだけで，膠原化は

まつたく起こつていない．

5. 考　察

岡山県は，“い”草の生産でも，“い”製品の製造でも，ふるくから全国の主要産地である．倉敷市，岡山市などを中心とした県南部一帯の“い”草生産地には，“い”製品の製造業者が集まり，特に倉敷市西阿知町の花むしろは有名である．

これらの作業場では，“い”草染土の発じんがかなり強く，従業者 723名の検診で65名に明らかなじん肺を認めた．これでみると，じん肺の発生はさほど高率でないようであるが，さらに詳しく職歴を調査してみると，各職種のうちで発じんが最も多いのは，“もと抜き”，“そぐり”を行なう調整部門であり，高度のじん肺発症例は，現在あるいは過去に，相当期間“もと抜き”，“そぐり”を行なつていたものが大部分であることがわかつた．この部門だけでみると，従業年数が比較的短いにもかかわらず，36%以上のじん肺発生率を示していた．また，自営業者では，“もと抜き”，“そぐり”が専門化されておらず，それらを行なうとしても短時間で事足りるのに対して，企業体雇用者では，それが分業化され，しかも，毎日継続して作業するため，じん肺発生がより高率となつている．これに反して，最も人数の多い製織部門に高度じん肺例が少ないのは，工程の第1段階である調整作業で，“い”草に強い外力を加えることによつて，落ちやすい染土粒子はおおかた落ちてしまい，以下の工程では発じんが少なくなることと，製織作業では，あらかじめ“い”草に与湿するので，なおさら発じんが減少する結果であろう．

これらじん肺例の胸部レ線像を見ると，症例によつて，陰影の大きさにかなりの差違があるようであるが，0.5㎜から 1.0㎜前後の極めて微細な点状の陰影が基礎になつているものが多い．これらが，一部で集合し，あるいは重畳して投影されると，粟粒大，ときには小豆大以上の不整な像を示すこともあつて，全肺野にほぼ均等に分布しているのが特徴と言える．陰影が特に微細で，しかも症度が進んだような例では，普通のレ線写真には瀰漫（びまん）性の曇りとして表われ，個々の点状影をほとんど分別できないようなものもある．

このようなレ線所見は，人および実験動物の肺組織にみる弱線維化微小粉じん巣の所見を反映しているものであろうが，顕微鏡的な小結節をすべてレ線像に表現できないのは，大きさの次元から言つても当然である．また，撮影条件の少しの違いによつても，レ線像に現われる点状影の数はかなり増減する．このことはまた，軽症例の診断のむずかしさを示すものであり，著者の行なつた拡大撮影は，0.5㎜前後の微細陰影の描写に効果があつたように思う．

肺紋理の変化について述べると，普通写真で追求できる血管の太さを1㎜内外とすると，それより末梢の血管は，その受けるレ線の方向によつて，あるものは重積し，あるものは単独に，種々の形をした微小陰影として投影されるはずであり，人肺の組織像に見られる粉じん結節は，レ線写真に現われにくい細血管周囲に存在していることを考え合わせると，本じん肺で，やや太い肺紋理にはあまり変化がなく，粉じん巣による微細陰影が，ごく末梢の肺紋理の異常と区別しにくいことが理解できるように思う．また，それゆえに，本じん肺の初期には，レ線写真の一局所だけを見て，どれがじん肺による陰影であるかを判別することは困難で，全体を概観して，陰影の増加あるいは陰影のニュアンスによつて判断し，拡大撮影を用いて確かめるよりほかあるまい．

このような陰影を示すじん肺は，他にもかなり見られ，遊離けい酸含有率20%以下の鉱山に発生するけい肺や，遊離けい酸を含まない粉じんによる多くの他のじん肺では，少なくともある時期には，本じん肺と類似のレ線像を呈するようである．田中[12]は，染土と同じように，遊離けい酸を20%前後に含む金属鉱山の作業者 777名のレ線検査で，その35.8%にじん肺を認めたが，1.0㎜前状影を主とし，3.0㎜程度ものは3名に過ぎなかつた．症度では P_2 を越えるものはなく，肺機能

軽度障害者6名であつたが，剖検では，P_1のものでも，1㎜内外の小粉じん巣が全肺に密在し，リンパ節の線維化も強かつたと述べている．本じん肺と異なる点は，リンパ節の線維化の強さだけのようである．阿部[1]は，職歴8年のトンネル工夫を剖検し，0.5㎜ぐらいの粉じん巣が密在していたが，レ線像上はP_2であつたと言い，このような所見は病理解剖ではまれであるとしている．立入[13]は石灰や鉄粉の吸入でも微細斑点状陰影が出現すると言い，本じん肺に類似した石灰肺および鉄肺のレ線写真を掲げている．

粘土肺についての記載は少ない．カオリン族の粘土では，Nagelschnidt[6]が，カオリン肺で死亡した4例の剖検で，粉じん結節の膠原線維の密生と融合巣の形成さえも認め，典型けい肺に類似したレ線像を呈示しているが，カオリンの遊離けい酸含有率については触れていない．このような所見は，後述のカオリンを用いた動物実験の成績に照らしても，特殊な例と考えざるをえない．モンモリロナイト族の粘土によるじん肺については，柏木[4]は，油脂精製に用いる活性白土の中等度の発じんで，従業3年前後の3名全員に粟粒大までの小結節密在型のじん肺を認めている．野崎ら[8]は，酸性白土によつて，就労21年間で上中肺野側半部に顆粒状とも言える比較的やわらかい小斑点状陰影が密に出現した例の写真を示している．著者の調査した笠岡市大戸地区に産する大戸粘土は，同じくモンモリロナイト族の粘土で，遊離けい酸含有率は染土と同程度であつたが，従業員のうちに，花莚業者のじん肺に似たレ線像を呈するじん肺発症例を数例発見している．分類の不明な粘土に関しては，中西ら[7]は，セメント工場の原料粘土の粉砕とその監督40年で，肺野に広範にわたる微細な粒状影が発現し，組織所見では，末梢血管周囲に線維化の弱い1㎜前後の結節が密在し，局所肺気腫が著明であつた例を報告している．仙田[11]は，やはりセメント工場の原料粉砕部門で，微細陰影密在型のじん肺を明らかにし，陰影が密度を増してくると布目状に見えると形容しているが，本じん肺のある型のものにもあてはまる適切な表現であると言えよう．しかし，この場合は，セメント原料には粘土のほかに頁岩や石灰石なども使われているから，純粋の粘土肺であつたとは限らない．

著者の行なつた人肺の病理組織学的検査では，検索できた症例に高度じん肺例がなかつたため，花莚業者じん肺の組織像の全ぼうを明らかにすることができたとは思えないが，粘土肺に特有である微細粉じん巣の存在を確かめることはできたと考えている．

動物実験について言えば，著者の試みた実験はあくまでも注入実験であり，しかも，人とラットとの粉じんに対する反応様式の違いを考慮に入れると，長期にわたる染土じんの吸入によつて発現したと考えられる人のじん肺所見と，染土の注入によつて生じたラット肺の所見とを，ただちに結びつけて論ずることはできないであろう．しかしながら，一歩退いて吸入実験と注入実験とを比較してみると，その間にさほどの径庭があるとは考えられない．というのは，注入実験の場合，気管枝にはいつた染土の懸濁液が末梢に向かつて進み，終末細気管枝あるいは呼吸細気管枝あたりに到達するとすれば，吸入された粉じんも，そのあたりで分泌液と混じつて懸濁状態になるものと推測されるので，結局，粉じんは両者とも似たような状態でその部の気管枝壁に付着し，その後の粉じんの運命も二者相似のものであると想像できるからである．また，注入に伴つて起こつただろう気管枝・肺の炎症が肺の線維化を左右することも懸念されるが，炎症の見られない肺の部分に生じた粉じん結節に関するかぎり，その線維化の強さを，後述する諸家の注入実験成績に示されている各種粉じん結節の線維化度と比較して論ずることはさしつかえあるまい．このように考えてくると，著者の行なつた注入実験をもつてしても，花莚業者の肺に現われたじん肺所見が実際に染土によつて発生したものであることを類推する資料にはなりうるものと言えよう．

染土を用いた著者の実験は，10μ以上の大型じんを含めて，最高は5回注入7か月間の経過をみ

たにもかかわらず，好銀線維の膠原化は弱く，網目状にとどまつた．塊状巣を形成したものでも，それは，多量の粉じんがその部の肺胞に充満したために生じた充填性塊状巣であり，個々の粉じん巣が融合拡大する傾向はなく，所属リンパ節の腫大，線維化もきわめて弱いものであつた．佐野[10]は，各種じん肺の肺内粉じん巣中の粉じん粒度を測定し，けい肺，滑石肺などでも20μにもおよぶ大型じんをかなり証明しており，肺内注入実験に際しても，大型じんのほうが，気管枝に対する害性も肺の線維化もともに強かつたと述べている．それによると，著者の実験で，大型じんの頻回注入によつても線維化が弱かつたことは，染土の弱線維化性を示すものであろう．

染土を用いた動物実験は他にはみられないようであるが，染土以外の粘土あるいは粘土鉱物を使用した実験は二三報告されている．道沢[5]は，5μ以下のカオリン粉じんをダイコクネズミの肺内に経気管注入し，注入4週目から24週まで経時的に肺所見を観察している．組織標本では，膨大した粉じん細胞が肺胞内に集積充満するのが特異で，好銀線維，膠原線維は4週目から軽度に増生するが，各期を通じて大差はなかつたと述べている．これらの所見は，染土によるラット肺の組織変化にきわめて類似したものである．彼は，使用したカオリンの遊離けい酸含有率には言及していないが，彼の示している分析値をカオリンの理論値と比べてみると，純粋に近いカオリンを用いたものと考えられる．Gross[2]は，カオリンおよび，カオリンと牛乳を混じたものを用いて，ダイコクネズミにそれぞれ12か月におよぶ吸入実験を行なつたが，カオリン単独では線維の増殖は起こらなかつたと言う．枚田[3]は，純粋の緑泥石をラット肺に注入し，50mg注入群で4か月後に軽度の好銀線維のみの増殖を観察している．

以上に述べた粘土肺の剖検所見，胸部レ線像ならびに粘土鉱物による動物実験の成績を染土によるじん肺所見と対比してみると，Nagelschnidtらの特殊な例は別として，粘土肺では，粘土中に相当量の遊離けい酸を含有していても，粉じん巣は微細で線維化は弱く，遊離けい酸を含まない純粋の粘土鉱物によるじん肺とあまり差がないということになる．その理由については，明確な説明ができないが，粘土の中の多種類の粘土鉱物のうちに，遊離けい酸の作用を防ぐ何物かがあるのかもしれない．

このように，染土によるじん肺は，非典型けい肺の中で特異な位置を占める粘土肺の一種であると言えるが，粘土肺そのものについては，じゆうぶんに究明されているとは言えず，今後に残された問題点も多いようである．

著者の調査した範囲では，染土によつて致死的な強いじん肺が発生した例はなく，数年の経過観察では，明らかなじん肺症度の進展を示した例もみられず，合併症にも重篤なものはないようであるが，調整部門では，従業13年でP_3に達した例もあり，肺機能障害もかなりの例に生じていることなどから，特に調整部門では，防じんないし減じん対策が必要であると考えられる．

事実，著者の実施した検診の結果に基づいて，各事業所では，それぞれ防じんの工夫を凝らしているが，じゆうぶんな効果は期待できないようである．材料や作業の性質上，換気などに困難な点があり，布製のマスクは染土が布目をふさいで用をなさなくなる．また，調整の前に“い”草に湿度を与えて発じんを防ぐ方法では，動力の消費が大きくなり，作業もむずかしくなる．調整の機械全体に木製のカバーを付ける方法では，粉じんは他の場所には広がらないが，作業を行なつている本人に対する発じんはさほど軽減しないなどで，現在のところでは，定期的な検診と適時の職場転換以外に良い方法が見つかつていない．

畳の歴史とともに始まつた岡山県の花莚業は，昭和の初期より急速に発展し，各種作業はしだいに機械化されたが，機械化とともに発じんはむしろ増加する傾向がある．近年，合成樹脂製品への切り替えもかなり目立つようであるが，これは“い”製品を駆逐するものではなく，将来，花莚業の長期従業者は増加する可能性もあり，また，花莚業が盛んになりつつある熊本・福岡・高知な

どの各県でも，染土成分に差はあるにしても，染土によるじん肺発生がじゅうぶん考えられることなどから，今後ながく染土じん肺を見つめていく必要があろう．

6. 総　括

1) 花莚業従業者には，作業中高濃度に発じんする“い”草染土によつてじん肺が発生する．

2) 染土によるじん肺は，各種作業中，調整部門に最も高率に発生する．

3) 染土によるじん肺は，胸部レ線像，人肺ならびに実験動物肺の病理組織学的所見によると，特異な弱線維化微細結節密在型のじん肺である．

4) 明石染土は，20%前後に石英を含有する緑泥石族の粘土であるため，染土じん肺は低濃度けい酸じんによる非典型けい肺であるとともに，粘土肺の一種でもあり，他の粘土肺と類似の所見を呈するようである．

5) 染土じん肺では，胸部レ線像上，大陰影の発現をみず，肺門リンパ節の腫大，肋膜の変化，肺気腫なども著明ではないが，粉じん巣の多発によつて中等度以上の肺機能障害が起こりうるので，防じん対策と定期的検診が必要であると考える．

稿を終るにあたり，終始御指導と御校閲を賜った立入弘教授，倉敷中央病院放射線科重康牧夫医長に心から感謝の意を表する．

病理組織学的検査については，労働科学研究所佐野辰雄博士に懇切な御指導をいただき，染土の分析については，岡山大学鉱物学教室逸見吉之助助教授に種々御便宜を与えられました．深く感謝する次第です．

本論文の要旨は，第24回および第27回日本医学放射線学会総会において発表した．

文　献

1) 阿部彰：労働科学，42 (1966), 199.
2) Gross, P., Westrick, M.L. and McNervey, T.M.: A.M.A. Arch. Industr. Hlth. 20 (1959), 477.
3) 枚田一郎：産業医学，2 (1960), 85.
4) 柏木正雄：名古屋医学，70 (1955), 152.
5) 道沢常裕：奈良医学雑誌，15 (1964), 205.
6) Nagelschnidt, G.: Brit. J. Industr. Med. 17 (1960), 247.
7) 中西敬，藤田良樹：結核，37 (1962), 603.
8) 野崎秀英，沢田豊：日本臨床，18 (1960), 735.
9) 緒方正名，田中勇夫ほか：産業医学，8 (1966), 375.
10) 佐野辰雄，中嶋彬恭：労働の科学，22 (1967), 70.
11) 仙田平正：名古屋医学雑誌，58 (1943), 651.
12) 田中太郎：東京慈恵会医科大学雑誌，75(1960), 1030.
13) 立入弘，浜崎靖ほか：日本臨床結核，17 (1958), 238.
14) 米田茂男，河内知道：岡大農学部学術報告，19 (1962), 75.