The University of Osaka
Institutional Knowledge Archive

Title	骨盤腔腫瘤性病変の診断におけるCTの臨床的意義
Author(s)	黒田, 敏道
Citation	日本医学放射線学会雑誌. 1979, 39(8), p. 821-839
Version Type	VoR
URL	https://hdl.handle.net/11094/17721
rights	
Note	

The University of Osaka Institutional Knowledge Archive : OUKA

https://ir.library.osaka-u.ac.jp/

The University of Osaka

骨盤腔腫瘤性病変の診断におけるCTの臨床的意義

東京慈恵会医科大学放射線科
黒　田　　敏　道

（昭和53年12月11日受付）
（昭和54年4月5日最終原稿受付）

Clinical Significance of Computed Tomography (CT) in the Diagnosis of Intrapelvic Masses

Toshimichi Kuroda
Department of Radiology, Jikei University School of Medicine, Tokyo, Japan

Research Code No.: *520*
Key Words: *Computed tomography, Pelvic cavity, Ovarian tumor*

Usefullness of CT in the diagnosis of intrapelvic masses was investigated in 47 proven cases by using ACTA 0100.

Six standard transverse planes were named as the promontorium plane, the superior anterior iliac spine plane, the inferior anterior iliac spine plane, the femoral head plane, the greater trochanter plane, and the ischial tuberosity plane. This denomination greatly facilitated anatomical orientation and discription of the intrapelvic lesions.

Intravenous contrast injection is essential in the CT of the pelvic cavity, and non-contrast scan can be avoided.

The opacified urinary bladder in relation to the mass lesion is important for the diagnosis; that is, uterine mass is usually located posterior or lateral to, and never anterior to the urinary bladder, whereas ovarian mass varies.

The diagnostic criteria of ovarian malignancy are based on the recognition of solid component of tumor. On the contrary, dermoid cyst is given a specific diagnosis by detecting its fatty content on CT.

CT is also effective in the diagnosis of pelvic lymphadenopathy, superior to lymphangiography in demonstrating the true extent of tumor involvement.

CT is indicated in the confirmation of the echographic findings, analysis of various substances such as fat and calcification, and demonstration of the relationship with surrounding tissues or pelvic bones.

1. 序　論

コンピュータ断層撮影法（CT）の全身への応用は，頭部におけるような良い画像が得られにくかったこともあり一歩立ちおくれた感はあるが，現在，種々の観点から検討がなされている．全身CTの中でも骨盤腔は胸部や上腹部と比べいくつかの好条件を備えている[1)2)]．

1．呼吸運動による影響が少なく，腸管の蠕動

による影響も上腹部ほどでない．

2．泌尿生殖器，骨盤部筋組織，血管，リンパ節などすべて左右対称である．

3．骨盤内臓器は正常な脂肪層により比較的明瞭に区別できる．

4．骨盤内臓器は骨盤骨と解剖学的関係においてほぼ一定である．

このように比較的 CT に適すると考えられる骨盤腔腫瘤性病変における CT の有用性について，従来より行なわれている検査法と比較検討した．

2．対象と方法

(1) 対象

昭和51年9月より53年6月までに本大学で行われた骨盤部の CT 全162例中，骨盤腔腫瘤性病変で手術，生検，あるいは剖検により診断の確定した47例を対象とし，その内訳を Table 1に示す．卵巣腫瘍中，組織学的に良・悪性の診断困難であったブレンネル腫瘍，未分化胚細胞腫，顆粒膜細胞腫の3例は臨床経過を考慮し，悪性群に含めた．また奇形腫は脂肪成分を有するため，特に分類した．骨盤内リンパ節腫大の3例はいずれもリンパ管造影施行後の CT である．

(2) 方法

使用した装置は ACTA 0100で，スキャン時間5.5分，横断面の厚さ7.5mm，画素数320×180箇，画素の大きさ1.5mm×1.5mm である．

スキャンに先立ち，1cm 毎に鉛で目盛りした物差しを腹壁において背臥位腹部単純撮影を行い，この単純写真を基準に理学的所見や既に終了している諸検査を参考に断層面を決定した．前処置として，膀胱を充満させる目的で検査前1時間の排尿を禁じ，検査直前は消化管の蠕動を抑制するため抗コリン剤の筋注を行った．

先ず造影剤を使用せずにスキャンし（以下単純スキャンと略す），次いで，原則として全例に，造影剤を静注してスキャンした（以下造影スキャンと略す）．造影剤は30%コンレイ（イオタラム酸メグルミン）220ml を使用し，急速点滴静注とし，約100ml 注入されてから上方より下方へとスキャンを行った．

3．骨盤腔の横断 CT 解剖

CT の読影において，各々の断層面の解剖に精通することは勿論であるが，その各々の断層面の上下関係をも把握する事によって，はじめてその立体的な解剖が理解できるわけである．著者はその上下関係のオリエンテーションを得やすいように6つの基本的骨盤断層面を設定し，その骨盤骨，大腿骨の形態よりそれぞれの面に名称をつけた[1]．

骨盤入口部の胛角を横切る断面から，出口の坐骨結節の横断面迄を2～3cm の等間隔に截り，これを6つの基本的な横断面とした．Fig. 1は，その6つの横断面と子宮卵管造影側面像を示したものである．女性骨盤の正常 CT 像における主な器官を以下に記すると，

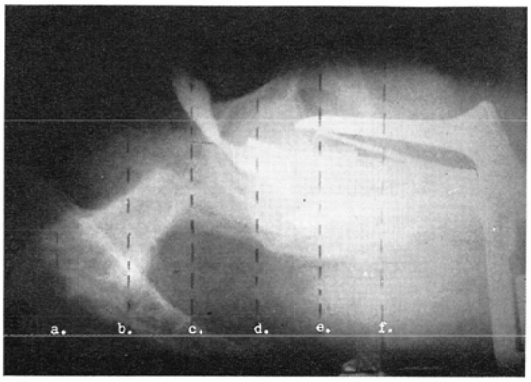

Fig. 1 Lateral projection of hysterosalpingogram and six basic pelvic planes : a. Promontorium plane, b. Superior anterior iliac spine plane (S.A.I.S. plane), c. Inferior anterior iliac spine plane (I.A.I.S. plane), d. Femoral head plane, e. Greater trochanter plane, f. Ischial tuberosity plane.

i）胛角面：小腸，上・下行結腸，総腸骨動静脈，尿管，中臀筋，腸骨筋，大腰筋．

ii）上前腸骨棘面：第3仙椎，回盲部，S状結腸，腹直筋，大・中・小臀筋．

iii）下前腸骨棘面：膀胱，子宮体部，直腸，ダグラス窩．

iv）大腿骨頭面：膀胱，子宮腟部，直腸，尿

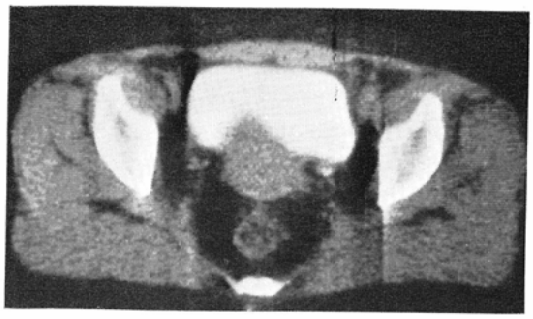

Fig. 2　Normal CT image of I.A.I.S. plane, female.

管，坐骨神経．

v）大転子面：恥骨，膀胱底部，腟，直腸．

vi）坐骨結節面：陰核海綿体，尿道，腟，直腸．

これからわかるように，女性骨盤腔の腫瘤性病変の診断に最も重要なのは，膀胱，子宮体部，ダグラス窩，直腸の関係を示す下前腸骨棘面（Fig. 2）と，膀胱，子宮腟部，直腸と前から後へ一線に並ぶ大腿骨頭面である．

基本的骨盤断層面を設定し，名称をつけることにより病変の記述が容易になり，断層面の規格化が可能になる．

4．骨盤腔 CT における造影使用の意義

すでに方法のところで述べたように，骨盤腔腫瘤性病変の CT 検査全例に単純スキャンと造影スキャンの両者を行ったが，果して造影スキャンは診断上必要であるのか．ここではこの造影剤使用の意義について検討し，さらに造影された膀胱と腫瘤との位置関係と，その腫瘤の起源との関係についても加えて検討した．

（1）対象と方法

対象は既に述べた47例である（Table 1）．

検討方法は3人の放射線医が各症例の単純スキャンと造影スキャンとを別個に比較し，次に造影スキャンのみの場合と両者を見た場合とを比較した．各症例における造影スキャンには次のように評価点をつけた．－1；単純スキャンなしで，造影スキャンのみでは診断困難であったもの，0；造影剤注入を行っても特に診断に影響を及ぼしたと考えられないもの，＋1；造影スキャンが個々の所見のとり易さのみではなく，明らかに診断に

Table 1　47 cases of pelvic masses

Ovarian tumor (32)	Benign :	Cystadenoma	12
		Endometrial cyst	1
	Malignant :	Cystadenocarcinoma	4
		Krukenberg tumor	2
		Embryonal carcinoma	1
		Granulosa cell tumor	1
		Dysgerminoma	1
		Brenner tumor	1
	Teratoma :	Dermoid cyst	8
		Malignant Teratoma	1
Uterine mass (8)		Fibroid	6
		Choriocarcinoma	1
		Pyometra	1
Pelvic lymphadenopathy (3)		Reticulum cell sarcoma	2
		Metastasis from cervical carcinoma	1
Others (4)		Hydrosalpinx	1
		Retroperitoneal liposarcoma	1
		Retroperitoneal leiomyosarcoma	1
		Vaginal carcinoma with superior extension	1

Table 2　Evaluation of contrast infusion

		0	＋1	＋2
Ovarian tumor (32)	Benign	5	3	5
	Malignant	4	2	4
	Teratoma	9	0	0
Uterine mass (8)		4	3	1
Adenopathy (3)		3	0	0
Others (4)		1	1	2
Total (47)　(100%)		26 (55%)	9 (19%)	12 (26%)

0 : contrast infusion dispensable in retrospect
+1 : contrast infusion indispensable for diagnoiss
+2 : Not diagnosable without contrast infusion

好影響を及ぼしたと思われたもの，＋2；造影スキャンなしでは診断困難であったもの．

また，子宮性腫瘤及び卵巣腫瘍の膀胱に対するCT上の位置関係を前方，後方，側方，圧排像なしの4つに分けて検討した．

(2)　結果と討論

疾患別の造影スキャン評価結果をTable 2に示す．全47例中，0群すなわち造影スキャンに診断上意義が認められなかったものが26例（55%），＋1群すなわち造影スキャンが診断上非常に有用であったもの9例（19%），そして＋2群すなわち造影スキャンが有用かつ診断上不可欠であったものが12例（26%）であった．－1群すなわち単純スキャンなしで造影スキャンのみでは診断困難であった症例は1例もなかった．45%の症例に造影スキャンの有用性が認められ，しかも26%においては造影スキャンなしでは診断困難あるいは誤診をしたかもしれなかったということは，結論的にいえば，造影スキャンは骨盤腔のCTにおいて必須であるといえよう．奇形腫9例において造影スキャンの意義が認められなかったのは，その診断根拠が脂肪成分の同定にあるためである．

次に造影スキャンが有用であった＋1群，＋2群の21例について，その有用であった理由を検討し，その結果をTable 3に示す．最も多かった理由は，腫瘤と膀胱との関係がよくわかったもの12例であった（Fig. 3）．次が嚢胞性病変の壁の厚さが明確になった，すなわち腫瘤の充実性部分が描出しえたため診断がより正確になったと考えられたもの8例であった（Fig. 4）．嚢胞性か充実性かの診断が可能になったもの6例（Fig. 5），腫瘤内の嚢胞性部分（壊死部分を含めて）が描出されたもの4例（Fig. 6），腹水の中の腫瘤が描出されたもの1例（Fig. 7）であった．

造影スキャンが有用であった理由として最も多かったのは膀胱の位置が明確になるということであるが，これだけに関すると逆行性膀胱造影でもよいわけだが，他のいくつかの理由は経静脈性でなければ得られないものである．しかも逆行性の場合に要する手間及び感染の合併症等を考えると好ましくないと思われる．ただし，高度の腎機能障害あるいは尿路の通過障害のある時は，症例によって逆行性膀胱造影も考慮されるべきであろう．

また，単純スキャンと造影スキャンの両者と造影スキャンのみを比較して，造影スキャンのみで

Table 3　The reason for superiority of contrast scan to plain scan

1)	Location of the urinary bladder	12	ovarian	5
			non-ovarian	7
2)	Thickness of the tumor wall	8	ovarian	7
			non-ovarian	1
3)	Internal structure of the mass (Cystic or solid)	6	ovarian	3
			non-ovarian	3
4)	Cystic component of the tumor	4	ovarian	3
			non-ovarian	1
5)	Tumor within ascites	1	ovarian	1
			non-ovarian	0

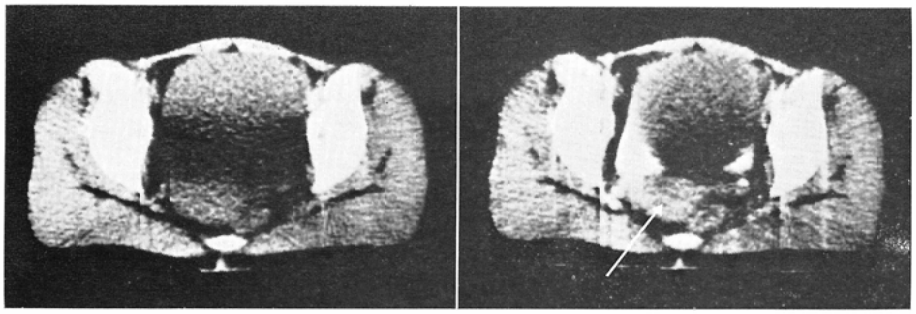

Fig. 3 Ovarian cystadenoma. Left : Pre-contrast scan. A mass and the urinary bladder are not recognized separately. Right : Post-contrast scan. A low density mass is present anterior to the opacified urinary bladder. Normal uterus (arrow) is seen behind the urinary bladder.

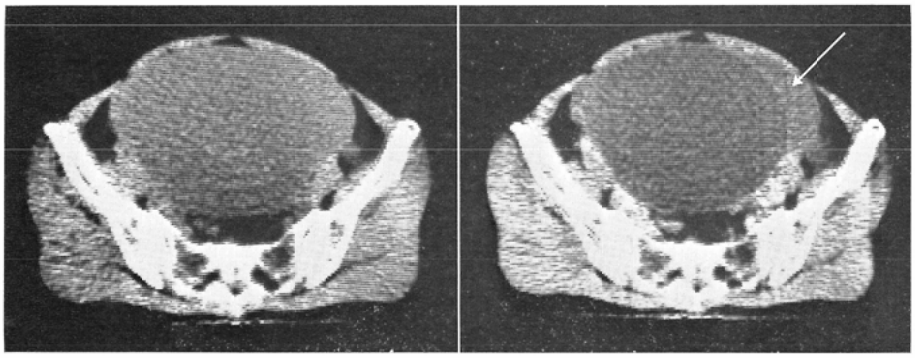

Fig. 4 Ovarian cystadenoma. Left : Pre-contrast scan. Right : Post-contrast scan. Solid part within cyst wall, undected on pre-contrast scan, is well demonstrated (arrow).

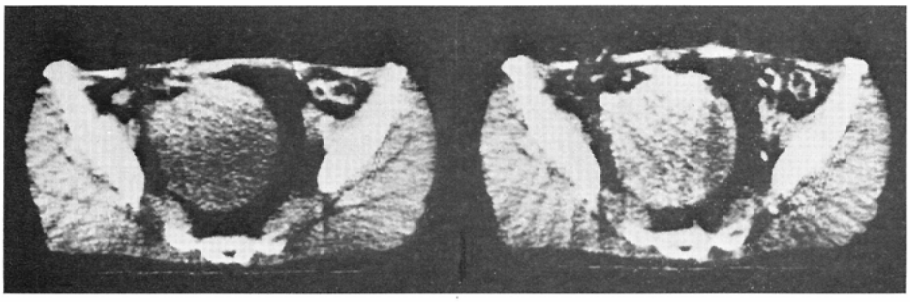

Fig. 5 Uterine fibroid. Left : Pre-contrast scan. It is uncertain whether the mass is cystic or solid. Right : Post-contrast scan. The density of the mass is almost homogeneously increased, revealing its solid nature.

は，すなわち単純スキャンなしでは失ったかもしれない所見があるかどうかについても検討してみたが，そのような症例は1例もなかった．つまり，単純スキャンなしで診断に困った症例は1例もなかったわけである．著者はルーチン検査として単純スキャンと造影スキャンの両方を撮っていたが，単純スキャンは省略しても何ら支障はないことになる．

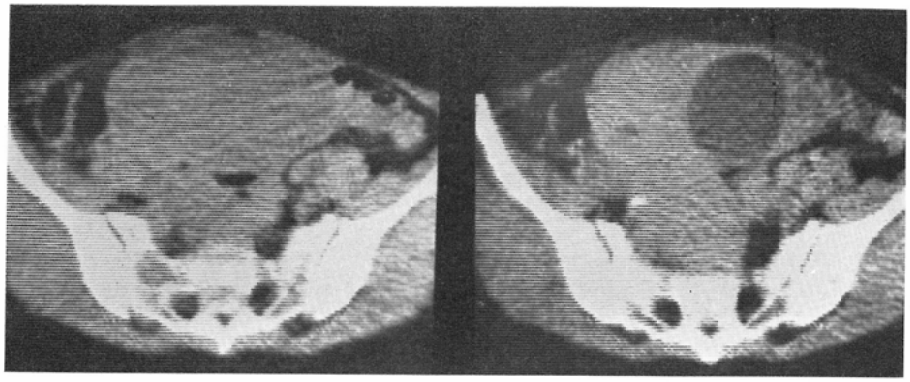

Fig. 6　Krukenberg tumor. Left : Pre-contrast scan. Right : Post-contrast scan. Cystic lesion within the mass is revealed.

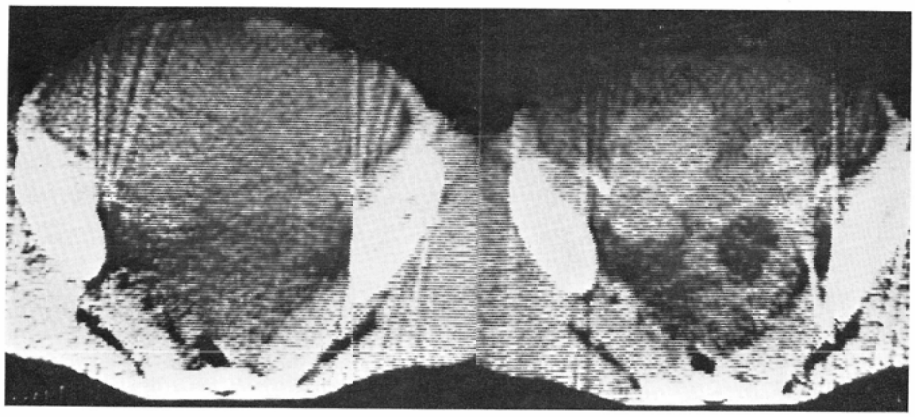

Fig. 7　Cystadenocarcinoma. Left : Pre-contrast scan. Only ascites is detected. Right : Post-contrast scan. The lobulated mass with cystic component is revealed.

造影スキャンが診断に好影響を及ぼした率は45%であるが，個々の所見の見易さは更に高率に向上をみる．骨盤腔の CT 検査を依頼されたからには造影剤の注入は必須であり，これによる利益は，造影剤使用による危険性を凌駕するものと思われる．単純スキャンの省略は，これに対して時間の節約，X線被曝の軽減に役立つ．

経静脈性尿路造影剤による副作用は，ごく軽いものを含めると5%前後にみられ，死亡は4万件に1件発生する[3]．著者がコンレイを用いて CT を行った2,500例のうち1例に血圧低下があり，治療を要する症例があった．このように造影剤による危険は全く無視し得るものではなく，4万分の1と云えど死亡の危険をも伴う．従って，CT 室内における救急医療態勢には万全を期し，患者の監視に留意すべきと思われる．死亡の殆んどは注入開始5分から10分以内に起こるといわれているが[3]，特にこの期間の患者の様子に注意し，重症副作用の前駆症状をすばやくとらえて対処すべきである．

次に腫瘤と膀胱との位置関係とその腫瘤の起源について検討した結果を Table 4に示す．子宮性腫瘤は全例，膀胱の後方（Fig. 8）あるいは側方（Fig. 9）に位置し，膀胱の前方に位置したもの，または全く圧排像を示さなかったものは1例もなかった．膀胱の前方に位置する腫瘤はその解剖学的関係より，通常，子宮起源ではありえないと考えられる．例外として有茎性に発育した漿膜下筋

Table 4 Mass localization in relation to the urinary bladder (U.B.)

	Anterior to U.B.	Posterior to U.B.	Lateral to U.B.	No pressure effect on U.B.
Uterine mass	0	6	2	0
Ovarian mass	9	9	10	4

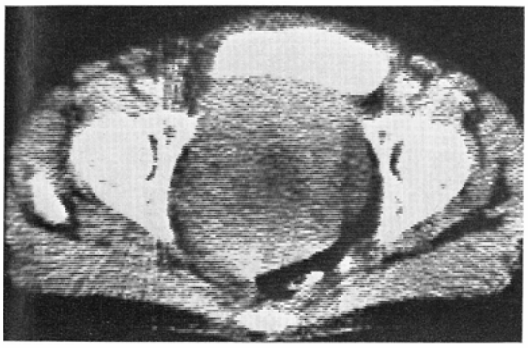

Fig. 8 Uterine fibroid. A large solid mass is located posterior to the opacified urinary bladder, being a typical manifestation of uterine fibroid. The low density within the mass represents degeneration.

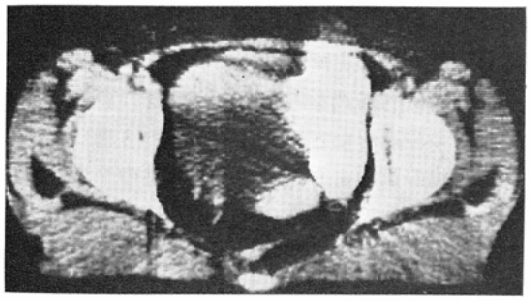

Fig. 9 Uterine fibroid. A uterine mass can be lateral to the urinary bladder.

腫が膀胱の前方に位置する可能性も考えられるが，極めてまれと思われる．卵巣性腫瘤は膀胱の前方，後方，側方いずれにも，ほぼ同じ比率で位置する可能性があり，いずれからも圧排像を示さない場合も存在する（Fig. 10, 11).

6. 骨盤 CT の診断

骨盤内腫瘤として頻度の高い子宮起源の腫瘤と

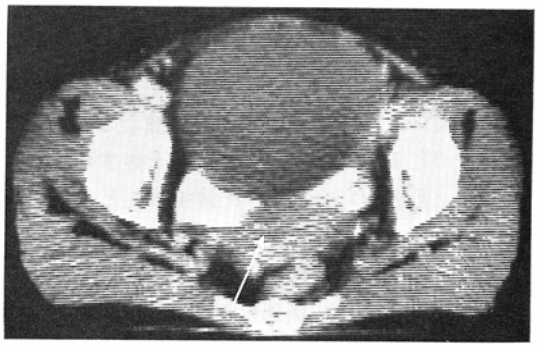

Fig. 10 Ovarian cystadenoma. A large cystic mass is located anterior to the urinary bladder. Normal uterus is also identified (arrow).

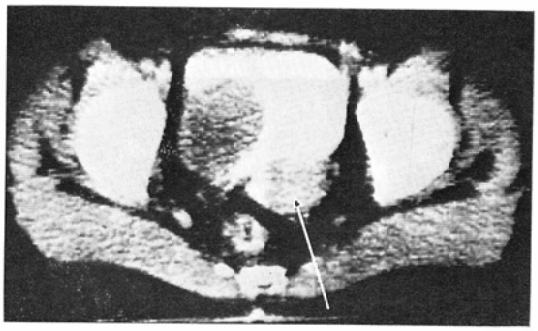

Fig. 11 Ovarian cystadenoma. A cystic mass is present lateral to the urinary bladder with compression. Normal uterus (arrow) is identified behind the urinary bladder.

卵巣起源の瘤腫についての CT 診断について検討した．また，骨盤内リンパ節腫大は臨床的に下腹部腫瘤を訴えることは少ないと思われるが，そのに診断 CT は非常に有用と思われたので，ここて併せて検討した．

(1) 対象と方法

既に述べた47例のうち子宮性腫瘤 8 例，卵巣腫瘍32例，及び骨盤内リンパ節腫大 3 例を対象とし，それぞれの CT 所見を retrospective に検討した．

(2) 結果と討論

① 子宮性腫瘤

子宮性腫瘤としては，子宮筋腫が圧倒的に多い．CT 上，正常子宮は下前腸骨棘面から大腿骨頭面の間で膀胱の後方，直腸の前方に位置する辺

縁平滑なだ円形の軟部腫瘤としてみられる（Fig. 2）が，これが腫大している時は子宮筋腫が疑われる．子宮の解剖学的特徴より，子宮筋腫は通常膀胱を後方より圧排する充実性腫瘤としてみられ（Fig. 8），時に膀胱を側方より圧排することもあるが（Fig. 9）前方より圧排することや，膀胱に圧排を示さないことは極めてまれである．子宮の濃度は，通常，造影剤注入により均一に上昇する．内部に変性，壊死を伴うことはしばしばみられるが，これは造影剤注入によっても濃度の上昇しない低濃度領域としてみられる（Fig. 8, 19-a）．腫瘤内石灰化もしばしば見られる所見である（Fig. 12）．

子宮が腫大している場合，子宮筋腫の他に考慮すべきものとして絨毛上皮性腫瘍（Fig. 13）や非特異的な子宮の腫大等があるが，現在のところCT上濃度差による鑑別は不可能である[1]．

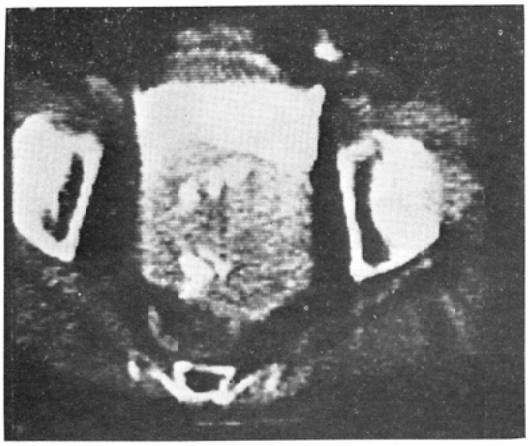

Fig. 12　Uterine fibroid. A solid mass with multiple calcified foci is present behind the urinary bladder.

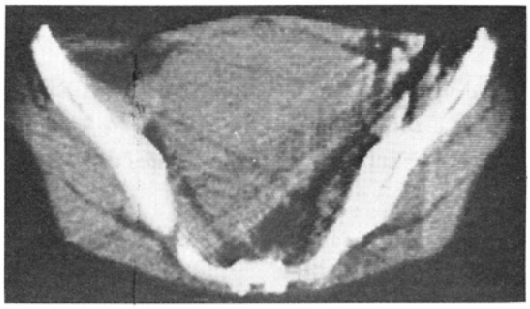

Fig. 13　Choriocarcinoma. A solid mass is present in the pelvic cavity, but nothing specific for choriocarcinoma is seen.

子宮溜膿腫も子宮が腫大する疾患の1つであるが，これはCT上，極めて特徴的な所見を呈する．つまり，拡張した子宮腔内は均一な低濃度で満たされ，子宮筋層はそれを取り囲む辺縁平滑な比較的厚い壁として認められる（Fig. 14）．

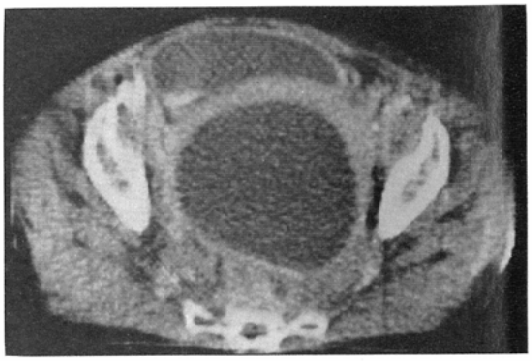

Fig. 14　Pyometra. A large cystic mass with opacified thick wall is present posterior to the urinary bladder.

② 卵巣性腫瘤（卵巣腫瘍）

卵巣腫瘍はその多様性のため，分類も複雑であるが，一般には発生母組織に基づく組織分類がなされる．しかし実施臨床においては，それぞれの腫瘍の特徴的経過を考慮して良性群，悪性群，及び両方の経過をたどりうる中間群の3者に，あるいは腫瘍の割面より嚢胞性と充実性の2者に分類される．ここで充実性という場合，嚢胞内に一部でも乳頭状増殖の充実部を認めれば充実性群に含められる．日本産科婦人科学会卵巣腫瘍委員会の統計では，卵巣腫瘍の84％を嚢胞性腫瘍が占め，充実性腫瘍は16％を示すに過ぎない．しかしながら，後者すなわち充実性腫瘍の85％は悪性経過を示し，その50％は卵巣癌であったという[4]．したがってCTによる嚢胞性か充実性かの情報は，臨床上重要となってくるわけである．

女性骨盤腔の腫瘤性病変は，頻度的に卵巣腫瘍と子宮筋腫が最も多く，CT上，腫瘤と別個に正常子宮が認められた場合，卵巣腫瘍が最も疑われ

る（Fig. 10, 11）．腫瘤の他に子宮が確認できない場合でも，膀胱の前方に腫瘤がある場合は卵巣腫瘍が疑われる．一方，充分な断層面が得られながら腫瘤の他に子宮が確認できず，かつ腫瘤が膀胱の後方，あるいは側方にある場合は子宮性腫瘤が疑われる．また，前述したように卵巣腫瘍は非常に高率に嚢胞性，あるいは一部嚢胞性であるということも起源臓器の診断に役立つ．

平滑な薄い壁をもった嚢胞性腫瘤の場合，おそらく良性卵巣腫瘍であろうといえる（Fig. 3, 10）．しかし CT 上検出できない程度のわずかの充実性細胞性分が嚢胞壁にあり，しかもそれが悪性であった場合，診断は不可能である．逆に，CT 上一部充実性部分を伴った，あるいはすべて充実性の腫瘤の場合は前述したように85％の確率で悪性であるといえる（Fig. 6, 24-a）．充実性部分を認める他に，腫瘤の輪郭が不規則，あるいは分葉化している（Fig. 7），または嚢胞壁が不整に肥厚している（Fig. 15, 23-a）等の所見がある時は，さらに強く悪性が疑われる．また，乳頭状嚢胞腺癌は時に砂粒状の石灰化を呈することが知られている[5]．

類皮嚢胞はその脂肪成分のために，CT により特異的に診断することが可能である[1]．CT 上類皮嚢胞は嚢胞内に脂肪成分の含まれる卵巣嚢胞性腫瘤として認められ，時に歯，あるいは骨片が認められる．脂肪成分は CT 上，水よりも低い濃度として容易に認められ，臀部の皮下脂肪と同一の濃度であることより確認することもできる（Fig. 16, 22-a）．著者の9例のうち8例は良性，1例は悪性化したものであったが，この1例は悪性と診断しえなかった（Fig. 17）．類皮嚢胞以外は卵巣腫瘍の組織診断は不可能である．

③　骨盤内リンパ節腫大

骨盤内リンパ節腫大の診断には従来より，リンパ管造影あるいは超音波断層（以下，エコーと略す）が行われているが，最近 CT が応用されるようになった．

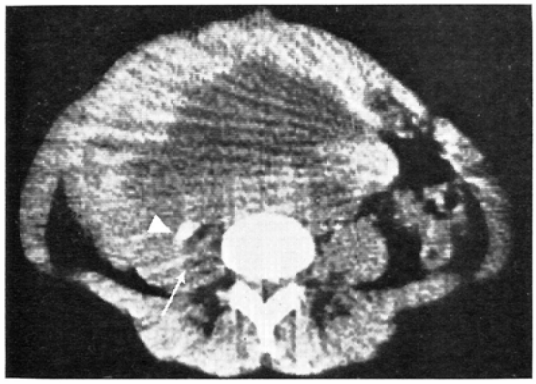

Fig. 15　Embryonal carcinoma. A large cystic mass is noticed with thick wall. Right iliopsoas muscle (arrow) is obliterated by the mass, and dilatation of the right ureter (arrowhead) is also seen.

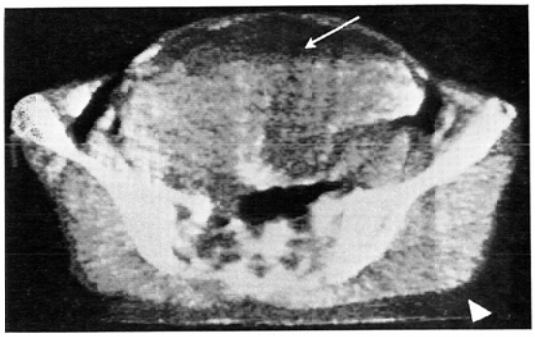

Fig. 16　Dermoid cyst. Fat-fluid level is evident within the large mass. The fat density within the mass (arrow) is the same as the density of subcutaneous fat of the buttocks (arrowhead).

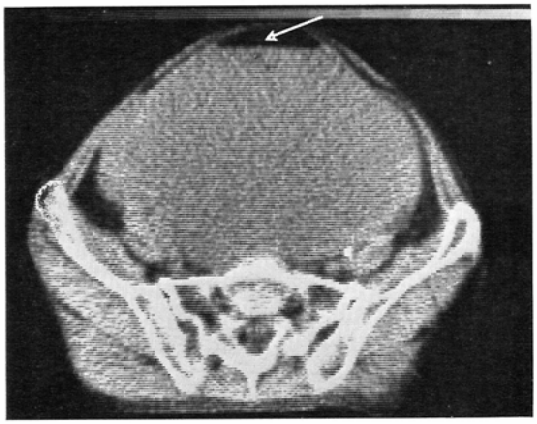

Fig. 17　Malignant teratoma. Small amount of fat component (arrow) is present in the large cystic mass, with fat-fluid level. No evidence of malignancy is seen on the CT.

CT の有用性としては，（i）リンパ管造影で造影することのできないリンパ節群（骨盤内に限ると内腸骨リンパ節）の病変の描出が可能である，（ii）リンパ管造影でリンパ管の閉塞，あるいは腫大したリンパ節による大量の造影剤の消費のため造影されない中枢側のリンパ節病変の描出が可能である[6]，（iii）リンパ管造影では腫大したリンパ節のごく一部しか造影されないことがしばしばあるが，CT ではその腫大リンパ節の全貌を立体的に描出しうる[6]，（iv）エコーより周囲組織との関係が明瞭に判別できる，（v）エコーでは悪性リンパ腫病巣が echo-free で，嚢胞性病変と誤まり易いことがあるが，CT では鑑別容易である[7]等がある（Fig. 18-a から d）.

一方，CT の欠点としては，リンパ管造影において明瞭に描出されるリンパ節の微細な内部構造を描出しえないこと[8]があげられ，このため CT では，反応性の腫大はしているが腫瘍浸潤のないリンパ節を偽陽性に，また腫瘍により浸されてはいるが腫大の軽度な，あるいは全くないリンパ節を偽陰性として誤診する可能性がある[8].

リンパ節腫大の判定基準は使用する CT の性能により異なるのは当然であるが，Levitt らはリンパ節の直径が8mm を超える時は異常を疑う

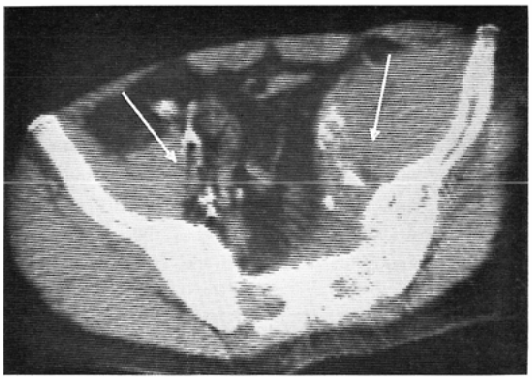

(a)

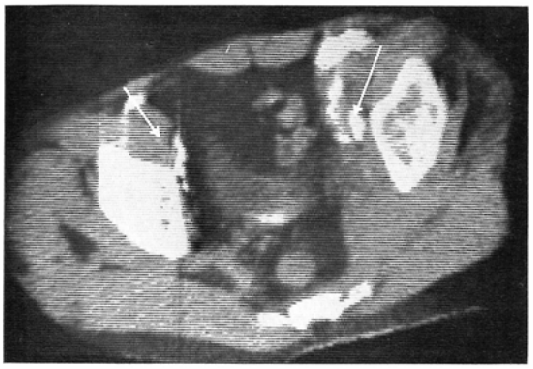

(b)

(c)

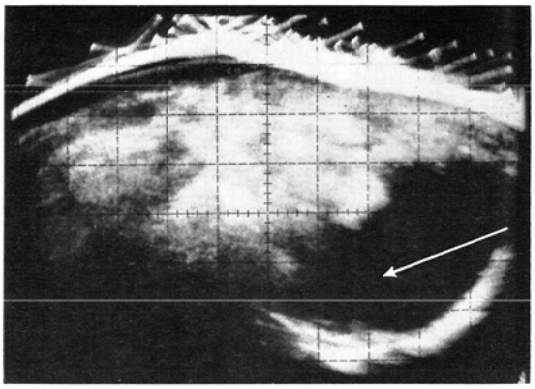

(d)

Fig. 18　Reticulum cell sarcoma. The CT scans of S.A.I.S. palne (a) and I.A.I.S. plane (b) reveal extensive bilateral pelvic lymphadenopathy (arrows). Lymphangiogram shows no remarkable findings (c). On echogram (d), enlarged lymph-nodes are demonstrated as an echo-free mass (arrow).

べき[2]とし，また Lee らは1～2cm は疑わしく，2cm を超える時は異常である[6]と報告している．腫大リンパ節の CT 像としては，直接リンパ節の腫大を認める場合のほか，動静脈や筋肉等，周囲の健常組織の偏位や境界消失等が所見として認められる[6]．

異常リンパ節をその濃度によって判定することは少なくとも現時点では不可能であり，また，経静脈性造影剤注入によってもその濃度は変化しえない．リンパ管造影後に行われた CT では，リンパ節の一部がリンパ管造影により造影されているため，腫大した非造影部分がよくわかる．

6. CT と他の検査との比較

婦人骨盤腔の腫瘤性病変の診断には CT 登場以前より経静脈性尿路造影（IVP），子宮卵管造影（HSG），骨盤気体造影（Gynecography），超音波断層（エコー），骨盤動脈造影（PAG）等があり，CT をこれらの検査法と比較することは CT の有用性を分析，評価することにつながる．著者はこのうちエコーと PAG を CT と比較した．

（1） 対象と方法

既に述べた対象のうち CT とエコーないしは PAG，あるいは3者ともが施行された36例を対象とした．症例の内訳は卵巣良性腫瘍19例（嚢胞腺腫12例，類皮嚢胞7例），卵巣悪性腫瘍7例（嚢胞腺癌3例，クルッケンベルグ腫瘍，胎児性癌，顆粒膜細胞腫，未分化胚細胞腫，各1例），子宮筋腫6例，絨毛上皮腫，子宮溜膿腫，後腹膜脂肪肉腫，腟癌各1例であり，このうち CT とエコーが施行されたのが29例，CT と PAG が施行されたのが23例，3者ともが施行された症例が16例であった．

エコーは東芝多目的超音波断層装置 SSL-51C を使用した．エコー検査30分前には膀胱を充満させる目的で約200ml の飲水をさせた．PAG は Seldinger 法で腎動脈分岐直下の腹部大動脈内に50～70ml の造影剤を急速注入する方法で行ったが，これに卵巣動脈，内腸骨動脈，あるいは子宮動脈の選択的造影を加えたものも検討の中に含めた．

比較は3人の放射線医が CT，エコー，PAG のそれぞれの像を retrospective にみて評価点をつけて行った．評価項目としては，（A）腫瘤の存在，（B）腫瘤の拡がり，（C）腫瘤の性状（嚢胞性，充実性等），（D）悪性所見（E）腫瘤内脂肪成分，（F）起源臓器，（G）腹水，を用いた．評価点は，3；非常によくわかる，2；よくわかる，1；一応わかるがよく描出されていない，0；わからない，の4段階とした（Table 5）．また，腫瘤性病変を組織学的性状，肉眼的性状，血管造影上の性状，起源臓器，触診上の大きさの5つの観点から相対する2群に分けて，また比較的

Table 5 Score of each modality

0 : Not delineated
1 : Only faintly delineated
2 : Moderately well delineated
3 : Fairly well delineated

Table 6 Scoring of CT, ECHO and PAG (1)

	CT		ECHO		PAG	
	score	cases	score	cases	score	cases
A. Mass detectability	2.97	36	2.90	29	2.57	23
B. Tumor extent	2.75	36	2.66	29	1.87	23
C. Cystic component	2.64	36	2.45	29	1.39	23
D. Malignancy	1.00	10	1.25	4	2.25	8
E. Fat component	2.88	8	0.57	7	1.00	5
F. Tumor origin	1.33	36	2.24	29	2.09	23
G. Ascites	3.00	2	0	1	2.00	2
Over all	2.37	36	2.39	29	1.95	23

頻度の高い卵巣嚢胞腺腫，類皮嚢胞，卵巣悪性腫瘍に対する評価を比較した．

(2)　結果と討論

全症例に対する総合平均評価点は CT 2.37，エコー2.39，PAG 1.95と CT とエコーが PAG に比べ評価点が高かった．評価項目別の平均評価点を Table 6に示す．

個々の項目をみていくと，（A）腫瘍の存在を確認する上では CT とエコーが PAG を上まわり，（B）病変の拡がり，すなわち腫瘤の辺縁や周囲臓器との関係の描出，また（C）腫瘤の性状，嚢胞性か充実性かの鑑別においても CT，エコー，PAG の順に評価点が高かった．しかし，悪性腫瘍症例において，（D）悪性所見を捉えうるかどうかの評価は PAG が圧倒的に高かった．類皮嚢胞や脂肪肉腫における（E）脂肪成分の同定，あるいは，（G）腹水の同定に関しては CT で最も高かった．（F）腫瘤の起源臓器に関してはエコーと PAG が CT に勝った．

次に5つの観点から相対する2群に分けた場合の評価点を Table 7に示す．CT では組織学的に良性のものが悪性に対して嚢胞性病変が充実性

Table 7　Scoring of CT, ECHO and PAG (2)

	CT		ECHO		PAG	
	score	cases	score	cases	score	cases
a.　Pathologically						
benign	2.59	26	2.40	26	1.91	15
malignant	1.88	10	2.40	4	2.04	8
b.　Macroscopically						
cystic	2.56	24	2.48	22	1.18	15
solid	1.98	12	2.52	7	2.23	8
c.　Angiographically						
hypervascular	2.06	10	2.40	6	2.41	10
hypovascular	2.54	13	2.53	10	1.59	13
d.　Of tumor origin						
ovarian	2.59	26	2.44	14	1.85	17
non-ovarian	2.00	10	2.36	15	2.37	6
e.　On physical examination						
beyond navel	2.25	12	2.58	10	2.04	10
not beyond navel	2.43	24	2.30	19	1.87	13

Table 8　Scoring of CT, ECHO and PAG (3)

	CT		ECHO		PAG	
	score	cases	score	cases	score	cases
Uterine fibroid	2.42	6	2.63	6	2.83	3
Ovarian cystadenoma	2.65	12	2.67	12	1.70	9
Dermoid cyst	2.71	7	1.57	6	1.90	2
Ovarian malignant tumor	2.17	7	2.40	4	2.15	5

病変に対して，卵巣起源の腫瘤が卵巣以外のものより診断上優位である．血管造影上乏血管性の腫瘤が血管性のものに対して優位であることは，これらが嚢腫性である場合が多いからと考えられる．PAG では CT とほぼ鏡面を呈する結果が得られている．すなわち，良性，嚢胞性，乏血管性，卵巣性のものは悪性，充実性，血管豊富な，あるいは卵巣外起源の腫瘤とは異なり，診断するのに不利である．エコーではこの両者に比し対照的なのは，この5項目における相対する2群，いずれにもはっきりした優劣が存在せず，すべて2.30～2.58（平均2.39）の評価点をあげていることである．

また，比較的頻度の高い4疾患，子宮筋腫，卵巣嚢胞腺腫，類皮嚢胞，卵巣悪性腫瘍に対する評価点を Table 8に示し，各々の代表症例とその評価点を Fig. 19から24と Table 9に示す．子宮筋腫は3者ともに高い評価点をあげている（Fig. 19, Table 9-a）．卵巣嚢胞腺腫は CT，エコーとも高い評価点を得ているが，PAG においては評価点が低い（Fig. 20, 21, Table 9-b, c.）．類皮嚢胞は脂肪成分を容易に同定する CT が圧倒的に高い（Fig. 22, Table 9-d）．卵巣悪性腫瘍では3

Table 9-a. Scoring in uterine fibroid (Fig. 19)

	CT	ECHO	PAG
A. Mass detectability	3	3	3
B. Tumor extent	3	3	3
C. Cystic component	3	3	3
D. Mailgnancy	—	—	—
E. Fat component	—	—	—
F. Tumor origin	2	2	3
G. Ascites	—	—	—
Over all	2.8	2.8	3

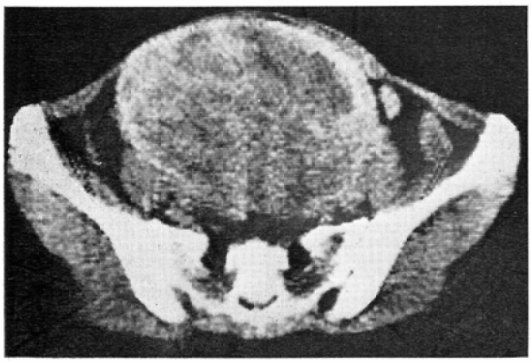

(a)

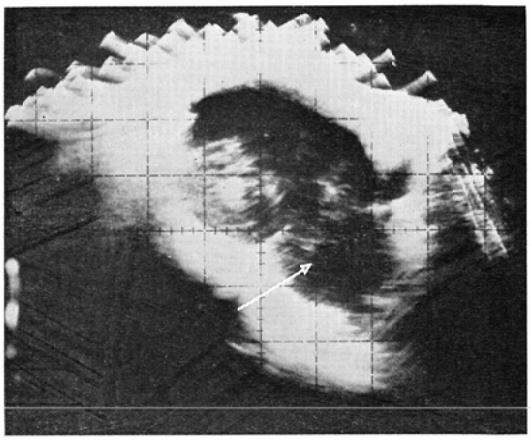

(b)

(c)

Fig. 19 Uterine fibroid. A large solid mass with ill-defined low density areas is present on post-contrast scan of promontorium plane (a). Echogram of sagittal scan (b) reveals that the mass is originated from fundus uteri (arrow). Selective left uterine arteriogram shows typical findings of uterine fibroid, hypervascularity supplied by myometrial branches from the enlarged uterine artery (c).

Table 9-b. Scoring in ovarian cystadenoma (Fig. 20)

	CT	ECHO	PAG
A. Mass detectability	3	3	3
B. Tumor extent	3	3	1
C. Cystic component	3	3	0
D. Malignancy	—	—	—
E. Fat component	—	—	—
F. Tumor origin	3	2	1
G. Ascites	—	—	—
Over all	3.0	2.8	1.3

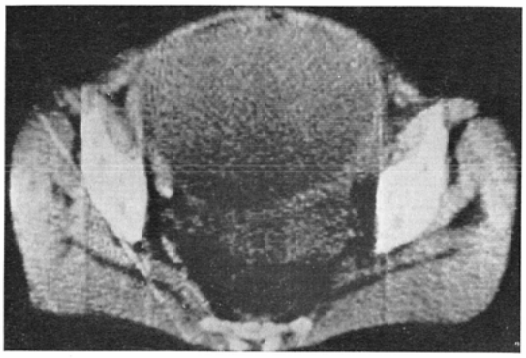

(a)

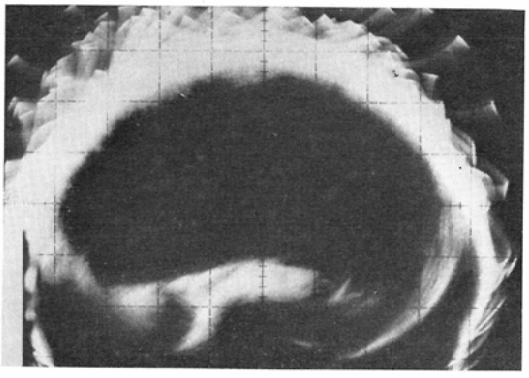

(b)

Fig. 20 Ovarian cystadenoma. CT scan of I.A.I.S. plane reveals a large thin-wall cyst with homogeneous low density (a). Transverse echogram shows also an echo-free mass (b). The solid part of adenoma is not identified on either modality.

者ともほぼ同程度の評価点であった（Fig. 23, 24, Table 9-e, f.）.

骨盤腔腫瘤性病変におけるエコーの評価は前述したように「安定した診断能を発揮する．」ということであり，これに加えて放射線の被曝がないこと，さらに医療経済的な利点として検査費用が

Table 9-c. Scoring in ovarian cystadenoma (Fig. 21)

	CT	ECHO	PAG
A. Mass detectability	3	3	3
B. Tumor extent	3	3	1
C. Cystic component	3	3	1
D. Malignancy	—	—	—
E. Fat component	—	—	—
F. Tumor origin	0	1	2
G. Ascites	3	0	1
Over all	2.4	2.0	1.6

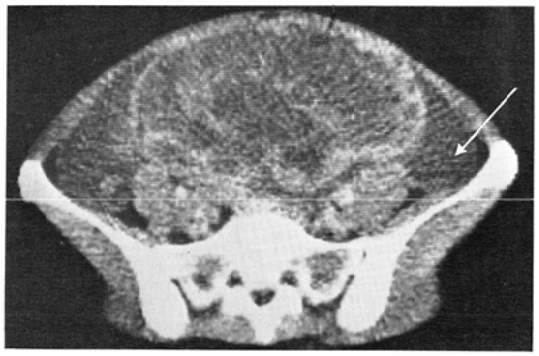

(a)

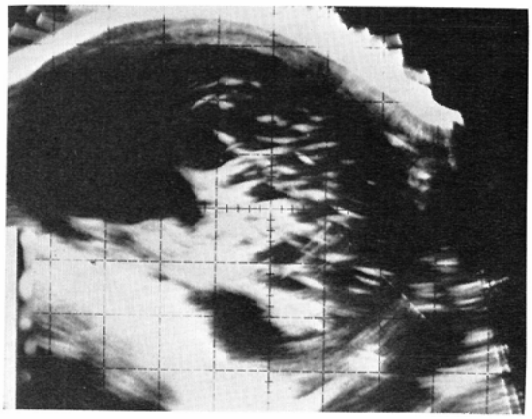

(b)

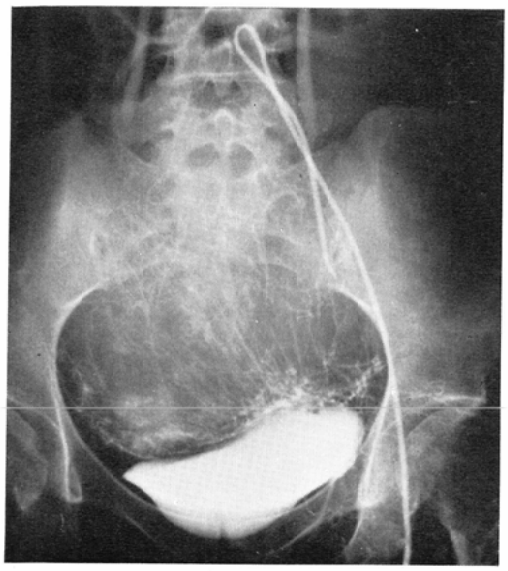

(c)

Fig. 21 Ovarian cystadenoma. A large multi-locular cyst is demonstrated on post-contrast CT scan of promontorium plane. Ascites (arrow) is also noticed (a). Echogram also reveals the cystic mass with multiple septa(b). On selective left uterine arteriogram, multiple palisade-like streched vessels from adnexal branches of the uterine artery are supplying the mass (c).

低いということ等を考えると第1番目に行われるべき検査であると思われる[1)9)]．しかし，安定した診断能とはいっても弱点はある[9)]．皮下脂肪の多い太った被験者では良い画像が得られにくい．CT のような全体像が得られないため位置的オリエンテーションがつけにくい．また，腫瘤内脂肪成分の同定が困難で，類皮嚢胞の診断能が低い．むしろ類皮嚢胞は不規則な内部エコーを多数伴

Table 9-d. Scoring in dermoid cyst (Fig. 22)

	CT	ECHO	PAG
A. Mass detectability	3	2	1
B. Tumor extent	3	2	1
C. Cystic component	3	2	1
D. Malignancy	—	—	—
E. Fat component	3	0	2
F. Tumor origin	1	3	2
G. Ascites	—	—	—
Over all	2.6	2.0	1.4

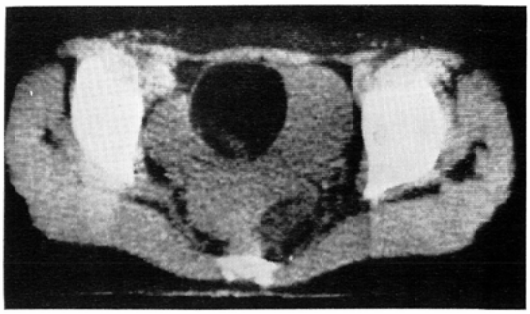

(a)

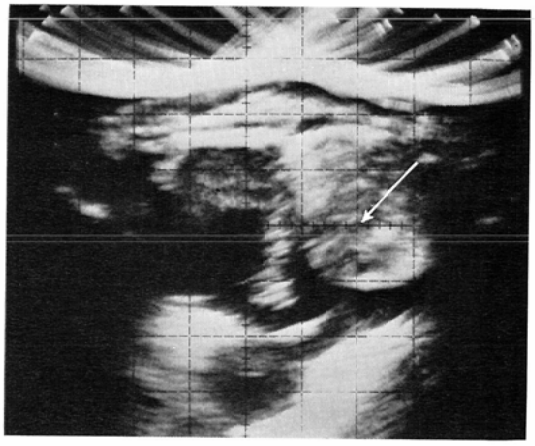

(b)

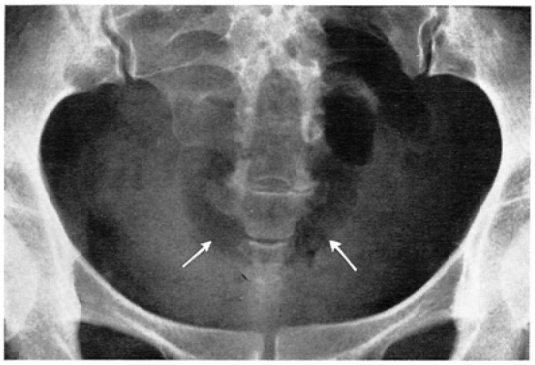

(c)

Fig. 22 Dermoid cyst. A round fat density mass is noticed on pre-contrast CT scan of I.A.I.S. plane, pathognomonic of dermoid cyst (a). It is demonstrated as highly echogenic mass (arrow) on echogram (b). On conventional radiogram (c), a round fat lucency with so-called capsule sign is seen (arrows).

うため充実性の悪性腫瘍と鑑別に困ることがある（Fig. 22 b）．またエコーは音響インピーダンスの異なる2つの物質の干渉面から起こる超音波の反射を応用したものであるため，充実性腫瘤でも内容が全く均質な構造をもつ場合（例としてリンパ腫や肉腫があるが），内部エコーを伴なわない，

Table 9-e. Scoring in embryonal carcinoma (Fig. 23)

	CT	ECHO	PAG
A. Mass detectability	3	3	3
B. Tumor extent	3	3	3
C. Cystic component	3	3	1
D. Malignancy	2	1	3
E. Fat component	—	—	—
F. Tumor origin	0	2	3
G. Ascites	—	—	—
Over all	2.2	2.4	2.6

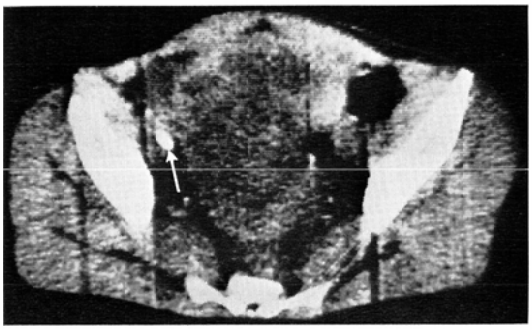

(a)

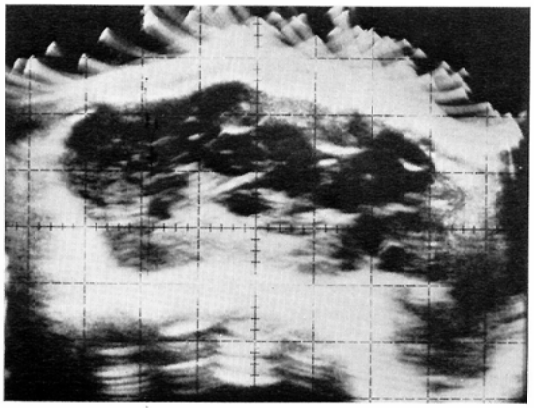

(b)

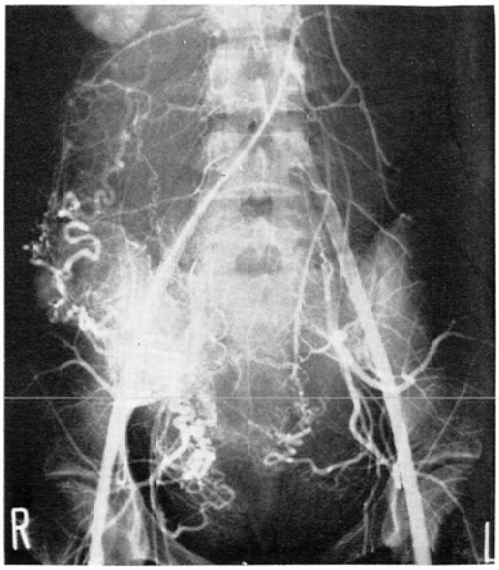

(c)

Fig. 23 Embryonal carcinoma. A large mass with multiple irregular low density areas is noticed on post-contrast CT scan. Dilatation of the right ureter (arrow) is also seen (a). Similarly, combination of multi-locular lesion and solid lesion is suggested by echogram (b). The mass is fed by markedly enlarged right ovarian and uterine arteries, with irregular neovasculature on pelvic angiogram (c).

いわゆる echo-free な腫瘤として描出され，嚢胞との鑑別が不可能なことがある[7]（Fig. 18-d）．しかし，エコーのこれらの弱点は，すべて CT で補うことができる．換言すれば，まずはじめにエコーを行い，上述したようなエコーの弱点にかかるような場合，CT の適応になるわけである．また，廉価，無害というほかにエコーが CT に優る点として強調したいことは，縦断層あるいは斜断層が可能であるということで，このため起源臓器の診断に関しては CT を凌ぐことになる．

PAG の有用性は病巣内の血管構築，血行動態，栄養血管を知ることができ，存在診断のみでなく質的診断にも役立てうることである．つまり，栄養血管を同定することは，起源臓器の診断に一歩近づき，血管構築を知ることは良・悪性の診断に大きく近づくことになる[10]．血管

造影上の悪性所見には，腫瘍濃染像，異常新生血管，血管侵食像，動静脈短絡，動静脈閉塞などがあり，特に血管侵食像，すなわち tumor encasement を認めれば，ほぼ悪性腫瘍と判定しうるほど[1] 信頼性の高いものである．悪性所見の描出が PAG の大きな有用性であることは，われわれの結果と一致する．しかし嚢胞性病変あるいは乏

Table 9-f. Scoring in Krukenberg tumor (Fig. 24)

	CT	ECHO	PAG
A. Mass detectability	3	3	3
B. Tumor extent	3	3	2
C. Cystic component	3	2	2
D. Malignancy	1	1	3
E. Fat component	—	—	—
F. Tumor orign	2	2	3
G. Ascites	—	—	—
Over all	2.4	2.2	2.6

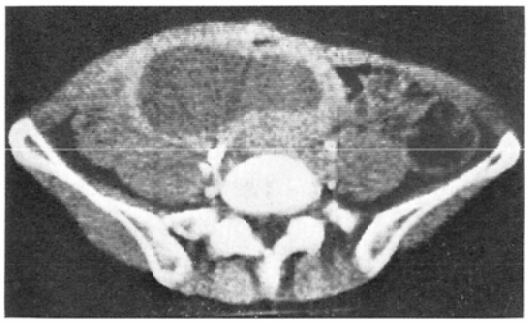

(a)

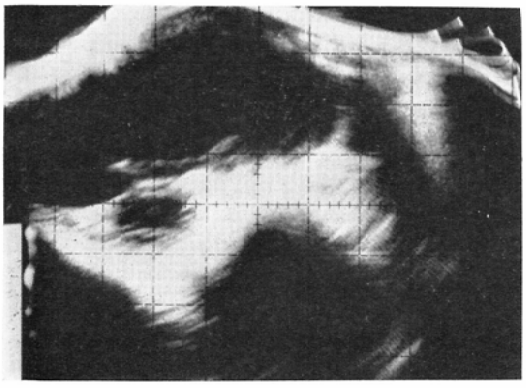

(b)

(c)

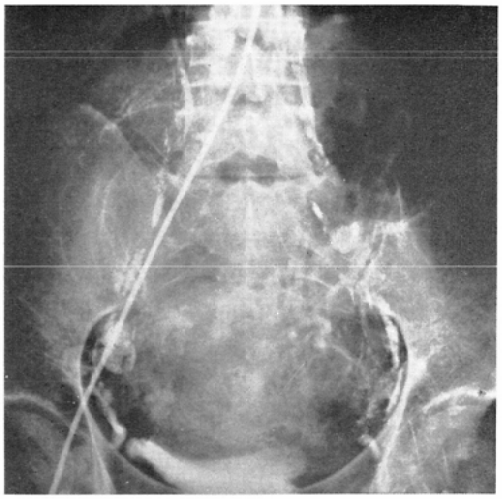

(d)

Fig. 24 Krukenberg tumor. A large cystic mass with thick wall is seen on contrast CT scan (a), as well as on echogram (b). The mass is supplied by markedly enlarged right ovarian and uterine arteries with tumor stain on pelvic angiogram.

血管性病変の場合，PAG は所見に乏しいことが多い．また，PAG は患者に対し，造影剤の使用とX線被曝の他にカテーテル操作という大きな侵襲がある．このため出血，血腫形成，血栓形成，感染などの副障害のおこる可能性もあり[12]，患者に与える苦痛もエコーや CT と比べ明らかに大

きい．したがって，PAG は臨床的に，あるいはエコーや CT によって悪性腫瘍が強く疑われる場合，または既に悪性と診断された症例に抗腫瘍剤動注等の治療を目的に行う場合に限って行われるべきである[9)10)]．

CT の有用性の第1にあげるべきことは，骨から皮下組織に至る全体の横断解剖が一望に表わされることで，全体像の把握に適し，位置的オリエンテーションもつけやすいということである．したがって病変の広がりはその周囲組織との関係とともに明瞭に描出されるわけである．また CT は人体組織をX線吸収係数別に検出するという原理より成り立つているので[13)]，腫瘤内部の性状を描出することが可能である．エコーで誤診することのある echo-free の充実性腫瘤も CT では正確に診断することができる．さらに腫瘤内に脂肪成分がある時，通常の単純X線写真でも36～70%は脂肪濃度として，また約10%は capsule sign として認められるが[5)]，CT ではこれを100%脂肪の濃度として同定できる．したがって CT 像だけから類皮嚢胞や脂肪腫が診断できる．腹水は単純X線写真でも flank stripe sign[14)] や hepatic angle sign[15)] などより診断可能であるが，CT では腹腔内に存在する均一な水の濃度として表わされ，より容易に同定することができる．

7．総　括

骨盤腔腫瘤性病変47例の CT 像を検討し，次のような結果を得た．

(1)　骨盤腔 CT の診断には横断解剖に精通することが重要であり，また6つの基本的断層面を設定し名称づけることにより病変の記述が容易になり，かつ断層面の規格化が可能になった．

(2)　骨盤腔 CT において経静脈性造影剤注入は必須であり，単純スキャンは省略しても診断には支障をきたさない．

(3)　腫瘤と膀胱の関係は診断上重要である．すなわち子宮起源の腫瘤は膀胱の後方あるいは側方に位置し，通常前方に位置することはありえない．一方卵巣腫瘍は膀胱の前方，側方，後方のいずれにもほぼ同じ頻度で位置する．

(4)　卵巣悪性腫瘍の CT 診断の基本は，腫瘍の充実性部分を認めることにあるが，その診断には限界がある．一方，類皮嚢胞はその脂肪成分のため CT で特異的に診断することができる．

(5)　骨盤内リンパ節腫大の診断において CT は有用であり，リンパ管造影で造影されない腫大リンパ節の描出も可能である．

(6)　CT はエコー所見の確認，不均等組織（脂肪，石灰化等）の解析，周囲臓器や骨盤骨との関連性の診断を目的とする場合に適応となる．

本研究の一部は昭和52年度厚生省がん研究助成金（CT のがん診断への寄与に関する臨床的研究）の援助をうけた．

稿を終わるに際し，御指導と御校閲を賜った望月幸夫教授並びに多田信平助教授に深甚の謝意を表しますと共に，多大な御助力を頂きました本教室加治屋潤子さんに心よりお礼申し上げます．

References

1) 多田信平，黒田敏道，久保田進，阿武　泉：骨盤の CT．臨床放射線，22：1059—1068，1977
2) Levitt, R.G., Sagel, S.S., Stanley, R.J. and Evens, R.G.: Computed tomography of the pelvis. Seminars in Roentgenology., 13: 193—200, 1978
3) Ansell, G.: Adverse reactions to contrast agents. Scope of problem. Invest. Radiol., 5: 374—391, 1970
4) 蜂屋祥一，寺島芳輝：産婦人科；卵巣腫瘍 (i) 日本医事新報，2780：37—40，1977
5) Stevens, G.M.: The female reproductive system. An atlas of tumor radiology. pp. 177—309, 1971, Year Book Medical Publishers, Chicago
6) Lee, J.K.T., Stanley, R.J., Sagel, S.S. and Levitt, R.G.: Accuracy of computed tomography in detecting intra-abdominal and pelvic adenopathy in lymphoma. Am. J. Roentgenol., 131: 311—315, 1978
7) Yeh, H.C. and Wolf, B.S.: Ultrasonography and computed tomography in the diagnosis of homogenous masses. Radiology, 123: 425—428, 1977
8) Harell, G.S., Breiman, R.S., Glatstein, E.J., Marshall, W.H. Jr. and Castellino, R.A.: Computed tomography of the abdomen in the malignant lymphomas. Radiologic clinics of North America, 15: 391—400, 1977
9) 多田信平，黒田敏道，関谷　透，兼平千裕，木

野雅夫：骨盤腔；内科臨床とCTスキャン．内科，41：615—621，1978
10) 黒田敏道，高山　誠，兼平千裕，関谷　透，木野雅夫，多田信平：骨盤腔CTの臨床的意義；骨盤動脈造影との比較．臨床放射線，23：787—795，1978
11) Ney, F.G., Feist, J.H., Altemus, L.R. and Ordinario, V.R.: The characteristic angiographic criteria of malignancy. Radiology, 104: 565—570, 1972
12) 高橋睦正：腹部臓器の血管造影．pp. 43—44, 1976，医事日報社，大阪．
13) Ledley, R.S., Chiro, G.D., Luessenhop, A.J. and Twigg, H.L.: Computerized transaxial X-ray tomography of the human body. A new tomographic instrument is able to distinguish between soft tissues everywhere in the whole body. Science, 186: 207—2121, 1974
14) Keeffe, E.J., Gagliardi, R.A. and Pfister, R.C.: The roentgenologic evaluation of ascites. Am. J. Roentgenol., 101: 388—396, 1967
15) Margulies, M. and Stoane, L.: Hepatic angle in roentgen evaluation of peritoneal fluid. Radiology, 88: 51—56, 1967