The University of Osaka
Institutional Knowledge Archive

Title	Pelvic Coilを用いた股関節高分解能MR画像
Author(s)	新津, 守; 三島, 初; 板井, 悠二
Citation	日本医学放射線学会雑誌. 1997, 57(1), p. 58-60
Version Type	VoR
URL	https://hdl.handle.net/11094/17732
rights	
Note	

The University of Osaka Institutional Knowledge Archive : OUKA

https://ir.library.osaka-u.ac.jp/

The University of Osaka

Pelvic Coilを用いた股関節高分解能MR画像

新津　守[1)]　三島　初[2)]　板井　悠二[1)]

1)筑波大学臨床医学系放射線科　2)同整形外科

High Resolution MR Imaging of the Hip Using Pelvic Phased-array Coil

Mamoru Niitsu[1)], Hajime Mishima[2)] and Yuji Itai[1)]

A pelvic phased-array coil was applied to obtain high resolution MR images of the hip. Three-mm-thick fast spin-echo images were obtained in seven hips. Images with a pelvic coil enhanced delineation of acetabular labrum and articular cartilage more clearly than those with a body coil or flexible-surface coil. The use of a pelvic coil in imaging of the hip may be of diagnostic value because of its superior delineation.

Research Code No. : *505.9*

Key words : *MR imaging, Hip*

Received Jul. 1, 1996; revision accepted Oct. 21, 1996

1) Department of Radiology, University of Tsukuba
2) Department of Orthopedics, University of Tsukuba

はじめに

股関節疾患に対するMRIの有用性は広く認識されているが，その多くは大腿骨頭壊死などの骨髄病変を対象とし，body coilを用いた撮像が行われてきた．微細病変を扱う場合の多い関節領域においてsurface coilの使用は不可欠であるが，腰部の深部に位置する股関節の場合は従来の固型surface coilでは対応できない場合が多く，特製コイルやshoulder coilを利用したMR画像が少数例報告されているのみである[1),2)]．

Pelvic coilは骨盤腔イメージのために開発された専用のphased-array coilであり，body coilに比較して著明な信号ノイズ比の改善を示し[3)]，子宮，附属器などの高分解能画像に大いに威力を発揮している．本稿ではpelvic phased-array coilを股関節MR画像に応用し，fast spin echo(FSE)法を併用して短時間での高分解能画像撮像を試みた．そして従来法のbody coilおよびsurface coilによる画像との比較を行い，pelvic coil使用の有用性を検討する．

対象と方法

対象は健常人ボランティア4名(21～38歳)4股関節と，股関節疾患を疑われMRI検査後4週間以内に股関節鏡検査が施行された患者3名(19～38歳)3関節である．

使用機種はSigna Horizon 1.0T (GE Medical Systems)である．Pelvic coilによる撮像は，前後のエレメントから構成されるpelvic coilの後方エレメントの直上に被検股関節が位置するように仰臥位の被検者の腰部を可能な限り対側へずらし，前方エレメントを同様に股関節の直前に配置してVelcro strapで軽く固定した．撮像方法は12 echo trainによるFSE法 2500msec/26msec/4(TR/TE/excitations), 200mm field of view, 512×256 matrix, 3mm thickness, 1.5mm gapを用い，臼蓋の冠状断像を8断面設定した．撮像時間は5分25秒であった．

健常人4名と患者1名の撮像では同一の撮像パラメターを用いてbody coilおよびsurface coilによる画像を得た．コイル交換のため各スライス位置は完全には一致しないが，

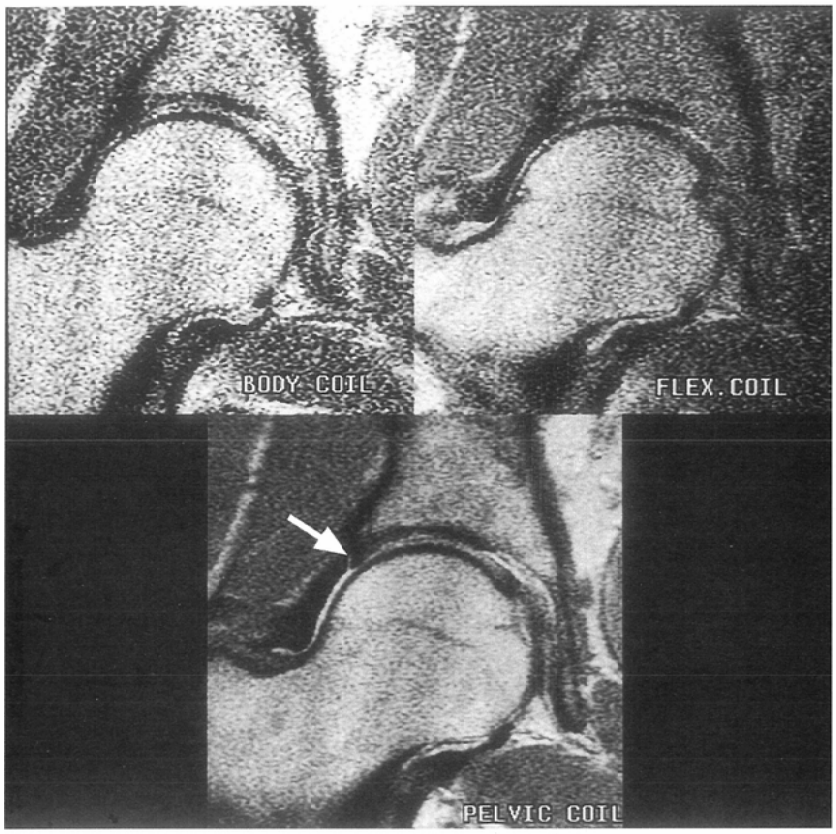

Fig.1　High resolution coronal images of the hip in a 38-year-old volunteer. A body coil image is on the upper left, a flexible surface coil image on the upper right and a pelvic phased-array coil image on the bottom. Demarcation of low-intensity acetabular labrum (arrow) and articular cartilage outlined by high-intensity joint fluid is enhanced with the use of a pelvic coil.

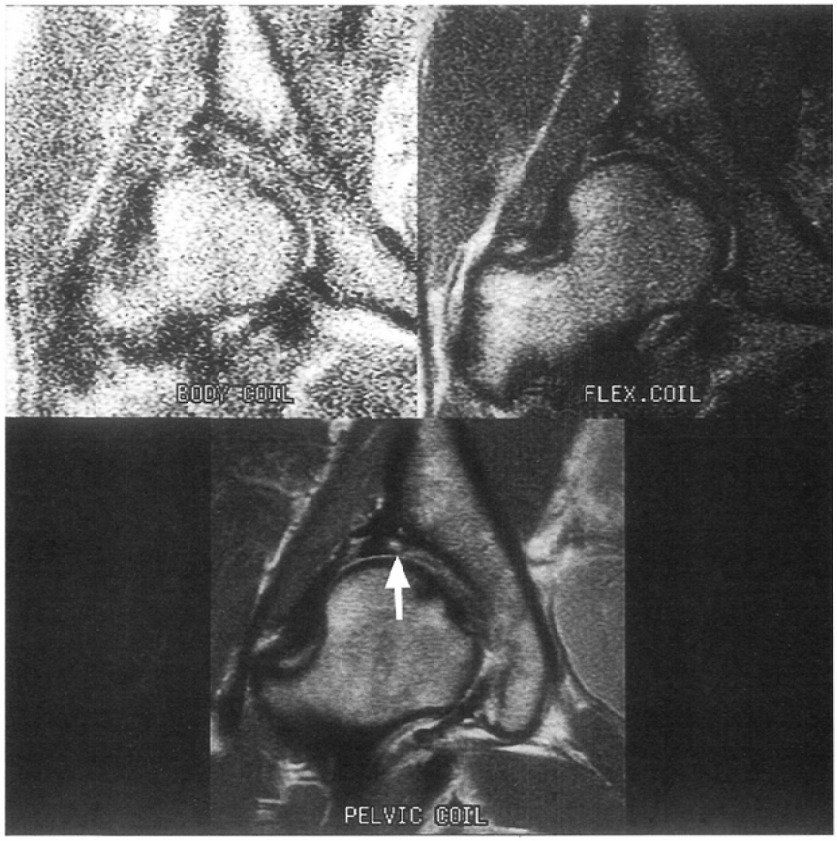

Fig.2　Coronal images of the hip in a 38-year-old woman, with a body coil image on the upper left, a surface coil image on the upper right, and a pelvic coil image on the bottom. Note that a small labral tear (arrow) is clearly demarcated in the pelvic coil image.

おのおの撮像した位置決め画像上で近似的に同一断面を設定した．Surface coilはフレックスコイルであるGP flex coil (13×16cmのペアコイル一組を内蔵)を股関節を前後から挟み込むように使用した．

Body，surface およびpelvic coilによる各画像上にて，関節唇，関節軟骨の描出能と総合的画像評価の3点について評価を行い順位付けした．関節鏡検査の施行された3症例についてはpelvic coil画像と関節鏡所見の対応を行った．

結　果

正常股関節の画像評価では，全4例とも関節唇，関節軟骨および総合評価の計3点すべてにおいて，pelvic coilによる画像は他の両画像に比べて優れると評価された．Pelvic coilによる画像は関節軟骨の表面輪郭や関節唇の微細構成要素および少量の関節液について優れた描出能を示した(Fig.1)．股関節症例においても関節鏡検査で認められた関節唇の断裂，変性が描出された(Fig.2，3)．

考　察

大腿骨頭や臼蓋のみならず，関節唇を含めた関節縁と関節軟骨の高分解能画像は，外傷，先天性股関節脱臼症，変形性股関節症などによる関節唇の断裂や被覆度，および軟骨損傷の評価に重要である．最近では造影剤の静脈内や関節腔内投与によるMR arthrography法，およびこれと組み合わせて下肢の牽引による股関節腔を拡大する方法が関節唇の描出に有効であると報告されている[4]．膝，肩と同様に股関節においても微細構成要素描出を目指す高分解能イメージは時代の趨勢であろう．今回得られた厚さ3mm，面内分解能0.39×0.78mmは，1.0T臨床機においてはbody coilや従来型のsurface coilでは達成不可能であり，pelvic coilを用いて初めて上記微細構成要素を描出可能であった．

Phased-array coil systemはおのおののコイルが専用のプリアンプ，レシーバーを備えるため複数のコイル感度領域からの信号が劣化することなく加算され，高画質画像が作成可能であり，高分解能画像

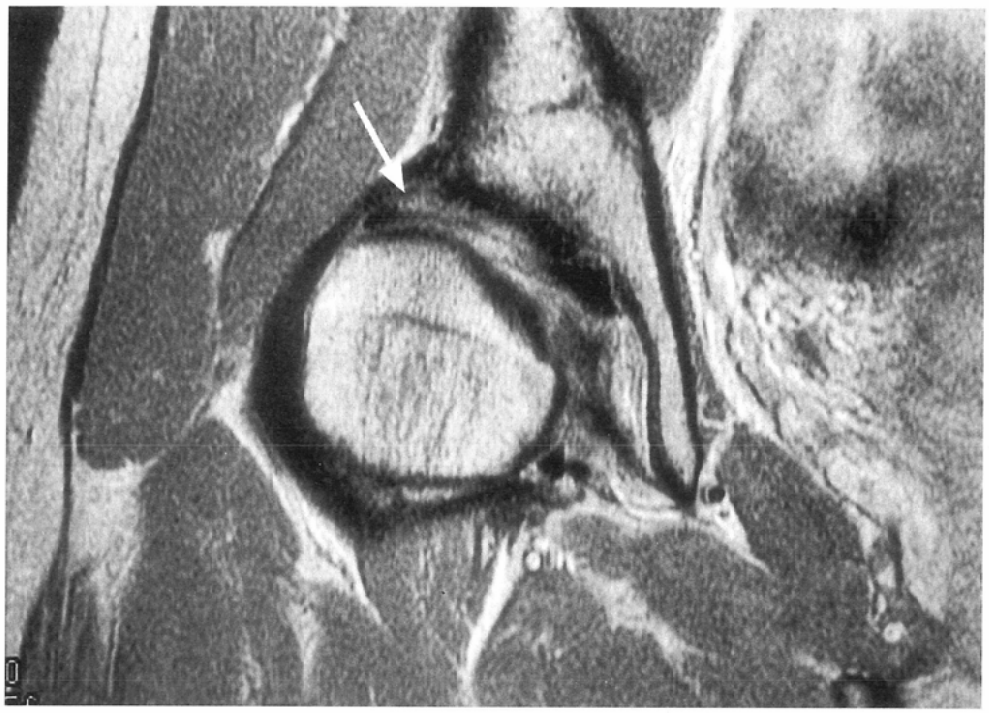

Fig.3 A pelvic coil image of a congenitally dislocated hip in a 19-year-old woman. The torn and degenerated acetabular labral complex (arrow) is clearly delineated.

には特に有効である．ただしpelvic coilは躯幹正中部の子宮などの描出用に考案されたコイルであり，体軸に対して左右に偏位する股関節画像には，コイルと被検体との適切な位置設定が必要である．体躯の大きな場合にはpelvic coilの最適感度域が股関節部位に必ずしも到達できない場合も見られたが，これは巻き付け型のフレックスコイルでも同様であり，pelvic coil画像は単一のsurface coil画像に比べても明らかな画質の改善を示した．結論としてpelvic coilは股関節画像にも十分に対応可能なシステムであり，短時間での高分解能画像を提供し，股関節イメージに有用性の高い撮像方法と期待される．

文　献

1) Shuman WP, Castango AA, Baron RL, et al: MR imaging of avascular necrosis of the femoral head: value of small field-of-view sagittal surface-coil images. AJR 150: 1073-1078, 1988

2) Do-Dai DD, Youngberg RA: MRI of the hip with a shoulder surface coil in off-coronal plane. J Comput Assist Tomogr 19:336-338, 1995

3) Hayes CE, Dietz MJ, King BF, et al: Pelvic imaging with phased-array coils: Quantitative assessment of signal-to- noise ratio improvement. JMRI 2: 321-326, 1992

4) Nishii T, Nakanishi K, Sugano N, et al: Acetabular labral tears: Contrast-enhanced MR imaging under continuous leg traction. Skeletal Radiol 25: 349-356, 1996