The University of Osaka
Institutional Knowledge Archive

Title	ファロー四微症における心室中隔の菲薄化
Author(s)	有沢, 淳; 池添, 潤平; 山上, 英利 他
Citation	日本医学放射線学会雑誌. 1992, 52(1), p. 9-13
Version Type	VoR
URL	https://hdl.handle.net/11094/17733
rights	
Note	

The University of Osaka Institutional Knowledge Archive : OUKA

https://ir.library.osaka-u.ac.jp/

The University of Osaka

日本医放会誌：52（1），9—13，1992（平4）

ファロー四徴症における心室中隔の菲薄化

1）大阪大学医学部放射線医学教室
2）大阪大学医学部小児科学教室
3）大阪大学医学部第1外科学教室

有沢　淳[1)]　池添　潤平[1)]　山上　英利[1)]　内藤　博昭[1)]
森本　静夫[1)]　小塚　隆弘[1)]　佐野　哲也[2)]　谷口　和博[3)]
島崎　靖久[3)]　松田　暉[3)]

（平成2年12月27日受付）
（平成3年4月8日最終原稿受付）

Thinning of Ventricular Septum in Tetralogy of Fallot

Jun Arisawa, Junpei Ikezoe, Hidetoshi Yamagami, Hiroaki Naito, Shizuo Morimoto,
Takahiro Kozuka, Testuya Sano*, Kazuhiro Taniguchi**,
Yasuhisa Shimazaki** and Hikaru Matsuda**
Department of Radiology, Osaka University Medical School
*Department of Pediatrics, Osaka University Medical School
**First Department of Surgery, Osaka University Medical School

Research Code No. : 507.2

Key Words : Echocardiography, Tetralogy of Fallot, Ventricular hypertrophy, Interventricular septum

Cross sectional echocardiography was used to evaluate the thickness of the ventricular septum in tetralogy of Fallot (TOF). Forty-six patients with TOF and 20 patients with pseudotruncus arteriosus underwent echocardiography during a five-year period beginning in 1984. Thicknesses of the right ventricular anterior wall (RVAWT), trabecular septum (IVST) and left ventricular posterior wall (LVPWT) were measured in end diastole on parasternal short axis view at the level of the tips of papillary muscles. The ratios of IVST to RVAWT and IVST to LVPWT were assessed.

The ratio of IVST to RVAWT was 1.09 ± 0.15 in the group aged less than 7 years (<7 y.o.) and 0.94 ± 0.15 in the group aged of 7 years or more (>=7 y.o.). The ratios of IVST to LVPWT were 1.10 ± 0.14 (<7 y.o.) and 0.90 ± 0.15 (>=7 y.o.), respectively. Both ratios were significantly different ($p<0.01$) in the two age groups, and relative thinning of the septum was demonstrated in the older patients.

It is speculated that thinning of the interventricular septum is caused by the lower systolic wall stress of the ventricular septum compared with that of the free walls, which is produced under equal systolic pressure of the two ventricles. It is suggested that this thinning is one of the factors that reduces left ventricular function after repair of TOF.

はじめに

ファロー四徴症あるいは偽総動脈幹症では，両心室等圧を反映して右室心筋が年齢とともに著明に肥大することが知られている[1)2)]．また，心室中隔は収縮期等圧を反映して，平面化あるいは短軸面での直線化が認められ，右室あるいは左室の自

由壁とは異なった圧負荷を受けるものと考えられる．しかし，右室の肥大にともなって心室中隔が肥大するか否かについての報告は見当らない．心室中隔の壁厚と右室前壁や左室後壁の壁厚との関係およびそれらの年齢による変化などを明らかにするために，断層心エコー図を用いて心室壁厚を計測した．

対象と方法

1984年より5年間に断層心エコー図検査を施行した根治術を受けていないファロー四徴症46例，偽総動脈幹症20例の計66例（男30例，女36例）を対象にした．年齢は生後2週から40歳で，9つの年齢群に分けて検討した(Table 1)．のべ134回の検査が行われたが，そのうちTable 1に示した同一年齢群に重ならず，壁厚の測定可能な短軸像が得られたのべ84回の検査で計測を行い検討した．

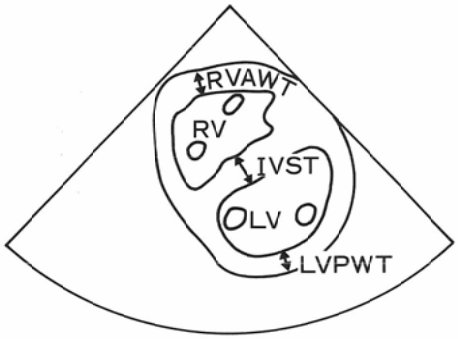

Fig. 1　Schema of measurements of ventricular wall thickness. Thicknesses of the walls were measured at end diastole using short axis view on the plain of tips of mitral papillary muscles. RVAWT: right ventricular anterior wall thickness, IVST: interventricular septal thickness, LVPWT: left ventricular posterior wall thickness.

使用した超音波装置はHewlett-Packard 7702-0Aまたは77020AC，使用プローベは2.5MHz，3.5MHz，5.0MHzである．左室乳頭筋先端レベルの心室短軸像の拡張末期像において，各壁厚をつぎのように計測した（Fig. 1）．

右室前壁厚（RVAWT）：右室前乳頭筋付近の心外膜と右室前壁の境界から心内膜エコーの右室内腔側までの距離

心室中隔厚（IVST）：中隔中間部の右室の心内膜エコーの右室内腔側と左室の心内膜エコーの左室内腔側とを結ぶ距離

左室後壁厚（LVPWT）：両乳頭筋中間部の心内膜エコーの心室腔側から心外膜エコーとの境界までの距離

以上の計測結果から各壁厚の比を求めた．統計的有意差の検定はt検定を用いた．

結　果

生直後には各壁厚はほぼ等しく，年齢とともに各壁厚は増加するが，両心室の自由壁の壁厚は常にほぼ等しい(Table 2, Fig. 2)．これに対して，心室中隔は7歳未満では自由壁に比べてやや厚い傾向があり，逆に7歳以上ではやや薄い傾向があるが，各年齢群での各壁厚の間には，有意差は認められなかった（Table 2, Fig. 2)．中隔厚と各自由壁壁厚の比は，IVST/RVAWTが7歳未満1.09±0.15，7歳以上0.90±0.15，IVST/LVPWTが7歳未満1.10±0.14，7歳以上0.94±0.12で，いずれも両年齢群間に有意差を認めた($p<0.001$)(Fig. 3, 4)．RVAWT/LVPWTは7

Table 1　Distribution of patients according to the diagnosis and the age at examination. 84 measurements were performed in 66 patients

		<1mo	<3mos	<1yr	<3yrs	<5yrs	<7yrs	<10yrs	<15yrs	15yrs≦	Total
TOF (46pts)	male	1	—	7	16	7	2	—	—	3	36
	female	2	3	3	9	2	1	—	—	2	22
PA (20pts)	male	—	—	1	—	4	2	2	4	1	14
	female	—	1	—	2	1	1	3	2	2	12
Total		3	4	11	27	14	6	5	6	8	84

TOF: Tetralogy of Fallot, PA: Pseudotruncus arteriosus

Table 2 Mean (SD) of the thickness of ventricular walls and the ratio of thickness of interventricular septum to those of free walls

	<1mo	<3mos	<1yr	<3yrs	<5yrs	<7yrs	<10yrs	<15yrs	15yrs≦
RVAWT (mm)	2.93 (0.58)	3.70 (1.11)	4.95 (0.92)	4.92 (0.63)	6.31 (1.08)	5.88 (0.68)	7.98 (2.41)	7.44 (1.09)	10.01 (1.11)
IVST (mm)	2.90 (0.61)	3.83 (0.99)	5.20 (0.79)	5.58 (0.76)	6.16 (0.76)	6.33 (0.62)	6.62 (0.86)	6.62 (0.92)	9.09 (1.30)
LVPWT (mm)	2.77 (0.15)	3.58 (0.56)	4.76 (0.79)	5.12 (0.66)	5.53 (0.72)	5.72 (0.98)	6.92 (1.23)	7.10 (0.87)	9.89 (1.56)
IVST/RVAWT	0.99 (0.02)	1.06 (0.18)	1.07 (0.14)	1.15 (0.16)	0.98 (0.12)	1.08 (0.09)	0.90 (0.15)	0.89 (0.10)	0.92 (0.19)
IVST/LVPWT	1.05 (0.22)	1.06 (0.12)	1.10 (0.15)	1.09 (0.13)	1.13 (0.19)	1.12 (0.11)	0.97 (0.16)	0.93 (0.06)	0.93 (0.14)

RVAWT : right ventricular anterior wall thickness, IVST : interventricular septal thickness, LVPWT : left ventricular posterior wall thickness

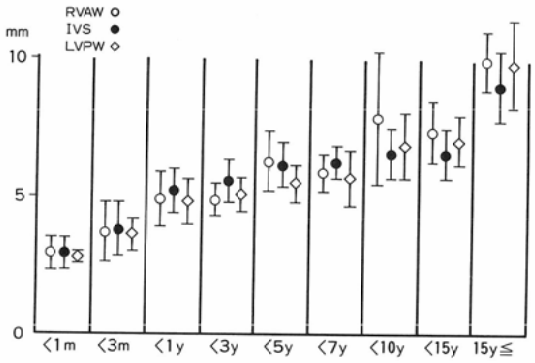

Fig. 2 End diastolic thickness of right anterior wall (RVAW), interventricular septum (IVS) and left ventricular posterior wall (LVPW).

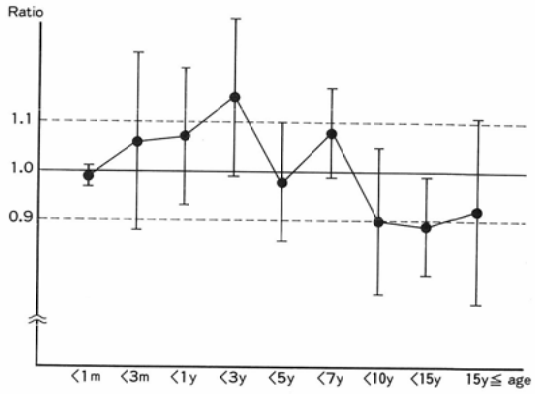

Fig. 3 Relationship between age and ratio of interventricular septal thickness to right ventricular anterior wall thickness.

歳未満1.02±0.21，7歳以上1.06±0.23で両群間に差はなかった．以上のように各壁厚はほぼ同等で，心室中隔は肥大を示さず，逆に7歳以上の年長例で自由壁に対する相対的な非薄化が認められた（Fig. 5）．

考　察

断層心エコー図を用いた計測には限界がある．超音波ビームに垂直でない心内膜は厚く表現され過大評価の危険性がある．また自由壁の厚みの一方の端を心外膜エコーと心筋エコーの境界としたが，この面での反射はかなり強いので自由壁の壁厚は過小評価になる危険性がある．また，心室中隔では心内膜エコーのそれぞれの心内腔側を結ん

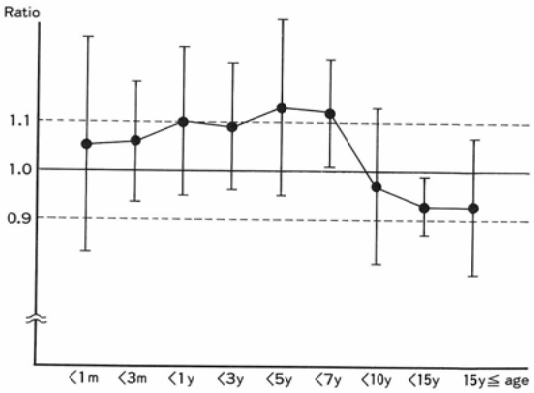

Fig. 4 Relationship between age and ratio of interventricular septal thickness to left ventricular posterior wall thickness.

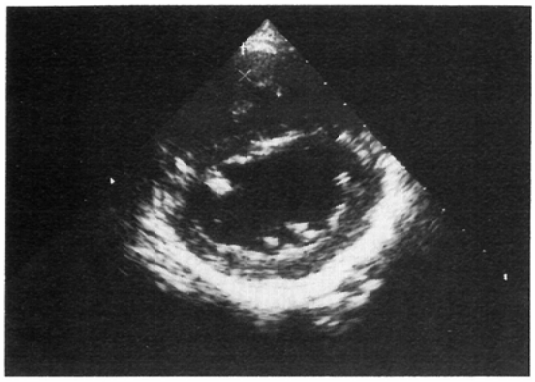

Fig. 5 Echocardiogram of 17 years old female patient with pseudotruncus arteriosus. End diastolic short axis view at papillary muscle shows relative thinning of interventricular septum (IVST=8.3mm) compared to left ventricular posterior wall (LVPWT=10.0mm).

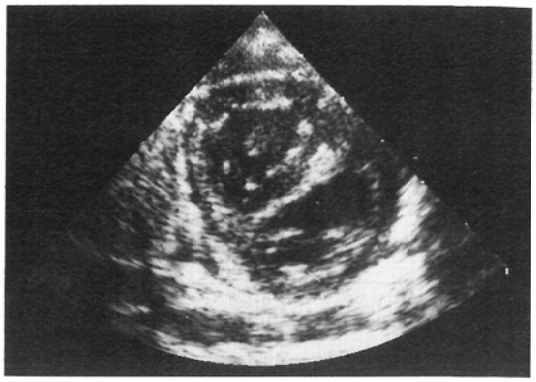

Fig. 6 Echocardiogram of 2 months old male patient with Tetralogy of Fallot. The end diastolic short axis view at papillary muscle tip shows ovale shaped section which is separated by the linear interventricular septum.

だため，過大評価になっている可能性がある．しかしながらこれらの危険性は被検者の年齢には関係しないので，絶対値の評価にはやや問題を残すが，壁厚比の年齢による変化については信頼がおけるものと考えられる．

本研究では，ファロー四徴症と偽総動脈幹症の両者を対象としたが，7歳未満群ではファロー四徴症の割合が高く（82%），7歳以上群ではファロー四徴症の割合が低い（26%）ため，疾患による差が結果に影響している可能性がある．両疾患では，肺動脈への血流供給経路が異なるが，肺血流量が低下し，両心室圧が等圧で，大きな心室中隔欠損が存在する共通点を持つ．壁厚比を疾患別に検討すると，IVST/RVAWTは，7歳未満群ではファロー四徴症1.11±0.20偽総動脈幹症1.03±0.16で，7歳以上群ではファロー四徴症1.02±0.20偽総動脈幹症0.87±0.12であった．IVST/LVPWTは7歳未満群ではファロー四徴症1.10±0.13偽総動脈幹症1.12±0.20で，7歳以上群ではファロー四徴症0.99±0.12偽総動脈幹症0.92±0.12であった．7歳以上群のIVST/RVAWTが偽総動脈幹症で低い傾向があるが，すべての群で疾患による有意差は認められなかった．

年長例で中隔の相対的な非薄化を認めたことは，自由壁に比べて心室中隔の発育が不十分であることを示すものと考えられる．Grossmanは心筋の正常な発育あるいは肥大は心筋にかかる壁応力が正常であるか過大であるかによると述べている[3]．正常例では成長に伴う容量負荷が拡張期の壁応力を上昇させ，これによりSarcomereが新しく追加され，左室の容積が増加する．内径が拡大すれば収縮期の応力は上昇し，これを代償するために新しいMyofibrilが加わって心筋の厚みが増す．この繰り返しで，心室の成長が起こるとされている．大動脈弁逆流などの異常な容量負荷の場合も同様の機序で心筋肥大が起こるとされている．逆に，ファロー四徴症の心室中隔が不十分な発育を示すことは，心室中隔が自由壁に比べて低い収縮期応力を受けていることを示していると考えられる．

ファロー四徴症では，心室の短軸断面が全体としては楕円形または円形を示し，心室中隔はこの楕円形を二つに分ける位置に直線状に位置し（Fig. 6），両心室の自由壁と心室中隔が両心室内腔から受ける圧はほぼ等しい状態になっている．このような形態と圧関係により収縮期の壁応力は右室自由壁と左室自由壁ではほぼ等しいものとなると考えられる．一方心室中隔では，内圧に比例するとされる短軸面の接線方向の収縮期応力は，

中隔の両側での圧差がないことからほぼ0であると考えられ，中隔の収縮期の壁応力は内圧による壁に垂直方向のものと長軸方向のものの合計のみになり，自由壁に比べて小さくなるものと考えられた．しかし，このような形態の下でも成長に伴う容量負荷が原因である拡張期応力は中隔にもほぼ等しくかかり，したがってSarcomereの増加は自由壁同様に起こるものと考えられる．これに対して，収縮期壁応力の低下により，Myofibrilの追加が自由壁に比較して少なくなることが，年長例において心室中隔が相対的に非薄化することの一つの説明になり得るものと考えられる．

Borrowら[4]，Matsudaら[5]はファロー四徴症の術後の左室機能は，安静時には手術時年齢で差がなく，メトキサミンによる後負荷の上昇により年長手術例で予備力の低下が明らかになると報告した．この原因として，まず第一に心筋の虚血性の変化が考えられる．Jonesら[1]は流出路中隔の変性が成人例で優位に認められることを示し，これが長期の虚血によるものであるとしている．一方，加藤[2]は右室心筋では病理学的な変化と動脈血酸素飽和度の間に相関がなく，虚血性変化の関与は少ないと述べた．また，Fukudaら[6]は左室容量の小さい群では左室心筋の心筋繊維に径の減少が認められると報告した．以上の様に心筋虚血や左室容量の低下が主に術後左室機能に影響すると考えられてきたが，今回の検討は，それらに加えて心室中隔の非薄化が術後左室機能へ影響する可能性を示唆するものである．

術後の左室壁運動を評価した報告は少ないが，渡辺ら[7]は断層心エコー図の短軸像を用いた検討において，心室中隔と後壁に壁運動の低下を認めた．ファロー四徴症の術後には右室圧が低下し，心室中隔は左室側から高い圧負荷を受け，右室側に凸となり，短軸面で見ると左室は円形となり，中隔はその円の辺の一部となり，壁応力は自由壁とほぼ同様となるものと考えられる．壁が薄い場合には応力が高くなるので，心筋肥大による代償が起こり，中隔の壁厚の正常化が起こる可能性がある．術後の壁運動の異常が中隔に認められるか，あるいは代償性心筋肥大のためにその時期が術後早期に限られるものであるかなどは今後の検討課題としたい．

まとめ

ファロー四徴症46例，偽総動脈幹症20例の右室前壁，心室中隔，左室後壁の各壁厚を断層心エコー図の短軸像を用いて計測した．各壁厚はほぼ同等の数値を示したが，7歳以上群では心室中隔厚と自由壁厚の比が7歳未満群に対して有意に低く，年長例における心室中隔の相対的な非薄化が示され，術後左室機能への影響が示唆された．

文　献

1) Jones M, Ferrans VJ: Myocardial degeneration in congenital heart disease. Comparison of morphologic findings in young and old patients with congenital heart disease associated with muscular obstruction to right ventricular outflow. Am J Cardiol 39: 1051—1063, 1977
2) 加藤正明：ファロー四徴症における右室心筋の病理組織学的研究，日胸外会誌，24: 1436—1445, 1976
3) Grossman W: Cardiac hypertrophy: Useful adaptation or pathologic process? Am J Cardiol 69: 576—584, 1980
4) Borow KM, Green LH, Castaneda AR, et al: Left ventricular function after repair of Tetralogy of Fallot and its relationship to age at surgery. Circualtion 61: 1150—1158, 1980
5) Matsuda H, Hirose H, Nakano S, et al: Age-related changes in right and left ventricular function in Tetralogy of Fallot. Jpn Circ J 50: 1040—1043, 1986
6) Fukuda J, Izumi T, Matsukawa T, et al: Development of left ventricular muscle in tetralogy of Fallot. Jpn Circ J 48: 465—473, 1984
7) 渡辺賢一，森川政嗣，林　雅美，他：ファロー四徴症術後遠隔期の左室局所壁運動，J Cardiography 13: 959—966, 1983