The University of Osaka
Institutional Knowledge Archive

Title	早期乳癌におけるdynamic MR画像の描出機序と腫瘍血管新生に関する研究
Author(s)	安村, 和彦; 小川, 健二; 湯浅, 祐治 他
Citation	日本医学放射線学会雑誌. 2000, 60(7), p. 379-388
Version Type	VoR
URL	https://hdl.handle.net/11094/17751
rights	
Note	

The University of Osaka Institutional Knowledge Archive : OUKA

https://ir.library.osaka-u.ac.jp/

The University of Osaka

早期乳癌におけるdynamic MR画像の描出機序と腫瘍血管新生に関する研究

安村　和彦[1)]　小川　健二[2)]　湯浅　祐治[3)]
平松　秀子[3)]　平松　京一[4)]　北島　政樹[5)]

1)日本鋼管病院外科　2)日本鋼管病院放射線科　3)慶應義塾大学医学部放射線科診断部
4)慶應義塾大学医学部放射線科　5)慶應義塾大学医学部外科

Dynamic MRI and Tumor Angiogenesis of Breast Cancer

Kazuhiko Yasumura,[1)] Kenji Ogawa,[2)] Yuji Yuasa,[3)] Hideko Hiramatsu,[3)] Kyoichi Hiramatsu,[4)] and Masaki Kitajima[5)]

The purpose of this study was to clarify the mechanism underlying early enhanced MR images of breast cancer by dynamic MR imaging from the aspect of tumor angiogenesis. The images depicted by dynamic MR imaging of breast cancer were divided into the following two groups: a marginal strong enhancement (MSE) pattern and a variable pattern without marginal strong enhancement (non-MSE). Twenty patients with invasive ductal carcinoma (maximum diameter < 2 cm) were examined by dynamic MR imaging, and the histological materials were submitted to two-dimensional computer image analysis with immunohistochemistry and histochemistry; morphological microvessel characteristics and microvessel density were examined; and the expression of vascular endothelial growth factor (VEGF) was investigated.

In the MSE cases, vessel wall irregularity of capillaries and venules in the peripheral area adjacent to the tumor correlated ($p < 0.0001$) with the enhancement pattern, and the total microvessel density (especially of arterioles with a maximum diameter less than 50 μm) of the peripheral area adjacent to the tumor was significantly higher than that of the tumor area. However, in the non-MSE cases, total microvessel density showed no significant difference between the peripheral area adjacent to the tumor and the tumor area, whereas the capillary density of the tumor area was four times greater than that of the peripheral area adjacent to the tumor. The expression of VEGF was strongly positive for the tumor nest adjacent to the capillaries. These results suggest that the enhanced images of the MSE pattern depend on abundant blood supply from arterioles and that the images of the non-MSE pattern might be reflective of angiogenic activity including variable VEGF expression of tumor cells.

Thus the mechanism underlying early dynamic MR images of breast cancer was a complex result of tumor angiogenesis and the microcirculatory environment.

Research Code No.: *521.9*

Key words: *Dynamic MRI, Tumor angiogenesis, Breast cancer, Microvessel, 2D Image analysis*

Received Jan. 17, 2000; revision accepted Mar. 31, 2000

1) Department of Surgery, Nippon Kokan Hospital
2) Department of Radiology, Nippon Kokan Hospital
3) Department of Diagnostic Radiology, School of Medicine, Keio University
4) Department of Radiology, School of Medicine, Keio University
5) Department of Surgery, School of Medicine, Keio University

別刷り請求先
〒210-0852　川崎市川崎区鋼管通 1-2-1
日本鋼管病院外科
安村　和彦

はじめに

乳癌の画像診断法としてdynamic MRIは腫瘍描出能力に優れ[1)]，病巣の局在ばかりでなくその進展範囲の決定に際しても応用され，現在では有力な乳腺腫瘍画像診断法の一つとなりつつある[2),3)]．乳癌組織におけるdynamic MRI所見の特徴は，造影剤注入後早期の強い信号強度の上昇[3),4)]および，腫瘍画像の形態学的所見において腫瘍辺縁部により強い信号が描出されることとされている[3)-7)]．腫瘍辺縁に強い造影効果のおこる要因としては腫瘍辺縁における血流の増加[5)]および腫瘍組織内部での壊死や線維化などによる血流の減少が指摘されているが[8)]，近年乳癌であっても必ずしも腫瘍辺縁に強い造影効果を認めないことや[6)]，また描出腫瘍画像の形態上良悪性間に共通所見が認められることも報告されている[9)]．これらの報告は検討対象症例の腫瘍の大きさなどが異なり，同一基準では論じられておらず[10),11)]乳癌のdynamic MR画像形態描出機序に関する検討は不十分であるといわざるを得ない[4),9),12)]．

乳腺腫瘍において造影剤gadolinium-diethylenetriamine pentaacetic acid（以下Gd-DTPA）による強い造影効果のおこる因子としては，腫瘍組織における1）微細血管密度，2）血管の透過性，3）間質におけるGd-DTPAの貯留などが挙げられているが[13)]，腫瘍微細血管密度とりわけ腫瘍血管新生（tumor angiogenesis）[15)]が深く関係するとされ[5),10)]，dynamic MR画像との比較研究が広く行われているが[16)]，dynamic MR画像の成り立ちは複雑であり[16)]，その機序[17)]は従来の方法論[5),6)]では完全に解明されておらず[11)]，特に腫瘍血管群を構成する微細血管について細動脈，毛細血管，細静脈がdynamic MR画像にどのような影響を及ぼすかの詳細については今日まで検討されていない[18)]．正確なdynamic MR画像診断を行うためにはその画像描出にかかわる腫瘍血管新生と造影剤の動態の解明が必要であり，そのためにはまず詳細な腫瘍微細血管構築を明らかにする必要がある．

以上のような背景において本研究ではdynamic MR画像と腫瘍微細血管構築の関係について，乳癌のdynamic MR画像診断がおもに早期造影効果[3),4)]を対象としていることから，腫瘍の支配細動脈に着目し，病理学的に診断の確定した最

大径 2cm以下の早期乳癌症例[19]を対象にまず免疫組織化学と組織化学の二重染色法を応用して微細血管を細動脈，毛細血管，細静脈に分類し，コンピューター画像解析により乳癌組織における各微細血管の二次元的な定性的(形態)および定量的(血管密度)な統計学的解析を行い早期dynamic MR画像形態と対比した．次に腫瘍血管新生において重要な役割を果たすサイトカインとして近年注目されている血管増生因子vascular endothelial growth factor(以下VEGF)の乳癌組織における発現と早期dynamic MR画像形態について検討した．

対象と方法

1．対　象

1994年 1 月より1996年12月までに日本鋼管病院外科にて手術され，MRI検査が行われ病理組織診断の確定している乳癌症例78例中，腫瘍径 2cm以下の症例から浸潤性乳管癌30例を無作為に抽出した．病理組織標本は10%ホルマリンにて固定後，割面は診断したMRI画像に可能なかぎり近接面を得られるように，矢状断にて切り出しパラフィン切片を作成してヘマトキシリン・エオジン染色並びに免疫組織化学および組織化学の二重染色を行った．対象としては健常部乳腺10例(18歳～63歳，平均42.7歳)を用いた．標本の固定状態や染色の不良な10例を除外し，乳癌症例20例(39歳～77歳，平均53.5歳)の微細血管を対象に解析，検討した．

2．方　法

1)dynamic MR画像

a)MR画像撮像：MRIは全例0.5T MR装置[GE Yokogawa Medical Systems, Tokyo, Japan, Vectra fast (0.5T)]にて，乳腺専用コイル(GE Medical Systems, Milwaukee, Wis., USA)を用いて撮像した．定型的に矢状断像にて，単純のT1強調像，およびT2強調像を撮像した後，dynamic-MR画像を撮像した．T1強調像はSE法[Spin-echo，450/25/3(TR/TE/excitations)]，T2強調像はFast SE法[fast spin-echo sequence，3500/100/3/8(TR/TE/excitations/ echo train length)]により，矢状断像(マトリックス = 320 × 224; FOV = 20cm; スライス厚 = 5mm; スライス間隔 = 1mm)で撮像した．dynamic studyではSE法(400/20，マトリックス = 224 × 192，撮像時間18秒)により，造影剤注入直後から矢状断像(3images; FOV = 26cm; スライス厚 = 7mm; スライス間隔 = 1mm)を撮像した．造影剤はGd-DTPA(0.1mmol/kg of Gd-DTPA, Schering, Berlin, Germany)を用い，肘静脈より10秒間で注入した後，生理的食塩水20mlを注入した．得られた造影後の画像から相当する造影前の画像(T1強調像)をサブトラクトしてサブトラクション画像を作成した．

b)MR画像判定：MR画像の判定は 3 人の読影者(放射線診断医 2 名および外科医 1 名)により行い，早期dynamic MR画像の判定基準はearly subtracted MR image(造影剤注入直後より40～60秒後)においてフィルム上腫瘍を囲むようにリング状の造影効果の表れる症例とそれ以外の所見を呈する症例の 2 群に分類し，前者をmarginal strong enhancement type(以下MSE)(15例)(Fig. 1A)，後者をnon marginal strong enhancement type(以下nonMSE)(5 例)(Fig. 1B，Fig. 1C)とした．

2)免疫組織化学および組織化学による二重染色

微細血管の観察には血管内皮細胞のマーカーである抗CD-34モノクローナル抗体(Novocastera Lab.Ltd., claremont place, UK)を用い酵素抗体間接法を施行し，3,3'dimanibenzidin (DAB)にて可視化(茶色)した．その後同一組織切片にて弾性線維を組織化学的にVictoria blue(VB)にて染色した．VEGFの発現は抗VEGF抗体(Santa Cruz Biotechnology. CA, USA)を用い酵素抗体間接法を行いFast blue(薄紫色)にて発色させた．

3)微細血管密度測定

a)二重染色組織標本の観察：光学顕微鏡AXIOPHOT(Carl Zeiss，Germany，対物レンズはPlan-apochromat × 10N.A.0.32)を使用し，腫瘍内部(腫瘍自体の内部)，腫瘍辺縁部(腫瘍に接した乳腺組織)，健常部乳腺組織の 3 部位についてランダムに微細血管の測定を行った．計測(計測面積：6.8 × 106μm^2)は計測値の客観性を増すために 3 部位の各々について 5 視野(総計測面積：34mm^2)を入力した．コンピューター画像解析装置は，Interactive Build Analysis System(IBAS; Carl Zeiss, Jena, Germany)を使用し，微細血管解析専用プログラムを作成し[20]解析を行った．二重染色標本からCD-34(DAB)陽性部位(血管内皮細胞)を抽出するには干渉バンドパスフィルターIF436(λピーク：436nm，範値幅20nm ；オリンパス光学工業，東京)，弾性線維の選択的抽出には干渉バンドパスフィルターIF600(λピーク：600nm，範値幅20nm；オリンパス光学工業，東京)を使用，DAB陽性VB陽性血管を動脈，DAB陽性VB陰性血管を静脈と大別し，さらに静脈の中で血管最大径10μm以下を毛細血管と定義し(腫瘍内部では腫瘍内毛細血管，細い腫瘍血管を含む)，以下の各種パラメーターを計測，測定を施行した．パラメーターは各微細血管の①本数，②面積(AREA)，③最小径(DMIN)，④最大径(DMAX)，の他に血管の形態学的特徴[21]を表す⑤円形率(F-CIRCLE; $4 \cdot \pi \cdot Area/PERIM^2$：断面像として得られた血管腔周縁の不整の程度(凹凸)を示すパラメーターで，値が低いほど血管腔周縁の不整が大きいことを表している)[22]，⑥真円度(F-SHAPE; DMIN/DMAX：断面像として得られた血管腔の歪みを表すパラメーターで，値が低いほど血管腔周縁の歪みが大きいことを表している)[22]についても測定し，さらに血管最大径によるクラス分類および血管密度[血管数/単位面積(34mm^2)]の解析を合わせて行った．

b)微細血管の二次元コンピューター画像解析の手順(Fig. 2，Fig. 3)：光学顕微鏡から画像解析装置への入力は，モノクロＴＶカメラ(CTC2600：池上通信)を使用した．

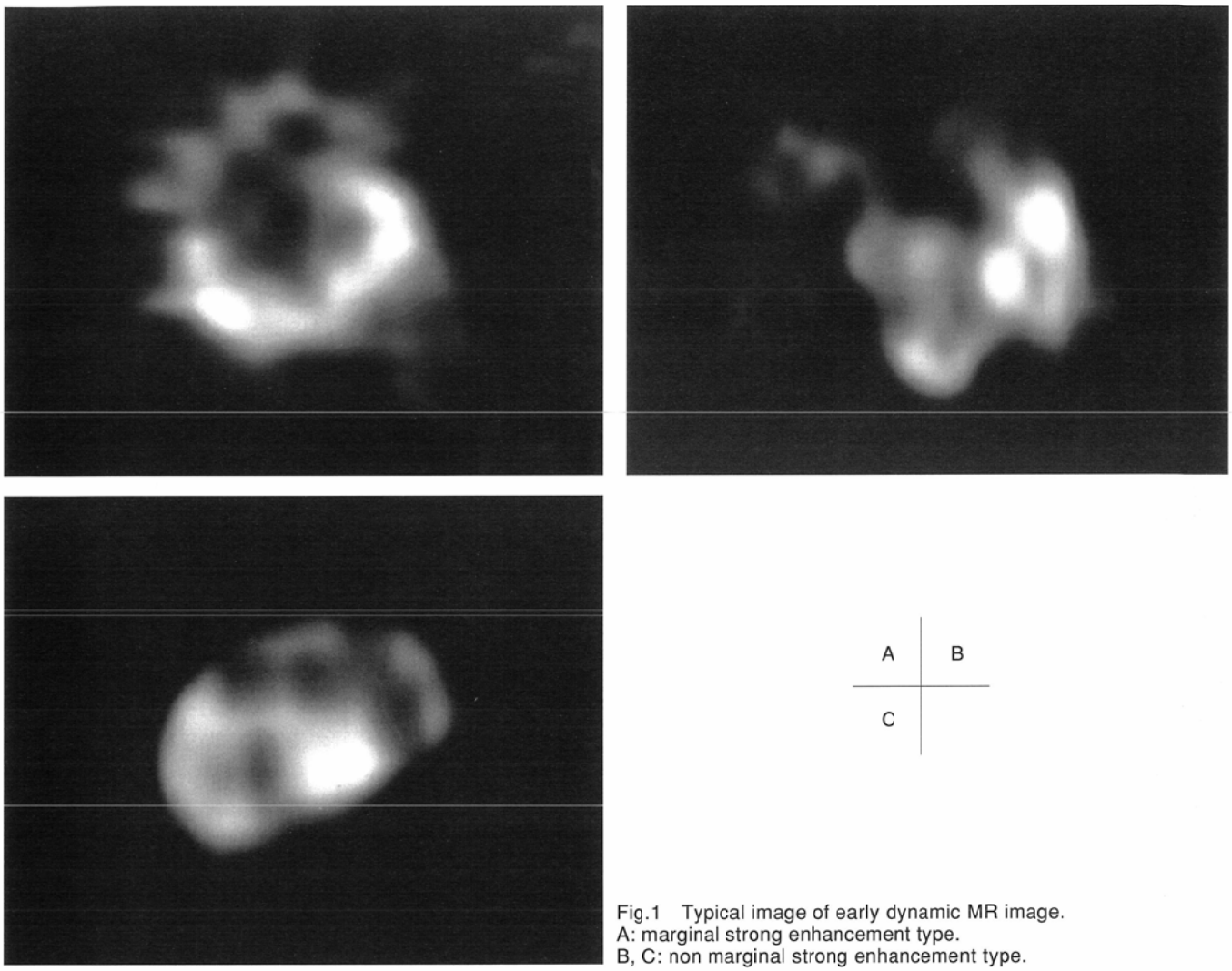

Fig.1　Typical image of early dynamic MR image.
A: marginal strong enhancement type.
B, C: non marginal strong enhancement type.

(1)画像解析処理の手順

(I)VB-HE染色組織像(Fig. 3a).

(II)乳腺組織の免疫染色(酵素抗体間接法)オリジナル光顕像入力(Fig. 2b, Fig. 3b).

(III)IF436フィルターによるDAB陽性部位入力(Fig. 2c, Fig. 3c).

(IV)IF600フィルターによるVB陽性部位入力(Fig. 2d, Fig. 3d).

(V)血管の抽出：(III)(IV)の画像を，コントラスト強調，2値化，個体識別処理を行い，血管以外の対象を除去する．1本1本の血管の個体識別処理と同時に画像の測定領域境界部にかかった血管を測定対象から除外し(III)の画像から血管のみを抽出．同様にして(IV)の画像からVB陽性部位のみの画像を作成する．

(VI)動脈の抽出：(V)より得られたすべての血管の抽出像とVB陽性部位抽出画像を重ね合わせ，一致した血管を動脈とし[20),23)]，個別認識処理を行う(Fig. 2e, Fig. 3e).

(VII)静脈および毛細血管の抽出：(V)の画像から(VI)の動脈抽出画像をサブトラクション処理して，静脈および毛細血管とし個別認識処理を行う(Fig. 2f, Fig. 3f).

(VIII)IBASにて前述の各種パラメーターを計測する．

(IX)微細血管の各種パラメーターの統計解析結果はMSE, nonMSE各群の腫瘍内部と辺縁について比較検討し，早期dynamic MR画像との関係を評価した．統計学的解析はF-testおよびone way analysis of variance(one way ANOVA)にて行い，post hoc analysisはFisher's PSLDを用い，P値0.05以下を有意とした．

結　果

1．ヒト乳癌組織における二次元的血管解析とdynamic MR画像との関係

本研究において対象とした乳癌20例，健常部乳腺10例においてIBASにより計測した微細血管総数は27,944本であり，その内訳は乳癌例の細動脈1,332本，毛細血管5,898本，細静脈17,141本および健常部乳腺の細動脈230本，毛細血管346本，細静脈2,997本である．これらの微細血管につき各血管の形態(質的変化)とdynamic MR画像の関係および微細血管密度(量的変化)とdynamic MR画像の関係について，腫瘍内部と辺縁について対比検討し，さらに腫瘍部組織にお

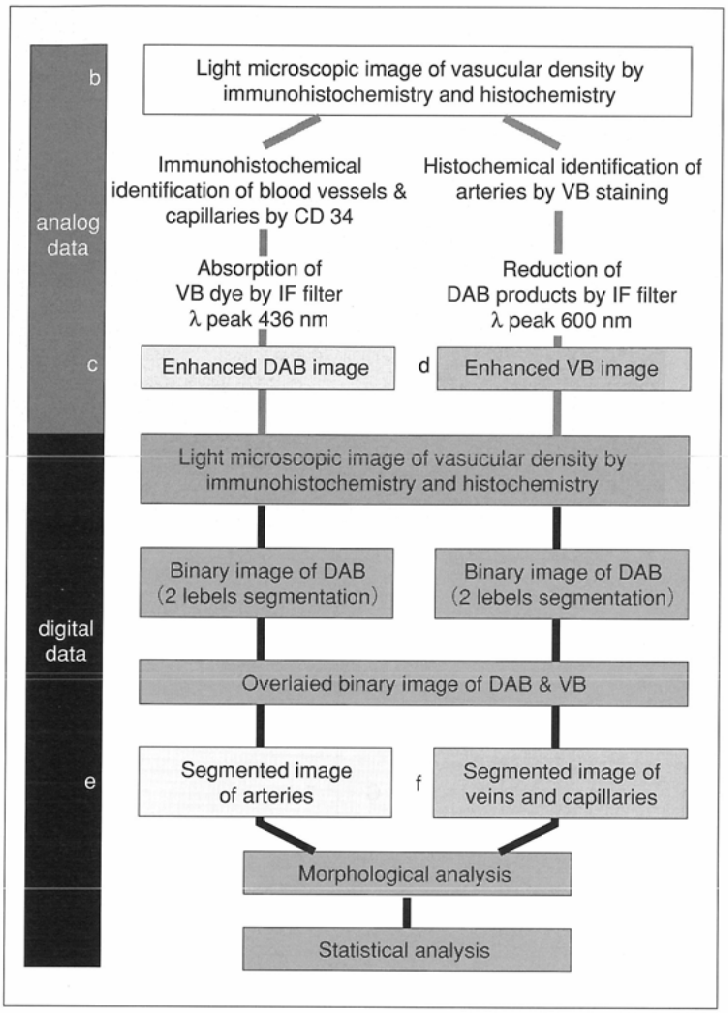

Fig. 2 Configuration of 2D vascular image analysis.

けるVEGFの発現がdynamic MR画像に及ぼす影響について検討した．

1)形態学的解析(質的解析)

a)円形率(F-CIRCLE：4・π・Area/PERIM^2)

細動脈の円形率は腫瘍辺縁部と内部との比較ではMSEにおいては腫瘍辺縁が内部よりやや低く[辺縁0.598 vs 内部0.628($p = 0.1109$)]，nonMSEでは内部の方が統計学的有意に低く[内部0.627 vs 辺縁0.724($p < 0.0001$)]，MSE，nonMSEどちらも造影効果の表れる部位において血管壁周縁の不整の程度がより大きかった(Fig. 4a)．

毛細血管の円形率は腫瘍内部と辺縁の比較では，MSEでは辺縁の方が内部より低く[辺縁0.907 vs内部0.949($p<0.0001$)]，nonMSEでは腫瘍内部の方が辺縁よりやや低く[辺縁0.951 vs 内部0.948($p = 0.7727$)]，MSE，nonMSEどちらでも造影効果の表れる部位において毛細血管の円形率はより低く血管壁周縁の不整の程度がより大きかった(Fig. 4b)．

細静脈の円形率は腫瘍辺縁部，内部との比較ではMSE，nonMSEの造影効果の表れる部位(MSE：腫瘍辺縁，nonMSE：内部)において統計学的有意に低下し不整の程度はより大きかった($p < 0.0001$)(Fig. 4c)．

b)真円度(F-SHAPE: DMIN/DMAX)

細動脈の真円度は腫瘍辺縁部，内部との比較では造影効果の表れる部位において低下しており，特にnonMSE内部(0.520)では辺縁部(0.574)より統計学的に有意の低下($p = 0.0067$)を認め血管腔周縁の歪みが大きいことを示した(Fig. 5a)．

毛細血管の真円度はMSEにおいて腫瘍辺縁(0.590)が内部(0.615)より有意に低く($p < 0.0001$)，造影効果の表れる辺縁部での血管腔周縁の歪みが内部より大きかった(Fig. 5b)．

細静脈の真円度はMSE辺縁部，nonMSE内部のともに造影効果の表れる部位においては有意に低下($p < 0.0001$)しており(MSE：辺縁部0.514 vs 内部0.528，nonMSE：内部0.518 vs 辺縁部0.558)，造影効果の表れる部位で細静脈のより強い歪みが認められた(Fig. 5c)．

2)血管密度の解析

a)全微細血管密度(mean value/34mm^2)

細動脈，毛細血管，細静脈を含む全微細血管密度は健常部乳腺との比較では，MSEの腫瘍内で1.3倍($p = 0.3164$)，腫瘍辺縁で2.0倍($p = 0.0022$)，またnonMSEの腫瘍内部で1.7倍($p = 0.1197$)，腫瘍辺縁で1.9倍($p = 0.0304$)といずれの部位においても健常部乳腺より増加を示したが，統計学的に有意の増加がみられたのはMSE，nonMSEの腫瘍辺縁においてであった．腫瘍辺縁と内部の比較では，全微細血管密度はMSEでは造影効果の表れる腫瘍辺縁では腫瘍内部の1.5倍($p = 0.0160$)の有意の増加を示したが，nonMSEで造影される腫瘍内部では腫瘍辺縁の0.9倍($p = 0.5768$)と減少していた(Table 1)．

b)細動脈

(1)細動脈密度

細動脈密度は健常部乳腺との比較では，MSE，nonMSEともに腫瘍辺縁で健常部乳腺の約2.0倍の増加を示したが腫瘍内部では健常部乳腺より減少を示した．すなわち，細動脈密度は健常部乳腺より腫瘍辺縁でMSEで2.3倍($p = 0.0526$)，nonMSEで1.8倍($p = 0.3431$)の増加を示したが，腫瘍内部ではMSEは健常部乳腺の0.4倍($p = 0.3214$)，nonMSEでは0.8倍($p = 0.8446$)と減少していた．一方，細動脈密度は腫瘍辺縁と内部との比較では，MSEで造影される腫瘍周囲の乳腺組織で腫瘍内部の6.4倍($p = 0.0017$)と著明に増加していたが，nonMSEでは造影される腫瘍内部でも腫瘍辺縁の0.5倍($p = 0.3224$)と減少していた(Table 1)．

(2)細動脈最大径別密度

健常部乳腺では細動脈最大径別平均密度(mean value/34mm^2)は最大径10～50μmで7.900，径50～100μmで6.700，径100～500μmで8.300と3群で大きな差は認めなかった．

MSEの腫瘍辺縁では細動脈最大径50～100μm群と径100～500μm群では健常部乳腺と有意な差は認めないが，径10～50μm群は39.800で他の群より有意な増加を示し，腫瘍内部

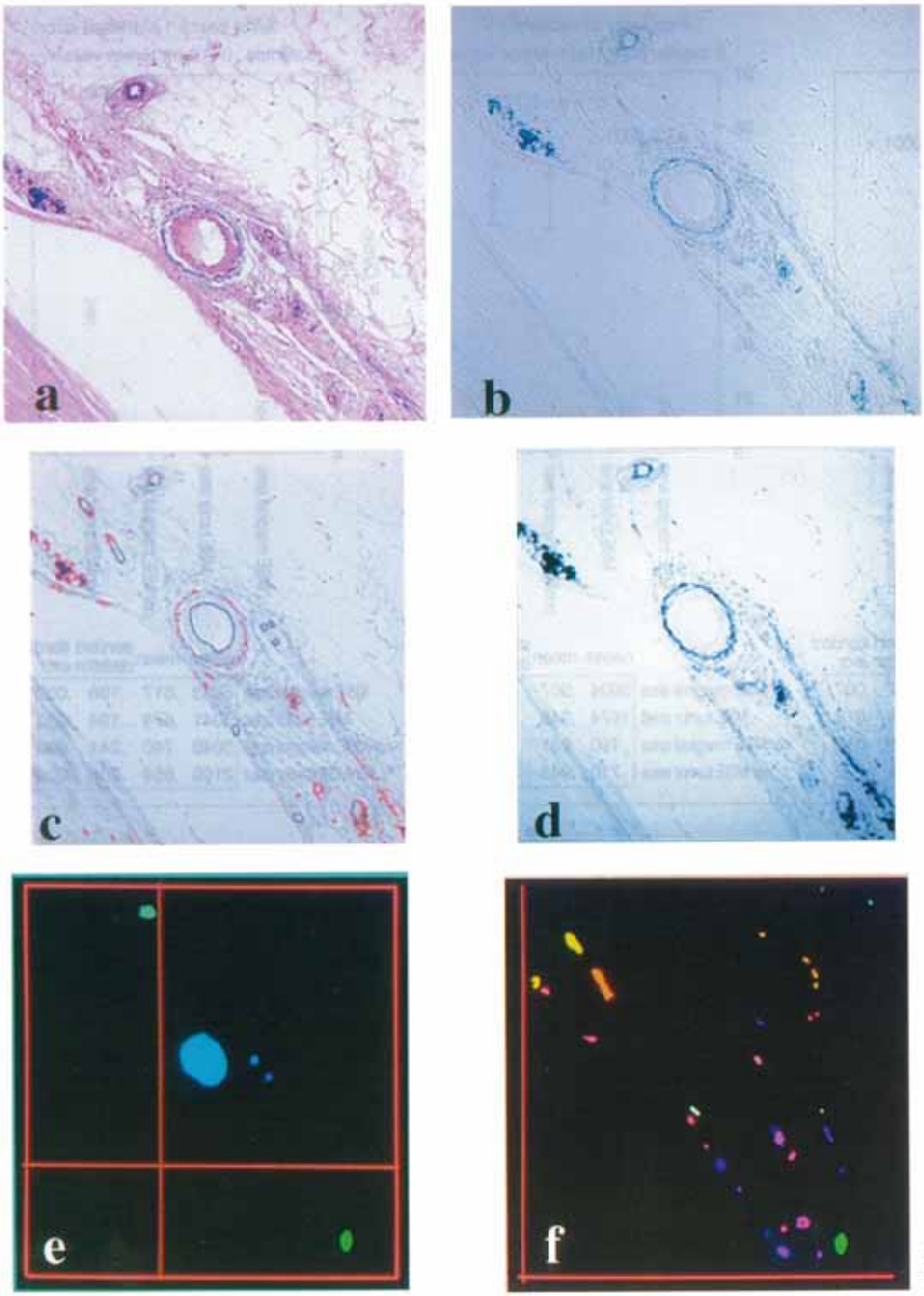

Fig. 3　Compute-assisted digitizing procedure of microvessels.

の同径群より5.3倍($p < 0.0001$)(健常部乳腺の5.0倍($p = 0.0002$))の有意な増加を示した.

一方, nonMSEでは細動脈最大径10～50μm群は腫瘍辺縁で25.6, 腫瘍内部で17.6で, 腫瘍辺縁では内部の1.5倍($p = 0.5375$)[健常部乳腺の約3倍($p = 0.1166$)]であったが, 腫瘍内部の径10～50μm群はMSEの同径群の2.3倍($p = 0.3425$)(健常部乳腺の約2.2倍($p = 0.3883$)であった. すなわちMSE, nonMSEの腫瘍辺縁における細動脈の増加はMSEでは細動脈最大径10～50μm群が著明に増加しており, nonMSEでは径10～50μm群の増加はより軽度であった. またnonMSE腫瘍内部の細動脈はおもに径10～50μm群のものであった(Fig. 6).

c)毛細血管密度

毛細血管密度は健常部乳腺との比較ではMSEの腫瘍内部, 辺縁およびnonMSEの腫瘍内部で増加を示した. すなわちMSEの腫瘍辺縁で健常部乳腺の6.0倍($p < 0.0001$), 腫瘍内部で3.7倍($p = 0.0093$), nonMSEの腫瘍内部で4.1倍($p = 0.0237$)であったが, nonMSEの腫瘍辺縁は健常部乳腺の1.10倍($p = 0.9378$)と有意な差は認めなかった.

一方, 毛細血管密度は腫瘍辺縁と内部の比較では,

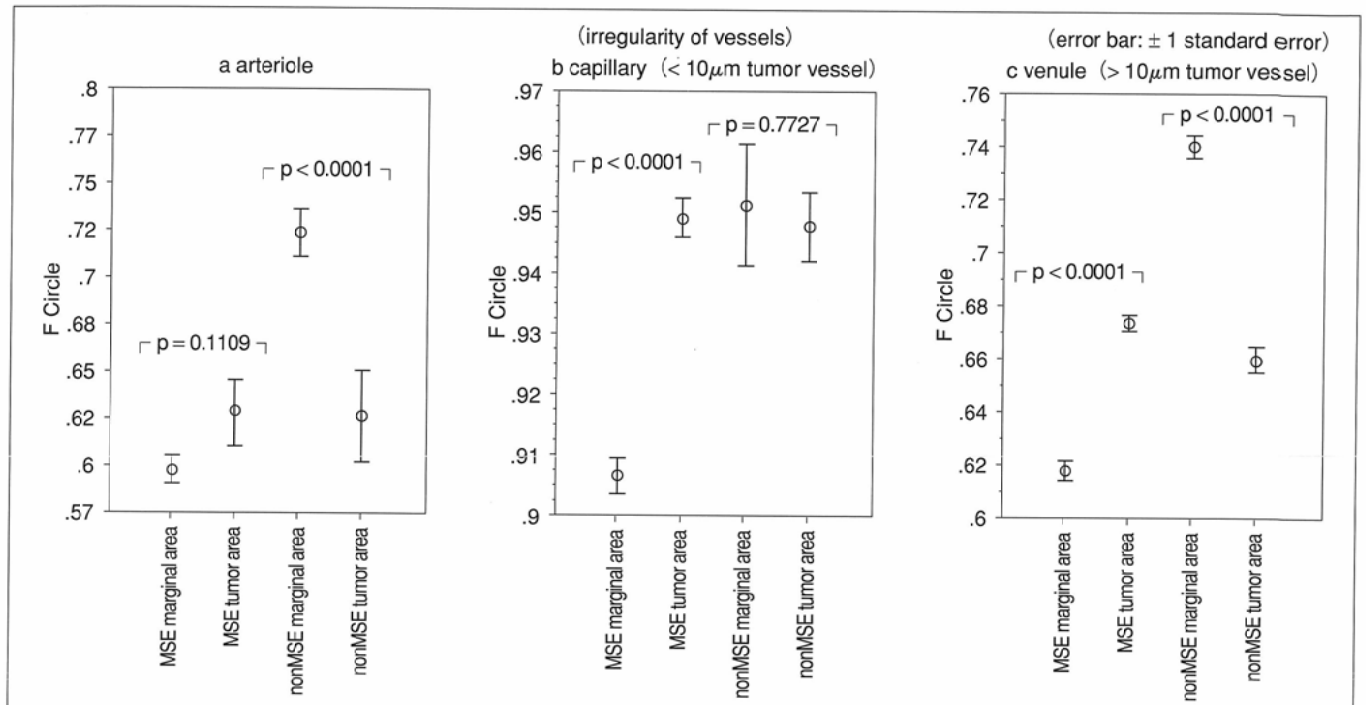

	cases	mean	standard deviation	standard error
MSE marginal area	861	.598	.207	.007
MSE tumor area	135	.628	.206	.018
nonMSE marginal area	230	.724	.192	.013
nonMSE tumor area	106	.627	.225	.022

	cases	mean	standard deviation	standard error
MSE marginal area	3024	.907	.161	.003
MSE tumor area	1974	.949	.146	.003
nonMSE marginal area	190	.951	.138	.010
nonMSE tumor area	710	.948	.145	.005

	cases	mean	standard deviation	standard error
MSE marginal area	6883	.617	.196	.002
MSE tumor area	5041	.674	.194	.003
nonMSE marginal area	3048	.740	.241	.004
nonMSE tumor area	2169	.659	.208	.004

Fig. 4 F Circle (mean value)

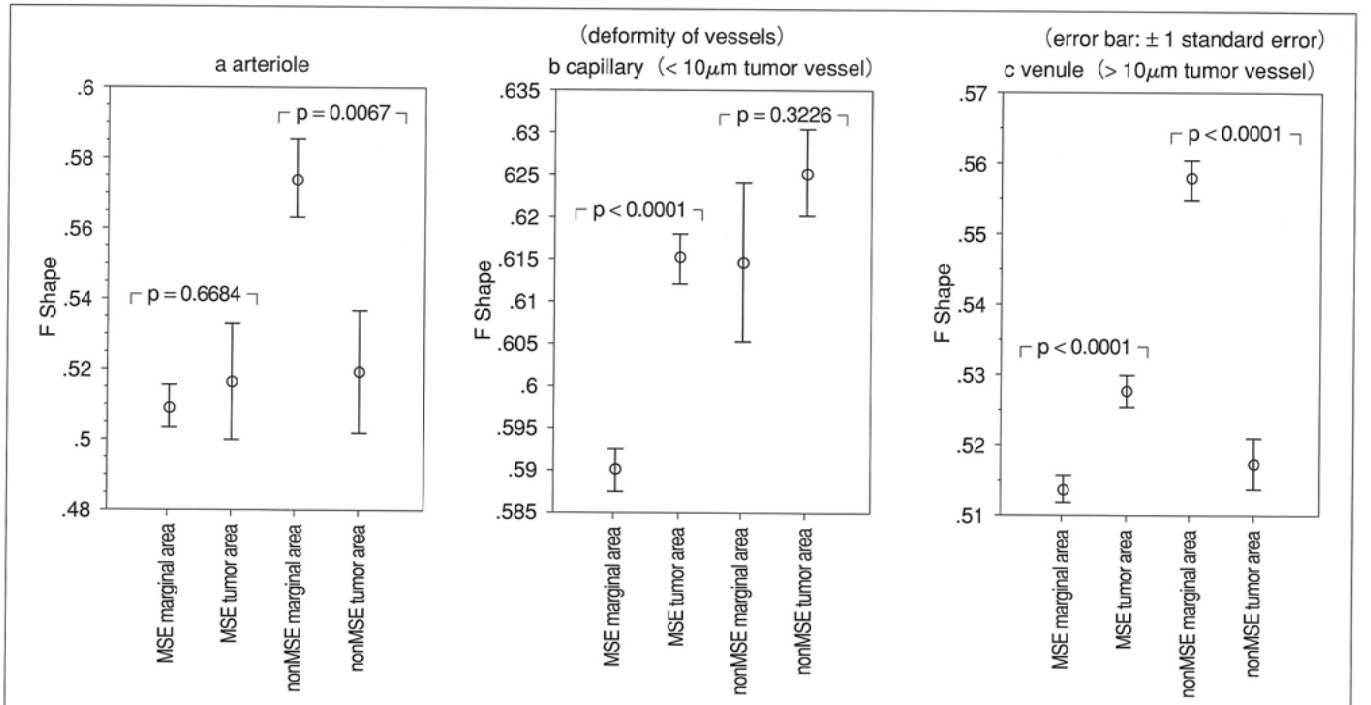

	cases	mean	standard deviation	standard error
MSE marginal area	861	.510	.170	.006
MSE tumor area	135	.517	.189	.016
nonMSE marginal area	230	.574	.165	.011
nonMSE tumor area	106	.520	.180	.018

	cases	mean	standard deviation	standard error
MSE marginal area	3024	.590	.131	.002
MSE tumor area	1974	.615	.128	.003
nonMSE marginal area	190	.615	.129	.009
nonMSE tumor area	710	.625	.130	.005

	cases	mean	standard deviation	standard error
MSE marginal area	6883	.514	.161	.002
MSE tumor area	5041	.528	.156	.002
nonMSE marginal area	3048	.558	.153	.003
nonMSE tumor area	2169	.518	.164	.004

Fig. 5 F Shape (mean value)

Table 1　Microvessel density and the pattern of early dynamic MR images

Microvessel density of normal breast tissue				/34 mm^2	
tissue		all microvessels	arterioles	capillaries	venules
normal breast	normal-area	359.6 ± 173.5 [1) 2)]	25.3 ± 21.0	34.6 ± 53.7 [5) 6) 7)]	299.7 ± 147.3 [11)]
(n: 10)					
Microvessel density and enhancement patterns				/34 mm^2	
enhancement patterns		all microvessels	arterioles	capillaries	venules
MSE type					
(n: 15)	tumor-area	472.5 ± 265.8 [3)]	9.0 ± 7.7 [4)]	127.5 ± 85.1 [6) 8) 10)]	336.1 ± 195.0 [12)]
	marginal-area	722.1 ± 243.8 [1) 3)]	57.7 ± 64.0 [4)]	205.8 ± 105.3 [5) 8) 9)]	458.7 ± 162.5
nonMSE type					
(n: 5)	tumor-area	596.8 ± 231.2	21.0 ± 35.4	1142.0 ± 76.8 [7)]	433.8 ± 142.1
	marginal-area	688.8 ± 501.3 [2)]	47.6 ± 31.2	38.2 ± 48.3 [9) 10)]	603.0 ± 515.5 [11) 12)]

1) p = 0.0020, 2) p = 0.0318, 3) p = 0.0154, 4) p = 0.0016, 5) p < 0.0001, 6) p = 0.0093, 7) p = 0.0237,
8) p = 0.0138, 9) p = 0.0003, 10) p = 0.0448, 11) p = 0.0169, 12) p = 0.0251

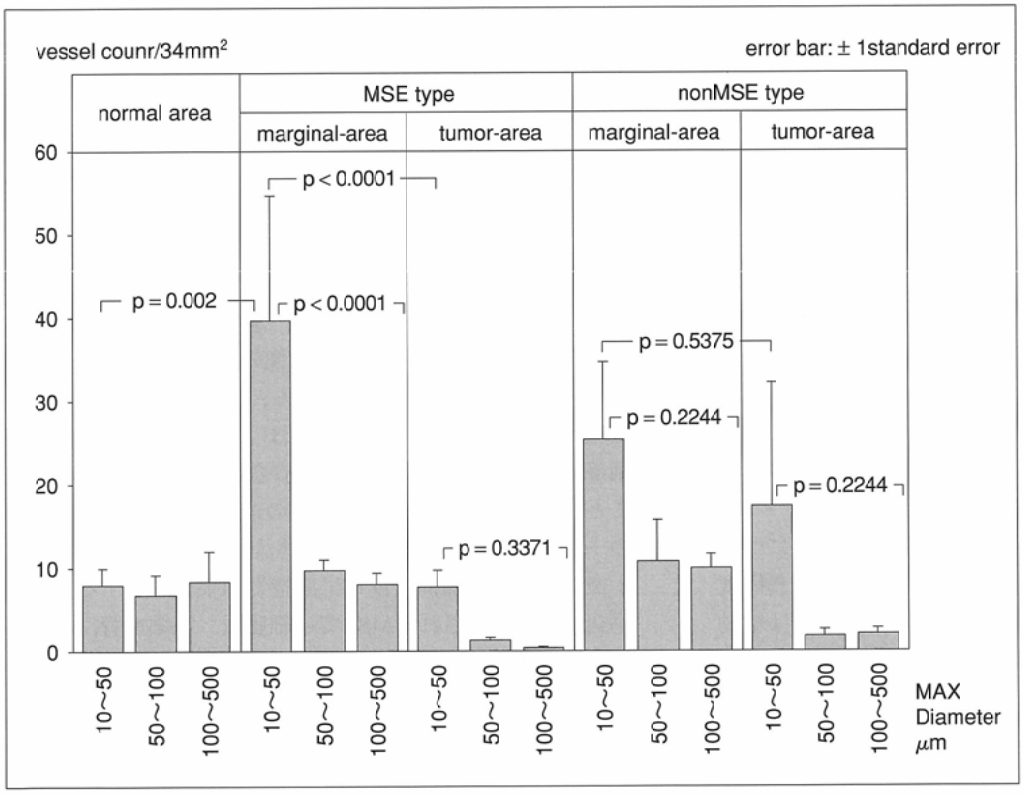

Fig. 6　Microvessel density of arterioles (MVDa) and pattern of early dynamic MR images.

MSE腫瘍辺縁では内部の1.6倍(p = 0.0138)の増加を示したが，nonMSE腫瘍内部では辺縁の3.7倍(p = 0.0562)と造影効果の表れる部位に著明な毛細血管密度の増加を認めた(Table 1).

d)細静脈密度

細静脈密度は健常部乳腺との比較では，nonMSEの腫瘍辺縁で健常部乳腺の2.0倍(p = 0.0158)の有意の増加を認めたが，MSE辺縁および内部とnonMSE内部では増加は認めるが有意のものではなかった．また細静脈密度は腫瘍辺縁と内部の比較ではMSE，nonMSEともに腫瘍辺縁に内部より約1.4倍の増加は認めるものの統計学上有意ではなかった(MSE: p = 0.1435，nonMSE: p = 0.2241)．すなわち細静脈密度と腫瘍の造影効果には明らかな関係は認められなかった(Table 1).

3)VEGFの発現

VEGFは全乳癌症例の腫瘍細胞に発現を認めたものの，腫瘍細胞巣および個々の腫瘍細胞において発現強度の差がみられ，特に毛細血管近傍の腫瘍細胞巣により強い局在傾向を認めた(Fig. 7).

考　察

今回著者は乳腺腫瘍組織において免疫組織化学染色法と

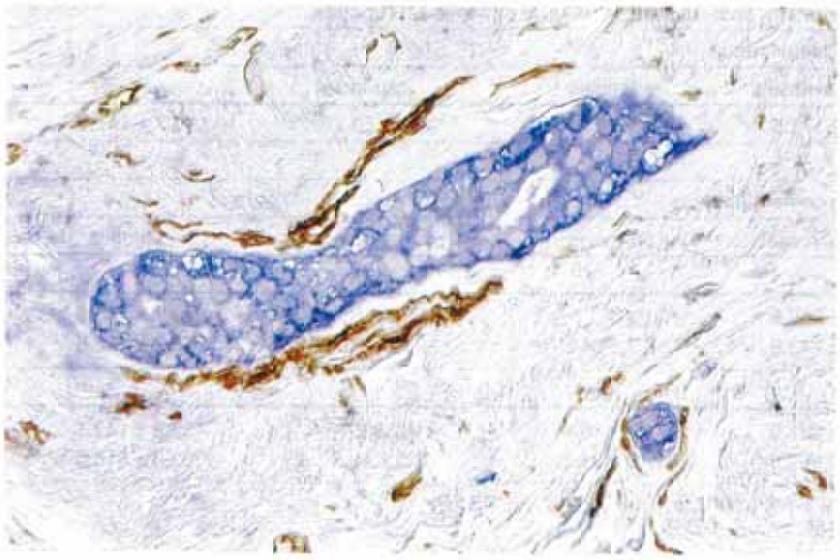

Fig. 7 Double-labeling immunohistochemistry. The over expression of VEGF (purple color) is observed in tumor cells adjacent the tumor microvessels (brown color).

組織化学染色法を組み合わせた二重染色法により血管を可視化した後，コンピューター画像解析を行うことにより，全微細血管を細動脈，毛細血管および細静脈の3種類に分類し，従来の目視による計測方法[18]では不可能であった乳腺腫瘍の微細血管の定量的および形態的特徴の統計学的解析を行った．本法により従来の目視による微細血管密度の測定に際して懸念される測定者による個人差に影響されずきわめて客観性と信頼性の高い測定結果を得ることができた．さらに検出した全血管の形態をデジタル画像処理することにより，微細血管の定量的密度測定ばかりでなく微細血管の形態的特徴を表す血管の最大径，最小径，円形率，真円度などのパラメーターも評価することができ，微細血管のより詳細な二次元的統計解析が可能となった．

微細血管の形態がdynamic MR画像に及ぼす影響について，二次元的な形態の特徴である血管腔の円形率，真円度を検討した結果，造影効果の表れる部分においては細動脈，細静脈どちらも円形率，真円度は低下し，特にMSEの腫瘍辺縁において顕著であった．このように造影効果の表れるMSE腫瘍辺縁部では毛細血管，細動脈，細静脈の形態は腫瘍内部に比べより変形が大きかった．腫瘍血管新生による微細血管の形態上の特徴についてKonerdingは血管の屈曲や血管壁の菲薄を指摘し，特に細動脈および細静脈の形態異常を報告しており[24]，Schorは壁構造に関し新生血管では正常の成熟血管[25]と比べて基底膜を欠如するとし[26]，またWillisは速く成長する腫瘍におけるほど血管壁の一部は腫瘍細胞で構成されるなど本来の血管と比べその構造に著しい変化があると述べている[27]ように，本研究において認められた腫瘍の造影効果の表れる部分（特にMSEの辺縁部）における微細血管腔の形態学的異常は，その部分での腫瘍血管新生の亢進状態を示すもので造影効果[28),29]が腫瘍血管新生と密接にかかわっている可能性を示唆する所見と考えられた．

微細血管密度の量的変化がdynamic MR画像に及ぼす影響についてMSEの腫瘍では全微細血管数（細動脈，毛細血管，細静脈の総計）は腫瘍辺縁部で内部より有意の増加を認め，造影効果との関連を示したが，nonMSEの腫瘍では腫瘍辺縁部と内部との比較で有意の差を認めなかった．この結果は，従来腫瘍微細血管は腫瘍辺縁部で増加している場合が多いとされていた報告[30]とは異なり，早期乳癌症例においては全腫瘍微細血管は腫瘍の辺縁部，内部ともに増加している症例のあることを示しており，全微細血管数の量的変化だけをもってdynamic MR腫瘍画像の描出根拠とすることは不十分であることを示唆している．本研究ではこれら腫瘍微細血管を腫瘍辺縁部，内部における細動脈，毛細血管，細静脈に分類した種類別微細血管数の統計学的解析を行うことによりdynamic MR腫瘍画像の形態上の特徴の描出機序の一部を明らかにすることができた．

微細血管の種類別密度と早期造影効果を対比すると，腫瘍辺縁部が造影されるMSEでは細動脈，毛細血管，細静脈ともに腫瘍内部より腫瘍辺縁部において血管数の増加を認めたが，特に毛細血管と細動脈は有意に増加していた．この結果はMSEにおける早期造影効果は腫瘍辺縁部において増加した毛細血管に加えて細動脈の増加の効果が強く影響していることを示唆していた．さらにMSEの辺縁部において増加している細動脈は，最大径10μm～50μmの細動脈群でありMSEの腫瘍辺縁全微細動脈において占める割合は69.5％と腫瘍内部に比べ有意に多く分布していた．Horiは血流動態の実験的観察から腫瘍周辺の細動脈について，新生血管は細動脈が毛細血管に移行する最終部分から分枝する様子を観察しているが[31]，これらの径の細動脈群は毛細血管に移行する前のいわゆる終末細動脈群とされており[32]，腫瘍辺縁における10μm～50μmの細動脈密度の増加は，腫瘍辺縁での腫瘍血管新生により形成された毛細血管への血流が微細動脈から積極的に供給されるという腫瘍微小循環環境における血行動態上の特性を示唆しているものと考えられた．以上のように腫瘍辺縁に早期dynamic MRIの造影効果が

得られるMSEは細動脈から毛細血管に供給する豊富な血流を強く反映している像で，その造影効果は細動脈の量的優位を示すものと考えられた．

MSEに対しnonMSEの早期dynamic MR画像は腫瘍内部に不規則に分布する造影斑や腫瘍中心部の強い造影斑などと多様であるが，その微細血管密度と早期造影効果の関係を検討すると，nonMSEの腫瘍においては，毛細血管は腫瘍辺縁できわめて少ない一方，腫瘍内毛細血管は辺縁部に比べ3.7倍の増加を示した．Gd-DTPAの造影効果には毛細血管が重要な役割を果たすとされ[10]，またdynamic MR画像の強い造影効果は腫瘍毛細血管の増加した部分で認められたとも報告されている[5]．nonMSEの腫瘍では辺縁部には細動脈が多く分布するにもかかわらず毛細血管が少ない一方，腫瘍内部では辺縁部に比べ腫瘍内毛細血管が著明に多く，細動脈密度は辺縁の約半数と低くまた最大径10～50μmの細動脈群にも有意差は認めなかった．このように腫瘍辺縁以外が造影されるnonMSEにおける早期dynamic MRIの造影効果は細動脈密度より腫瘍内毛細血管密度に強く支配されるものと考えられた．nonMSEの多様な造影パターンに関して，免疫組織化学的にVEGFが腫瘍部毛細血管近傍の腫瘍細胞に強い局在傾向を示したことは興味深い知見である．VEGFは1983年Senger[33]により血管透過性亢進を誘導するvascular permeability factor(VPF)として報告された蛋白質と同一遺伝子産物のサイトカインであり，現在では乳癌をはじめ多くの固形癌(脳腫瘍，腎癌，胃癌，大腸癌，卵巣癌，膀胱癌，前立腺癌)においてその発現が確認されている[34)-36]．VEGFは45kDaの蛋白質で，おもな働きは1)血管透過性亢進作用，2)血管内皮細胞増殖作用，3)血管内皮遊走能の刺激，collagen合成の促進などとされている[37]．VEGFの発現に関してVEGFのmRNAは低酸素状態で発現するとされ[38]，最終産物のサイトカインとしてのVEGFは腫瘍増殖時の低酸素環境で誘導されると報告されている[16),39]．腫瘍血管では従来から血栓，腫瘍塞栓，動静脈吻合や間質腔の拡大[40]，さらに間質圧増加などにより血圧の低下[30]を認めることが指摘されている．すなわち腫瘍細胞環境においては血管数が増加しているにもかかわらず腫瘍性血管は機能的に有効な血流循環状態にはなく[41]，このために腫瘍内は低酸素状態になる傾向のあることが指摘されており[42]，乳癌では腫瘍内酸素分圧は平均17mmHg[43](正常組織の約23％～約71％[41])と報告されている．Vaupel[42]によれば腫瘍内における低酸素領域は腫瘍のかなり小さいうちから出現し，空間的な低酸素領域の分布はきわめて多様であるという[40]．本研究で観察されたnonMSEにおける早期dynamic MR画像の多様な造影効果にはこの腫瘍内部の多様な低酸素領域分布の関与が考えられる．すなわちこの腫瘍内部の部分的低酸素領域に伴って発現したVEGFによる透過性の亢進した毛細血管の増加がnonMSEの多様な造影効果に強く影響している可能性が考えられる．このようにnonMSEの早期dynamic MR画像は腫瘍内の毛細血管数の増加とその低酸素領域空間分布を反映した腫瘍毛細血管優位の，すなわち血管新生能の亢進による造影効果によるものと考えられた．

結　語

1．早期乳癌症例において微細血管がdynamic MRIの早期造影効果に及ぼす影響について微細血管の二次元的画像解析を検討した結果，腫瘍辺縁の造影効果(MSE)は細動脈優位型の像であり，腫瘍内部の造影効果(nonMSE)は毛細血管優位の像と捉えることができた．

2．腫瘍辺縁の造影効果は腫瘍辺縁部において毛細血管とともに径10～50μmの細動脈群が著明に増加し，そのdynamic MR描出画像は腫瘍への盛んな血流動態を反映しているものと考えられた．また腫瘍内部の造影効果は辺縁部より内部で著明に増加した腫瘍内毛細血管に支配されており，その多彩な描出形態にはVEGFの発現などの腫瘍血管新生能(tumor angiogenic activity)の亢進状態など血管を中心とした腫瘍細胞環境が深くかかわっていることが示唆された．

文　献

1) Heywang S, Hahn D, Schmidt H, et al: MR imaging of the breast using gadolinium-DTPA. J Comput Assist Tomogr 10: 199–204, 1986

2) Yasumura K, Ogawa K, Ishikawa H, et al: Inflammatory carcinoma of the breast: Characteristic findings of MR imaging. Breast Cancer 4: 161–169, 1997

3) Gilles R, Guinebretiere JM, Toussaint C, et al: Locally advanced breast cancer: Contrast-enhanced subtraction MR imaging of response to preoperative chemotherapy. Radiology 191: 633–638, 1994

4) Gilles R, Guinebretiere JM, Lucidarme O, et al: Nonpalpable breast tumors: Diagnosis with contrast-enhanced subtraction dynamic MR imaging. Radiology 191: 625–631, 1994

5) Gilles R, Zafrani B, Guinebretiere JM, et al: Ductal carcinoma

in situ: MR imaging-histopathological correlation. Radiology 196: 415–419, 1995
6) Buadu LD, Murakami J, Murayama S, et al: Breast lesions: Correlation of contrast medium enhancement patterns on MR images with histopathologic findings and tumor angiogenesis. Radiology 200: 639–649, 1996
7) Hachiya J, Seki T, Okada M, et al: MR imaging of the breast with Gd-DTPA enhancement: comparison with mammography and ultrasonography. Radiat Med 9: 232–240, 1991
8) Revel D, Brasch R, Paajanen H, et al: Gd-DTPA contrast enhancement and tissue differentiation in MR imaging of experimental breast carcinoma. Radiology 158: 319–323, 1986
9) Fobben ES, Rubin CZ, Kalischer L, et al: Breast MR imaging with commercially available techniques. Radiologic-pathologic correlation. Radiology 196: 143–152, 1995
10) Heywang-Kobrunner S: Contrast enhanced magnetic resonance imaging of breast. Invest Radiol 29: 94–104, 1994
11) Soulen RL, Visscher DW, Morton PE, et al: Correlations between dynamic gadolinium-enhanced MR imaging of the breast and tumor angiogenesis: Quantitative study. Radiology 193: 267, 1994
12) Hulka CA, Smith BL, Sgroi DC, et al: Benign and malignant breast lesions: Differentiation with echo-planar MR imaging. Radiology 197: 33–38, 1995
13) Weinreb JC and Newstead G: MR Imaging of the breast. Radiology 196: 593–610, 1995
14) Strich G, Hagal PL, Gerber KH, et al: Tissue distribution and magnetic spin lattice relaxation effects of gadolinium-DTPA. Radiology 184: 723–726, 1985
15) Guidi AJ, Fischer L, Harris JR, et al: Microvessel density and distribution in ductal carcinoma in situ of the breast. J Natl Cancer Inst 86: 614–619, 1994
16) Tofts PS, Berkowitz B, and Schnall MD: Quantitative analysis of dynamic Gd-DTPA enhancement in breast tumors using a permeability model. MRM: 564–568, 1995
17) Furman-Haran E, Margalit R, Grobgeld D, et al: Dynamic contrast-enhanced magnetic resonance imaging reveals stress-induced angiogenesis in MCF7 human breast tumors. Proc Natl Acad Sci USA 93: 6247–6251, 1996
18) Weidner N: Current pathologic methods for measuring intratumoral microvessel density within breast carcinoma and other solid tumors. Breast Cancer Res Treat 36: 169-180, 1995
19) 乳癌取扱規約，金原出版，1995，東京
20) Itoh J, Oda K, Kubota M, et al: An application of quantitative computer image analysis on tumorvessels using immunohistochemically stained specimens of human mammary tumors. 日本医学写真学会誌 30：117–122，1992
21) Yang X, Yan H, Liu H, et al: Vascular manifestations of small solitary pulmonary masses. Angiographic-pathologic correlations and clinical significance. Invest Radiol 31: 275–279, 1996
22) Russ JC: The Image Processing Handbook. 2nd ed, CRC Press, Boca Raton, USA 1995
23) 伊藤 隆：組織学，113–128，1987，南山堂，東京
24) Konerding MA, Steinberg F, Acken C, et al: Vascular patterns of tumors: Scanning and transmission electron microscopic on human xenografts. Strahlenther Onkol 168: 444–452, 1992
25) Jain RK: Determinations of tumor blood flow: A review. Cancer Res 48: 2641–2658, 1988
26) Schor AM and Schor SL: Tumour angiogenesis. J Pathol 141: 385–413, 1983
27) Leserve AW and Hellman K: Metastases and the normalization of tumour blood vessels by ICRF 159: A new type of drug action. Brit med J 1: 597–601, 1972
28) Gilles R, Zafrani B, Guinebretiere JM, et al: Ductal carcinoma in situ: MR imaging-histopathological correlation. Radiology 196: 415–419, 1995
29) 小川健二：乳腺腫瘍のMR診断：造影効果の背景となる微細血管の特徴 慶應医学 76：187–196，1999
30) Weidner N, Sample JP, Walch WR, et al: Tumor angiogenesis and metastasis: Correlation in invasive breast carcinoma. N Engl J Med 324: 1–7, 1991
31) Hori K, Suzuki M, Tanda S, et al: Functional characterization of developing tumor vascular system and drug delivery (Review). Int J Oncol 2: 289–296, 1993
32) Hori K, Suzuki M, Tanda S, et al: In vivo analysis of tumor vascularization in the rat. Jpn J Cancer Res 81: 279–288, 1990
33) Senger DR, Galli SJ, Dvorak AM, et al: Tumor cells secrete a vascular permeability factor that promotes accumulation of ascites fluid. Science 219: 983–985, 1983
34) Plate KH, Breier G, Weich HA, et al: Vascular endothelial growth factor is a potential tumor angiogenesis factor in human gliomas in vivo. Nature 359: 845–848, 1992
35) Brown SF, Berse B, Jackman RW, et al: Increased expression of vascular permeability factor (vascular endothelial growth factor) and its receptors in kidney and bladder carcinomas. Am J Pathol 143: 1255–1262, 1993
36) Olson TA, Mohanraj D, Carson LF, et al: Vascular permeability factor gene expression in normal and neoplastic human ovaries. Cancer Res 54: 276–280, 1994
37) Pepper MS, Ferrera N, Orei L, et al: Potent synergism between vascular endothelial growth factor in the induction of angiogenesis in vivo. Biochem Biophy Res Commun 189: 824–831, 1992
38) Dorit Shweiki, Ahuva Itin, Dov Soffer, et al: Vascular endothelial growth factor induced by hypoxia may mediate hypoxia-initiated angiogenesis. Nature 359: 843–845, 1992
39) Mukhopadhyay D, Tsiokas L, Zhou XM, et al: Hypoxic induction of human vascular endothelial growth factor expression through c-Src activation. Nature 375: 577–581, 1995
40) Vaupel P and Kallinowski F: Microcirculation and metabolic micromilieu in malignant tumors. Funktiosanalyse biolog. Systeme 18: 265–271, 1988
41) Badib AO and Webster JH: Changes in tumor oxygen tension during radiation therapy. Acta Radiol Ther Phys Biol 8: 247–257, 1969
42) Vaupel P, Kallinowski F, and Okunieff P: Blood flow, oxygen and nutrient supply, and metabolic microenvironment of human tumors: a review. Cancer Res 49: 6449–6465, 1989
43) Pappova N, Sracka E, and Durkovsky J: Oxygen tension and prediction of the radiation response. Polaographic study in human breast cancer. Neoplasma 29: 669–674, 1982