The University of Osaka
Institutional Knowledge Archive

Title	硬性型胃癌ーCT診断の有用性ー
Author(s)	萬葉, 泰久
Citation	日本医学放射線学会雑誌. 1995, 55(14), p. 961-967
Version Type	VoR
URL	https://hdl.handle.net/11094/17754
rights	
Note	

The University of Osaka Institutional Knowledge Archive : OUKA

https://ir.library.osaka-u.ac.jp/

The University of Osaka

硬性型胃癌
― CT診断の有用性 ―

萬葉　泰久

富山医科薬科大学附属病院放射線部（主任：柿下正雄教授）

Scirrhous Gastric Carcinoma : Utility of Computed Tomographic Diagnosis

Yoshihisa Banba

Fifty gastric carcinoma lesions were classified into three groups depending on their morphologic characteristics on incremental dynamic computed tomography (CT).

Two-layered tumors (23 cases) showed both an outer layer of low attenuation and a thick inner layer of high attenuation. Furthermore, they were classified into two subgroups depending on the thickness of the outer layer. Two-layered tumors showing a thick outer layer (13 cases) were all scirrhous carcinomas. The mean thickness was 11.05 ± 3.38 mm for the outer layer, and 4.40 ± 1.92 mm for the inner layer .The thick outer layer corresponded histopathologically to the layer submucosal to the serosa, and the thick inner layer, to the mucosal layer.

Two-layered tumors showing the thin outer layer (10 cases) were all non-scirrhous carcinomas. The mean thickness was 1.62 ± 0.47 mm for the outer layer, and 12.34 ± 8.68 mm for the inner layer. Tumors of high attenuation (12 cases) and tumors of low attenuation (15 cases) were also non-scirrhous carcinomas.

In conclusion, all scirrhous carcinomas showed both a thick outer layer and a thick inner layer, whereas non-scirrhous carcinomas did not have appearance. This new classification can serve as a guideline for predicting scirrhous carcinoma on the basis of CT findings.

Research Code No. : *512.1*

Key words : *Gastric wall, Gastric carcinoma, Scirrhus,CT*

Received Jun. 7, 1995 ; revision accepted Jul. 25,1995

Department of Radiology, Toyama Medical and Pharmaceutical University

目　　的

高速スキャンの可能な装置でincremental dynamic CT (computed tomography)を施行することにより，胃壁および胃癌の内部構造(層構造)を描出することが可能となってきたので，今日でも臨床の場において依然として問題となっている硬性型胃癌のCT診断が可能かどうかを検討した．最初に，CT上胃癌病巣を同定するために正常胃壁のCT像を明らかにし，次いで，CT上硬性型胃癌を非硬性型胃癌と鑑別することができるかどうかを検討した．さらに，硬性型胃癌の食道，十二指腸浸潤および膵浸潤のCT像について言及した．なお，「硬性型」とは胃癌取扱い規約[1]で定義された，癌組織中の間質結合織が特に多いものを指す．

対象および方法

1991年10月から1994年７月までの２年10カ月間に，当院で胃癌107症例が術前検査のためincremental dynamic CTを施行された．このうち当院にて胃切除術が施行された胃癌99症例(硬性型胃癌13例，非硬性型胃癌86例)について検討した．硬性型胃癌13例の最終診断をTable 1に掲げる．13症例の肉眼分類は０型２例，３型４例，４型７例であり，転帰は13例中10例が平均13.3カ月(最短３カ月，最長23カ月)で死亡，残りの３例(０型２例，３型１例)は，術後15カ月から32カ月生存している．また同期間，当院にて胃内視鏡検査を受け，萎縮性胃炎と診断された患者40人(肝細胞癌28人，肝硬変症６人，胆石症２人，転移性肝腫瘍２人，肝血管腫１人，胆嚢癌１人)を正常胃壁群とした．平均年齢は正常胃壁群(男30人，女10人)57.0歳(31～76歳)，硬性型胃癌(男８人，女５人)62.8歳(41～84歳)，非硬性型胃癌(男58人，女28人)61.2歳(31～83歳)である．

本研究では以下のプロトコールを設定し検査を施行した．CT検査前は禁食とし，臭化ブチルスコポラミン(ブスコパン)20mgを筋注後，水300mlおよび発泡剤3.5gを飲用させ，incremental dynamic CTを行った．造影剤はイオパミロン300(イオパミドール)100mlを使い，インジェクターで毎秒2.5mlの速度で静注し，注入開始30秒後より１回の息止め

Table 1 Cases of resected scirrhous carcinoma used in this study

Case	Age	Sex	Gross	Histology	Depth	Location	Surgical findings
1	41	F	0	por2	ss	M	Non-scirrhus
2	57	M	0	por2	mp	C	Non-scirrhus
3	45	M	3	por2	si	CM	Non-scirrhus
4	59	M	3	por2	si	MCA	Non-scirrhus
5	63	M	3	por2	ss	AM	Non-scirrhus
6	84	M	3	por2	se	C	Non-scirrhus
7	48	F	4	por2	si	AMCD	Scirrhus
8	60	F	4	por2	ss	AMCE	Scirrhus
9	62	M	4	por2	se	MCA	Scirrhus
10	66	M	4	sig	se	CMAED	Scirrhus
11	70	M	4	por2	se	MCAE	Scirrhus
12	71	F	4	por2	ss	C	Scirrhus
13	73	F	4	por2	si	AM	Scirrhus

Note por2=poorly differentiated adenocarcinoma, non-solid type, sig=signet-ring cell carcinoma, mp=muscularis propria, ss=subserosa, se=serosa exposed, si=serosa infiltrating, E=esophagus, C=upper stomach, M=middle stomach, A=lower stomach, D=duodenum

Table 2 Thickness of the normal gastric wall

		Thickness* (mm)
Body	AW	2.99±0.63
	PW	3.17±0.68
	LC	3.56±0.55
	GC	3.39±0.69
Antrum	AW	3.05±0.81
	PW	3.00±0.56
	LC	2.87±0.80
	GC	2.88±1.16
Average		3.12±0.78

Note AW=anterior wall, PW=posterior wall, LC=lesser corvature, GC=greater curvature
*Mean±standard deviation

Table 3 Thickness of each layer in the normal gastric wall

		Thickness of inner layer* (mm)	Thickness of outer layer* (mm)
Body	AW	1.48±0.48	1.51±0.47
	PW	1.57±0.37	1.63±0.65
	LC	1.79±0.40	1.86±0.50
	GC	1.79±0.45	1.60±0.50
Antrum	AW	1.42±0.39	1.79±0.58
	PW	1.44±0.38	1.59±0.55
	LC	1.65±0.34	1.74±0.76
	GC	1.85±0.38	1.73±0.67
Average		1.61±0.43	1.68±0.59

Note *Mean±standard deviation

で胃全体を撮影した．また，ウインドウ値0，ウインドウ幅400と設定した．使用機種は，東芝製TCT-900Sでスキャン時間1秒，スキャン間隔1.5秒，スライス厚10mm，スライス間隔10mm．

1）正常胃壁群では，CT上，スライス面と直交する部位において，粘膜ひだを除き，胃体部および前庭部のそれぞれ前・後壁，小・大弯の計8カ所で，最も厚い部分の壁厚を部位別にノギスで1/10mmまで計測した．胃壁に層構造が見られる場合には，各層の厚さも計測した．2）胃癌では最も厚い部分を計測し，層構造が見られるときは，各層の厚さも計測した．そして層構造の有無および内部濃度によって胃癌を分類した．3）さらに胃腫瘤と食道・胃領域の境界，および胃腫瘤と幽門の境界において胃壁を観察した．4）また胃腫瘤と膵の境界も観察した．

統計学的処理に関して，母平均の信頼区間は信頼係数95％で求め，母平均の差の検定はt検定を用い，有意水準5％とした．

結　　果

1．正常胃壁群

正常胃壁群の計測部位は全部で320カ所であるが，計測できた311カ所の胃壁の厚さは平均3.12±0.78mm（最小1.0mm，最大4.6mm）であり，95％信頼区間は[3.03mm，3.21mm]となる（Table 2）．

計測できた311カ所の胃壁のうち，279カ所において粘膜側に高濃度の内層と漿膜側に低濃度の外層を呈する2層構造が認められた（Fig.1（A））．切除標本では微細で密に配列した粘膜血管に血流を送る粘膜筋板と粘膜下層の両血管網は非常によく発達しており，incremental dynamic CTではこの部分が高濃度の内層として描出され，固有筋層から漿膜までは低濃度の外層となっている（Fig.1（B））．内層および外層の厚さはそれぞれ平均1.61±0.43mm（最小0.8mm，最大2.9mm），1.68±0.59mm（最小0.5mm，最大3.6mm）であり，95％信頼区間は内層[1.56mm，1.66mm]，外層[1.61mm，1.74mm]となる（Table 3）．

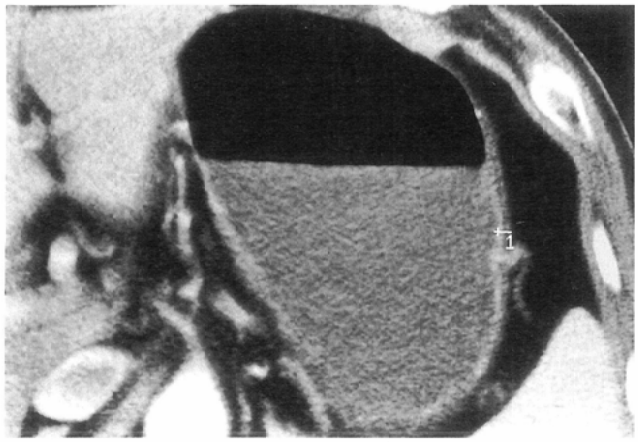
(A)

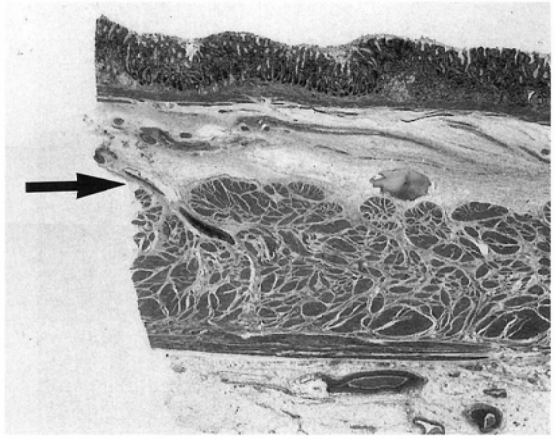
(B)

Fig.1　A 62 year-old man with the normal gastric wall
(A) Dynamic CT scan shows a two-layered structure along the greater curvature of the stomach.
(B) The outer layer corresponds histopathologically to the muscularis propria to the serosa, and the inner layer, to the mucosal layer to the submucosal layer. Arrow points to the border between the submucosal layer and the muscularis propria.

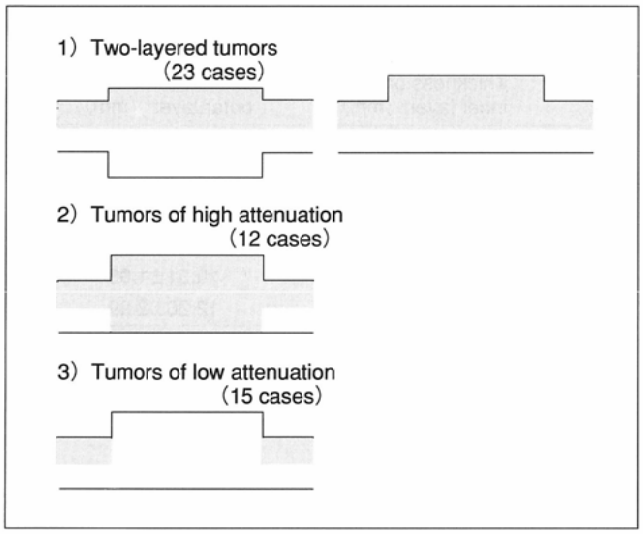

Fig.2　Tumor shape classification of gastric carcinomas

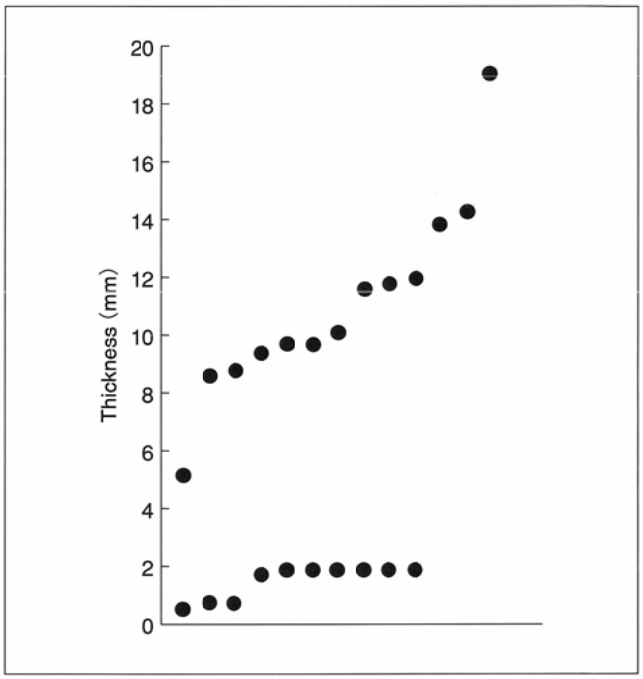

Fig.3　Thickness of outer layer in two-layered tumors

以上より，統計学的に胃壁の壁厚は部位にかかわらず正常では4mm以下であると考えられ，また内層および外層の厚さはともに2mmを越えることはない．

2．胃癌群

胃癌99症例のうち，CT上病変部を同定できたのは50症例(50.5%)であり，内訳は早期癌が58例中11例(19.0%)，進行癌は41例中39例(95.1%)であった．50症例において胃癌病変部は粘膜側に高濃度の内層と漿膜側に低濃度の外層の2層性を呈する腫瘤群(以下2層性腫瘤と略す)23例と，壁全体が高濃度を呈する腫瘤群(以下高濃度型腫瘤と略す)12例，および壁全体が低濃度を呈する腫瘤群(以下低濃度型腫瘤と略す)15例の3群に分類された(Fig.2)．

2層性腫瘤23例は外層の厚さによりさらに2つのグループに分けられた．すなわち，1つは正常胃壁の外層と同程度の厚さを呈するグループ10例で，もう1つはそれ以上の厚い外層を呈するグループ13例である(Fig.3)．厚い外層を呈する2層性腫瘤13例は全例硬性型胃癌であった(Fig.4(A))．硬性型胃癌における間質結合織の増殖は，癌細胞が粘膜下層以下に浸潤して初めて見られる現象であり，切除症例の病理標本では粘膜下層以下は間質増殖のため肥厚し，癌細胞はまばらである．そのため，粘膜下層以下は単位体積当たりの血流量が相対的に低下し，CT上は低濃度の外層に相当する．内層の高濃度域も硬性型胃癌では正常胃壁より有意に厚く，これは粘膜下層以下の間質増殖により胃壁が硬化，縮小し，粘膜層の伸展が不十分となることや，腫瘍の血管新生のためである(Fig.4(B))．外層の平均厚は11.05 ± 3.38mm(最小5.1mm，最大19.0mm)，内層の厚さは平均4.40 ± 1.92mm(最小1.1mm，最大7.6mm)であった(Table 4)．

薄い外層を呈する2層性腫瘤10例は全例非硬性型胃癌であり，外層の平均厚は1.62 ± 0.47mm(最小0.8mm，最大1.9mm)，内層の厚さは平均12.34 ± 8.68mm(最小4.5mm，最大25.7mm)であった(Table 5)．

これらのグループ間では外層の厚さに関して明らかな有意差が認められた($p < 0.01$)(Fig.5)．硬性型胃癌13例の外層

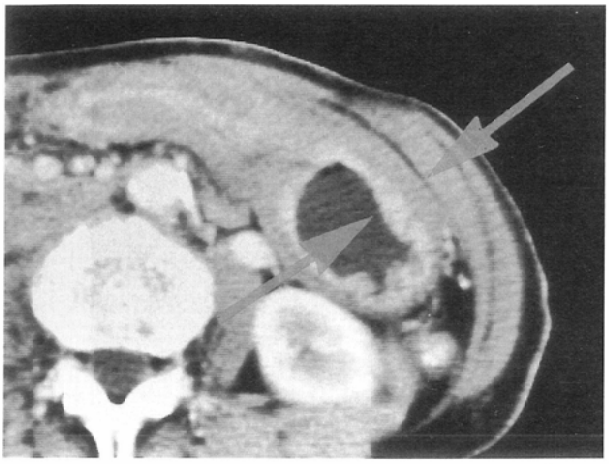

(A)

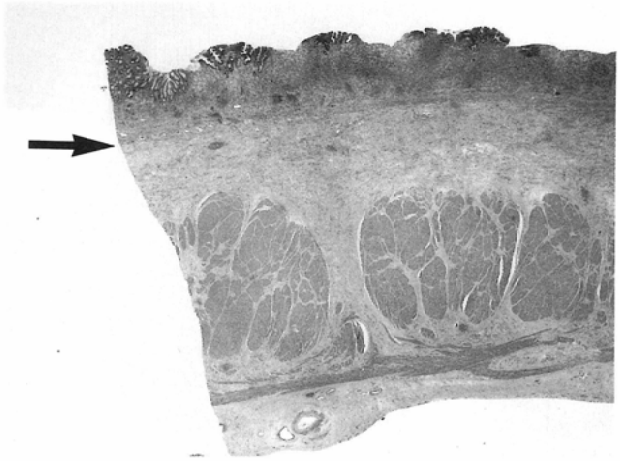

(B)

Fig.4 A 73 year-old woman with scirrhous carcinoma (case 13)
(A) Dynamic CT scan shows both thick outer layer and thick inner layer (arrows).
(B) Thick outer layer corresponds histopathologically to the submucosal layer to the serosa, and thick inner layer, to the mucosal layer. Arrow points to the border between the mucosal layer and the submucosal layer.

の低濃度域は5.1mm以上であり，これは正常胃壁の外層の最大値3.6mm，2層を呈する非硬性型胃癌の外層の最大値1.9mmを上回る．また内層の厚さに関しては，非硬性型胃癌は硬性型胃癌よりも厚く，有意差が認められた($p < 0.01$)(Fig.6)．

また高濃度型腫瘤12例および低濃度型腫瘤15例は，全例非硬性型胃癌であった．

3．食道，十二指腸浸潤(硬性型胃癌)

食道浸潤は3症例に見られ，全例CT上肥厚した腫瘤が食道・胃領域まで連続して見られた(Fig.7(A)，(B))．浸潤のない症例ではいずれも食道・胃領域に連続して正常の厚さ(4mm以下)の胃壁が見られた．

十二指腸浸潤は2症例に見られ，2例とも肥厚した腫瘤が幽門に連続していた(Fig.8(A)，(B))．浸潤のない症例ではいずれも幽門に連続して正常の厚さ(4mm以下)の胃壁が見られた．

4．膵浸潤(硬性型胃癌)

硬性型胃癌においては外層の濃度が膵の濃度と明らかに異なり，膵との区別は容易である．膵浸潤陽性の2症例ではいずれも膵の辺縁が不整であった(Fig.9(A)，(B))．膵浸潤のない症例では膵の辺縁は平滑であり，腫瘤が膵と接していても決して膵の辺縁が不整に見られることはなかった．

Table 4 Thickness of each layer in the "Thick" group

Depth of invasion	No. of cases	Thickness of inner layer* (mm)	Thickness of outer layer* (mm)
m	0	–	–
sm	0	–	–
mp	1	7.4	19.0
ss	4	4.23±2.28	8.60±2.79
se	4	4.37±1.39	10.31±1.00
si	4	3.85±2.03	12.26±2.29
Average		4.40±1.92	11.05±3.38

Note m=mucosa, sm=submucosa, mp=muscularis propria, ss=subserosa, se=serosa exposed, si=serosa infiltrating
*Mean±standard deviation

Table 5 Thickness of each layer in the "Thin" group

Depth of invasion	No. of cases	Thickness of inner layer* (mm)	Thickness of outer layer* (mm)
m	5	18.16±8.93	1.60±0.50
sm	5	6.52±2.21	1.63±0.50
mp	0	–	–
ss	0	–	–
se	0	–	–
si	0	–	–
Average		12.34±8.68	1.62±0.47

Note *Mean±standard deviation

考　察

1．正常胃壁のCT像について

胃は，CT上内部に空気と少量の胃液を含むが，大部分は充実性の構造物として描出されるので，そのままでは胃に腫瘤性病変が存在したとしてもこれを指摘するのは困難であり，胃壁を伸展させる必要がある．経口造影剤として水と空気を併用し，胃壁を十分に伸展させるとともに，鎮痙剤で胃の蠕動を止め，incremental dynamic CTを行うことにより壁構造を評価することができる．また，スキャン時間1秒，スキャン間隔1.5秒，スライス厚10mm，スライス間隔10mmと設定したが，この条件では30秒間の息止めで12スライス，40秒間の息止めで16スライスを撮影することができる．胃全体を動脈相から毛細管相にかけて1回の息止めで撮影することにより呼吸性移動がなくなり，良好なエンハ

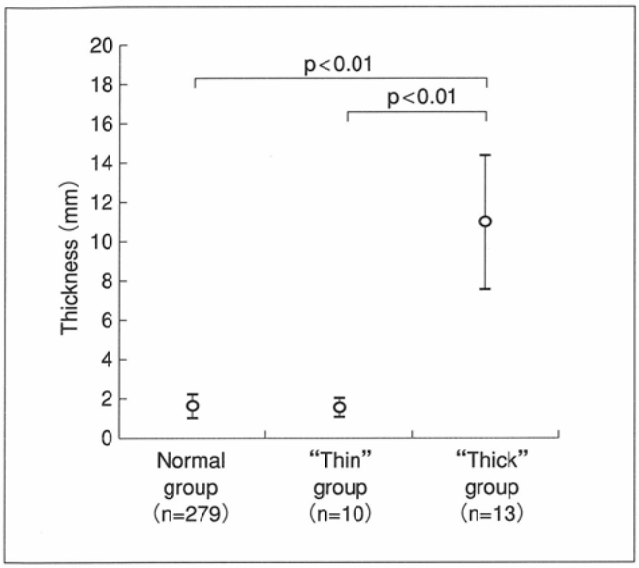

Fig.5　Comparison of thickness of outer layer between the"Thick" group and the"Thin"group

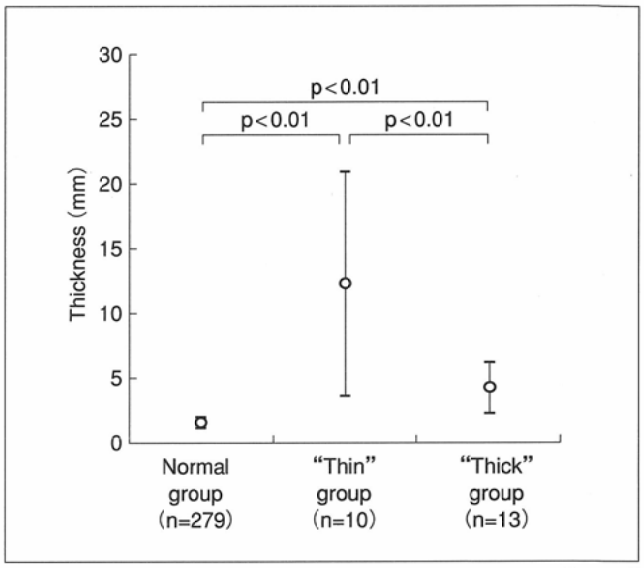

Fig.6　Comparison of thickness of inner layer between the"Thick" group and the"Thin"group

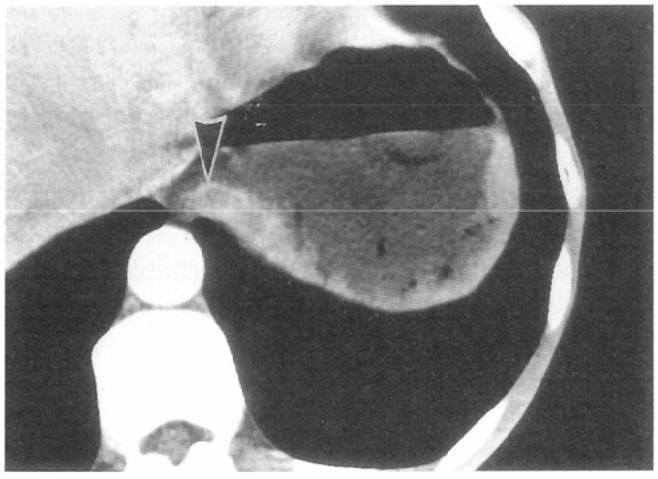

(A)

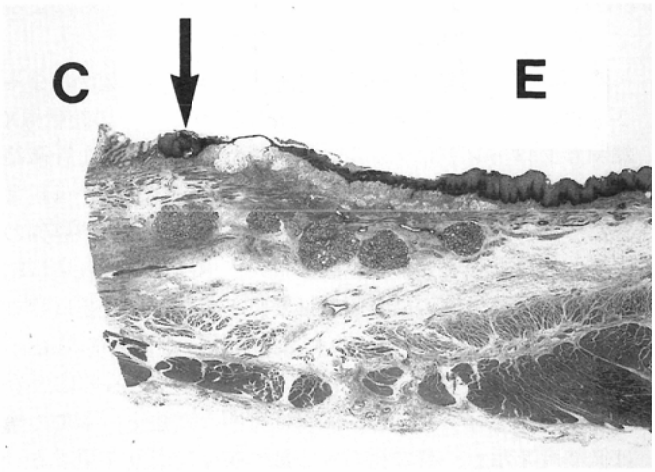

(B)

Fig.7　A 66 year-old man with esophageal invasion (case 10)
(A) Dynamic CT scan shows the tumor continuous to the gastroesophageal region (arrowhead).
(B) The histopathologic specimen shows esophageal invasion of the tumor. Arrow points to the gastroesophageal junction. E = esophagus, C = upper stomach

(A)

(B)

Fig.8　A 66 year-old man with duodenal invasion (case 10)
(A) Dynamic CT scan shows the tumor continuous to the pylorus (arrowhead).
(B) The histopathologic specimen shows duodenal invasion of the tumor. Arrow points to the pylorus. Multiple endoscopic biopsies, endoscopic ultrasonographic examination and intraoperative macroscopic findings had failed to reveal duodenal invasion of the tumor. A = lower stomach, D = duodenum

(A)

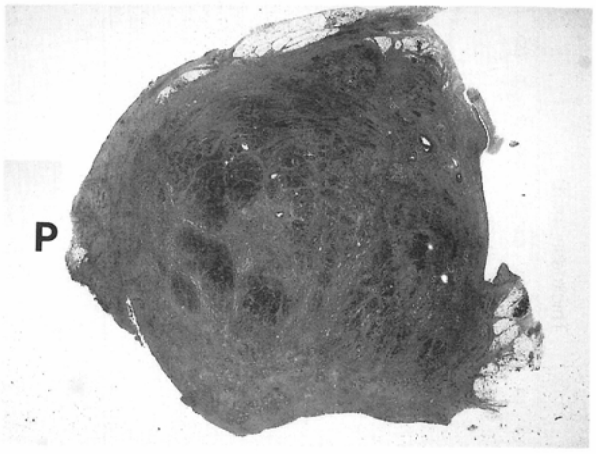

(B)

Fig.9 A 59 year-old man with pancreatic invation (case 4)
(A) Dynamic CT scan shows that the pancreas is partly ill-demarcated.
(B) The histopathologic specimen shows direct invasion to the pancreatic body. P = pancreas

ンスメントが得られる．そして可能な限りpartial volume effectを除いて最も厚い部分の壁厚を計測することによって，正常胃壁の厚さを統計学的に算出した．

CT上，正常胃壁は高濃度の内層と低濃度の外層からなる2層性を呈していた．これは，丸山ら[2]が切除胃の超軟線X線マイクロアンギオグラムによる正常胃壁の微細血管構築像において述べている結果に一致している．門脇ら[3]は正常胃壁は，単純CTでも造影CTでも3層構造を示し，内腔側の高吸収域は粘膜層および粘膜筋板に，中間の低吸収域は粘膜下層に，最外側の高吸収域は漿膜下層および漿膜に相当すると報告している．また，Minamiら[4]は正常胃壁はincremental dynamic CT上，厚さは1～3mmで，2あるいは3層の多層構造として見られ，内層は著明な増強を，中央の層は低濃度を示し，時に見られる最外層は高濃度を呈することがあったと述べており，そして組織学的に内層は粘膜層，中央の層は粘膜下層，最外層は筋層，漿膜に一致すると報告している．しかし本研究では，最外側の高吸収域はまったく認められず，なぜ彼らの最外側の高濃度域が観察されたかは分からないが，漿膜面を走る胃周囲血管の関与している可能性が考えられる．

2．硬性型胃癌のCT像について

これまで，胃癌のCT上での描出に関しては数多くの報告がある．Leeら[5]，Mossら[6]，Balfeら[7]，Komaki[8]，Angelelliら[9]，Sussmanら[10]，Gossiosら[11]，Horiら[12]などの報告では胃癌は腫瘍塊，壁肥厚あるいは経静脈性造影剤投与後，異常なエンハンスメントとして描出されたという．Horiら[12]は早期癌47例および進行癌193例の描出率は84.6％(203/240)であったが，陥凹型早期癌は18％(6/33)しか同定できなかったという．Minamiら[4]は胃癌68病変で，早期癌，進行癌の描出率はそれぞれ53％(10/19)，92％(45/49)であったという．本研究では早期癌の描出率が19.0％(11/58)，進行癌において95.1％(39/41)であった．

しかし，CT上での「硬性型」胃癌の特徴およびCT診断の有用性を示した報告は少なく，Phatakら[13]，Komakiら[14]および門脇ら[3]の報告が見られるのみである．Komakiら[14]は，スキルス胃癌6例のうち3例は腫瘍塊として，残りの3例はびまん性の壁肥厚を示したと述べている．また門脇ら[3]はBorrmann 1型に層構造は見られず，Borrmann 2，3，4型49例中36例に層構造が認められたが，これは正常胃壁の層構造とは異なるのではないかと述べている．

胃X線造影検査，内視鏡検査および超音波検査でも硬性型胃癌の診断は困難である．土井[15]は硬性型胃癌では，胃粘膜から発生した癌は粘膜下へのびまん性浸潤が著しく，粘膜面の形態変化が乏しいため，胃X線造影検査では，診断医の知識，経験が必要になるが，本来胃内腔の凹凸を描出し診断する手法なので，潰瘍や腫瘤形成のないBorrmann 4型の診断には不利であると述べている．Levineら[16]は20人のスキルス胃癌患者のうち内視鏡的生検により悪性を証明できたのはわずか14人(70％)であったと述べ，内視鏡検査の限界を強調している．超音波検査では正常胃壁は5層構造として描出される．Fujishimaら[17]は16人のスキルス胃癌患者において第3層，第4層の厚さを正常胃壁と比較し，それぞれ6倍，3倍になったと報告している．芳野ら[18]はスキルス胃癌9症例で，第1層から第4層の厚さは非癌部位と比較して有意に厚かったという．一方，松江ら[19]はスキルス胃癌は粘膜下層と固有筋層が著しく肥厚するが，粘膜下層や固有筋層の組織中に癌の浸潤に伴う間質増生が著明となると，超音波では粘膜下組織と筋組織の区別がつかなくなり層構造は消失すると述べている．また秋本ら[20]は超音波検査ではスキルス胃癌の浸潤範囲を過小評価する危険性を指摘している．

今日，Borrmann 4型，linitis plastica，スキルスなどの用語は肉眼形態と組織学的所見とを混同した用いられ方がなされているため，いささか混乱しているのが実情である．また肉眼所見と病理学的所見が一致しないことは日常それほど珍しいことではなく，たとえば，術前，Borrmann 4型進行癌と診断しても実際はII c型早期癌であったり，またBorrmann 4型胃癌がすべて硬性型胃癌というわけではな

い．この点において本研究から得られた，“CT上，高濃度の厚い内層と低濃度の厚い外層を呈する胃癌は硬性型胃癌である”という結果は術前診断に役立つものと考える．

CTによる胃癌の原発巣自体の描出は手術時，切除範囲の決定にはなんら寄与するものはないと考えられてきた．しかし硬性型胃癌では浸潤性に発育するため，術中，切除範囲の決定に苦慮する場合が少なくない．食道，十二指腸浸潤のない症例ではいずれも腫瘤と，食道・胃領域，幽門との間に正常の厚さ(4mm以下)の胃壁が見られた．すなわち，腫瘤部と，食道・胃領域，幽門との間に4mm以下の正常胃壁が見られる場合には，食道，十二指腸浸潤なしと判定できるのではないかと考える．この食道・胃領域，幽門は超音波内視鏡では診断に苦慮する領域でもあり，CT診断を利用すべき部位であろう．

また，膵周囲脂肪の多い患者ではこの脂肪層の存在は癌浸潤を否定し，逆に消失は癌浸潤ありとされているが，この基準では元来やせているだけの患者や，しばしば栄養状態の悪いことが多い胃癌患者では腹腔内脂肪層が消失していることがあり，癌性浸潤が否定できない．さらに膵および周囲に炎症が存在する場合，CT診断では偽陽性例が多くなる．膵浸潤に関して膵との間の脂肪層の有無を判定基準にする必要性はなく，膵辺縁の不整像の所見のみが膵浸潤を示唆する所見であると考える．このように，隣接臓器への直接浸潤の診断には原発腫瘤の描出なしにはあり得ないことを考えると，やはりCTによる原発腫瘤自体の描出には大きな意義があり，原発巣を含めて胃切除術が施行される場合，術前の占拠部位診断および壁深達度診断において有用な情報を提供する場合がある．

結　　語

硬性型胃癌は臨床および手術所見によっても確実な診断ができず，病理検査によって初めて硬性型胃癌であると判明する場合がある．今回の結果から，硬性型胃癌はincremental dynamic CT上，高濃度の厚い内層と低濃度の厚い外層を呈することが判明し，術前診断に応用できるものと期待される．

稿を終えるに当たり，ご指導を賜った富山医科薬科大学放射線医学教室柿下正雄教授，第一病理学教室北川正信教授，附属病院放射線部羽田陸朗助教授に深甚なる謝意を表します．また，本研究に多大なご協力を頂いた放射線医学教室の諸先生方ならびに附属病院放射線部伊藤一技師に謝意を申し上げます．

文　　献

1) 胃癌研究会編：胃癌取扱い規約(改訂12版)．68，1993，金原出版，東京
2) 丸山圭一，大槻道夫，比企能樹，他：胃潰瘍の微細血管構築；特に治癒及び再発における役割．胃と腸　8：523-531，1973
3) 門脇弘一，佐藤正之，堀　信一，他：胃癌のCT；層構造について．臨床放射線　34：1549-1554，1989
4) Minami M, Kawauchi N, Itai Y, et al : Gastric tumors ; Radiologic-pathologic correlation and accuracy of T staging with dynamic CT. Radiology 185 : 173-178, 1992
5) Lee KR, Levine E, Moffat RE, et al : Computed tomographic staging of malignant gastric neoplasms. Radiology 133 : 151-155, 1979
6) Moss AA, Schnyder P, Marks W, et al : Gastric adenocarcinoma ; A comparison of the accuracy and economics of staging by computed tomography and surgery. Gastroenterology 80 : 45-50, 1981
7) Balfe DM, Koehler RE, Karstaedt N, et al : Computed tomography of gastric neoplasms. Radiology 140 : 431-436, 1981
8) Komaki S : Normal or benign gastric wall thickening demonstrated by computed tomography. J Comput Assist Tomogr 6 : 1103-1107, 1982
9) Angelelli G, Macarini L, Fratello A : Use of water as an oral contrast agent for CT study of the stomach. AJR 149 : 1084, 1987
10) Sussman SK, Halvorsen RA Jr, Illescas FF, et al : Gastric adenocarcinoma ; CT versus surgical staging. Radiology 167 : 335-340, 1988
11) Gossios KJ, Tsianos EV, Demou LL, et al : Use of water or air as oral contrast media for computed tomographic study of the gastric wall ; Comparison of the two techniques. Gastrointest Radiol 16 : 293-297, 1991
12) Hori S, Tsuda K, Murayama S, et al : CT of gastric carcinoma ; Preliminary results with a new scanning technique. RadioGraphics 12 : 257-268, 1992
13) Phatak MG, Dobben GD, Asselmeir GH : CT demonstration of scirrhous carcinoma of stomach ; A case report. Computerized Radiol 6 : 31-33, 1982
14) Komaki S, Toyoshima S : CT's capability in detecting advanced gastric cancer. Gastrointest Radiol 8 : 307-313, 1983
15) 土井偉誉：スキルス胃癌のX線診断．癌と化学療法　13：2505-2511，1986
16) Levine MS, Kong V, Rubesin SE, et al : Scirrhous carcinoma of the stomach ; Radiologic and endoscopic diagnosis. Radiology 175 : 151-154, 1990
17) Fujishima H, Misawa T, Chijiwa Y, et al : Scirrhous carcinoma of the stomach versus hypertrophic gastritis ; Findings at endoscopic US. Radiology 181 : 197-200, 1991
18) 芳野純治，中澤三郎，太田博郷，他：超音波内視鏡によるスキルス型胃癌診断．Gastroenterol Endosc 28：1546-1552，1986
19) 松江寛人，土方　淳，吉田孝宣：スキルス胃癌の超音波診断．消化器外科セミナー　21：134-150，1985
20) 秋本　伸，喜多村陽一：超音波と内視鏡的超音波．最新医学　41：1001-1008，1986