The University of Osaka
Institutional Knowledge Archive

Title	X線CTによる「内膜非破綻性大動脈解離」の診断
Author(s)	山田, 哲久; 髙宮, 誠; 内藤, 博昭 他
Citation	日本医学放射線学会雑誌. 1985, 45(5), p. 699-710
Version Type	VoR
URL	https://hdl.handle.net/11094/17755
rights	
Note	

The University of Osaka Institutional Knowledge Archive : OUKA

https://ir.library.osaka-u.ac.jp/

The University of Osaka

日本医放会誌：45（5），699—710，1985（昭60）

X線CTによる「内膜非破綻性大動脈解離」の診断

東京慈恵会医科大学放射線科
山　田　哲　久
国立循環器病センター放射線診療部
高宮　誠　内藤　博昭　小塚　隆弘
国立循環器病センター血管外科
中　島　伸　之

（昭和59年11月5日受付）
（昭和59年12月19日最終原稿受付）

Diagnosis of Aortic Dissection without Intimal Rupture by X-Ray Computed Tomography

Tetsuhisa Yamada*, Makoto Takamiya**, Hiroaki Naito**, Takahiro Kozuka** and Nobuyuki Nakajima***
*Department of Radiology, The Tokyo Jikei University School of Medicine
**Department of Radiology, National Cardio-Vascular Center
***Department of Vascular Surgery National Cardio-Vascular Center

Research Cord No. : 507.1
Key Words : Aortic dissection, CT, Non intimal rupture

Fifty patients with aortic dissection were studied by X-ray computed tomography (X-CT). In thirteen patients (26%), aortic dissection without intimal rupture was suggested by a "continuous spiral course of non-opacified crescent area" in the aortic lumen on contrast X-CT.

These thirteen patients were followed by X-CT during 10 months period. Intra-arterial digital subtraction angiography (IADSA) performed in 9 patients, and echocardioaortography (Echo) performed in 6 patients.

The X-CT finding: Displaced intimal calcification was noticed in 10 patients (77%). In thirteen patients, post-contrast scan showed continuous spiral course of non-opacified crescent area within aortic lumen. One month after the initial CT, the non-opacified area decreased in size or disappeared in 10 patients (77%). The remaining 3 patients: Enlarged the non-opacified area in one, dilated aortic lumen like true fusiform aneurysm in another, and pleural leakage in the other. Finding of IADSA and Echo: IADSA finding was negative for dissection in the 9 patients. Echo showed intimal flap in 5 of the 6 patients, however clot within the false lumen could not detected.

We believed from results that non-opacified area in the 13 patients represented intramural hematoma due to disorder of the vasa vasolum without intimal rupture or due to imcomplete intimal rupture, and considered it a precursor or early stage of aortic dissection.

はじめに

大動脈解離において，解離腔の血栓化は本症の慢性化機転と考えられてきた．

ところが，X線CTが大動脈解離の診断に用いられるようになって急性期または慢性期に解離腔が血栓で完全に閉塞していると思われるものに遭

Table 1 Cases and initial X-CT findings of aortic dissection without intimal rupture

Case	Age	Sex	Period from onset	Type (Stanford)	Location	Displaced Intimal Cal.	Rim Enhancement	Density of False lumen in plain scan	Calcification of Aortic Wall	Associated Findings
1.	62	M	6 days	A	Ascending-Abdominal Ao.	+	+	high density	+	Lt. pleural effusion Lt. lower lobe collapse
2.	63	F	7 days	A	Ascending-Abdominal Ao.	+	+	iso-density	+	Lt. pleural effusion Lt. lower lobe collapse
3.	68	M	3 days	A	Ascending-Abdominal Ao.	+	+	high density	+	Bilateral pleural effusion Pericardial effusion Bilateral lower lobe collapse Aneurysm of arch
4.	58	M	6 hours	A	Ascending Ao.	−	−	high density	+	Lt. pleural effusion
5.	65	F	24 hours	B	Distal Arch-Abdominal Ao.	+	+	iso-density	+	Bilateral pleural effusion
6.	66	M	24 hours	B	Distal Arch-Descending Ao.	+	+	iso-density	+	Lt. pleural effusion
7.	63	M	13 days	B	Distal Arch-Abdominal Ao.	−	+	iso-density	+	Lt. pleural effusion Lt. lower lobe collapse
8.	73	F	12 hours	B	Distal Arch-Abdominal Ao.	+	−	high density	+	Lt. pleural effusion Lt. lower lobe collapse
9.	59	M	9 hours	B	Distal Arch-Abdominal Ao.	−	−	iso-density	+	Lt. pleural effusion Lt. lower lobe collapse
10.	65	M	37 days	B	Distal Arch-Abdominal Ao.	+	−	iso-density	+	Lt. pleural effusion
11.	73	M	15 days	B	Distal Arch-Abdominal Ao.	+	+	iso-density	−	
12.	55	M	18 days	B	Distal Arch-Descending Ao.	+	+	iso-density	+	
13.	76	M	30 days	B	Distal Arch-Abdominal Ao.	+	+	iso-density	+	Lt. pleural effusion Lt. lower lobe collapse Abdominal aortic aneurysm

遇することがある．これらの症例では血管造影で解離腔が証明できず，したがって，解離機序や解離進展方向がわからないことが少なくない．

我々は，これらを内膜の非破綻性大動脈解離と名付け，X線CTによる急性期および慢性期の所見とその経時的変化を観察した．

また，ほぼ同時期に施行された血管造影像および超音波断層像（Echo）との比較を行ない内膜非破綻性大動脈解離の診断，特徴，予後について検討した．

さらに発生機序について，文献を参考にして考察を加えた．

対象および方法

対象は1982年4月から1983年12月までにX線CT検査を行なった大動脈解離50例のうち，解離腔が血栓で完全に閉塞していたと思われる13例である．限局性にても血流のある解離腔が証明されたものは除いた．対象のうちわけをTable 1に示す．解離腔が血栓で完全に閉塞している大動脈解離ではEntryの位置が不明であるからDe-Bakey分類[1]を適応することができない．

したがって，本論文ではStanford分類[2]を用いた．すなわち，Entryの位置に関係なく，解離腔が上行大動脈にあるものをType A，それ以外の胸部大動脈に見られるものはType Bとした（Fig. 1）．

また，病期による分類はMiller等[3]に従い，明らかな臨床症状をもって発症した後14日以内のものを急性期とし，15日以上経過したものを慢性期とした．

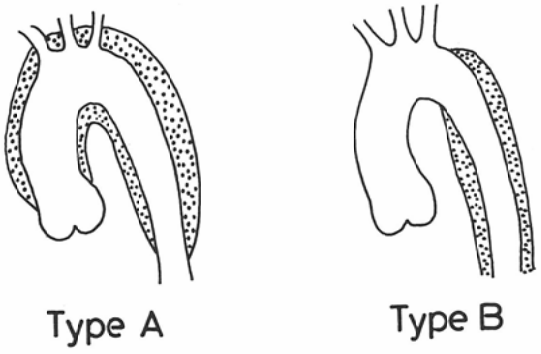

Fig. 1　Stanford classification[2]

初回のX線CT検査は9例（Type A 4例，Type B 5例）で急性期に，4例（Type B 4例）で慢性期に施行した．

これら13例全てについて，初回検査後14日～30日と1カ月～10カ月の各時期にそれぞれX線CTの再検を行ない経時的変化を観察した．

また，6例では急性期，3例では慢性期の初回CT検査とほぼ同時期に経動脈性Digital Subtraction Angiography（IADSA），超音波断層検査（Echo）を施行し，三者の所見を比較した．

使用したX線CT装置はGE製CT/T，×2，8800scannerである．単純スキャンはslice幅10mm，1スキャン9.6秒で大動脈弓部から4cm間隔で総腸骨動脈分岐部まで行なった．

続いて76％ Urografin20～30mlを30秒間で注入後，70～80mlを10～15分で点滴静注しながら同じ部分の造影スキャンを2cm間隔で施行した．

また，IADSAにはSiemens社製Angiotronを，Echo検査には東芝SSH40A3.5MHZ，SSH11A2.4MHZをそれぞれ使用した．

結　果

1．内膜非破綻性大動脈解離の初回X線CT検査所見（Table 1）

a．内膜石灰化像の偏位（Displaced Intimal Calcification）

石灰化内膜が血管壁から離れ，内腔側に偏位する時，剝離内膜の間接所見として単純CT検査で検出でき，13例中10例（77％）にこれを認めた（Fig, 2a，↑）．さらに造影スキャンでは，この石灰化像は後述する三日月状の低濃度領域の内腔側の辺縁に位置していた（Fig. 3a，↑）．

b．大動脈径

急性期のType A4例では，真腔，解離腔を含めた上行大動脈の最大径が平均50mmと拡大していた．

また，Type Bにおいても，下行大動脈の最大径の平均は急性期5例では36mmと拡大し，慢性期4例では32mmと正常上限よりやや拡大していた．

c．解離腔

① 単純スキャン

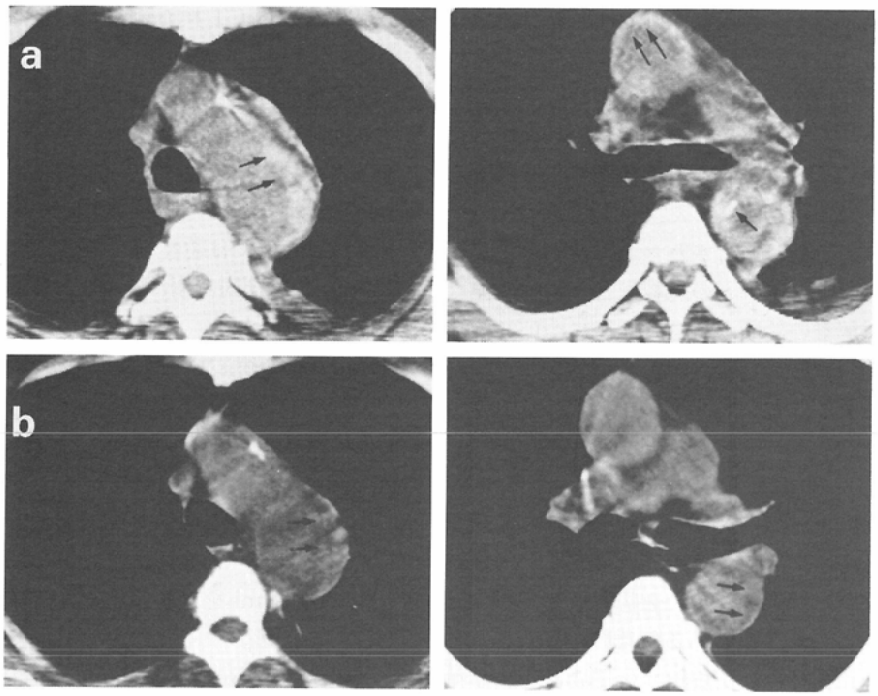

Fig. 2 Type A (case 1)
a. Initial CT examination was performed at 6 hours after the onset of dissection. Pre-contrast CT images show a centrally displaced calcified intimal plaque of the descending aorta (↑) and a crescent shape of increased density (↑↑) representing hematoma within false lumen.
b. Pre-contrast images taken 40 days later show that the density of the false lumen decreased as compared with initial CT. This change is thought to be evolution of the clot (↑↑).

急性期の9例中4例において大動脈辺縁に上下に連続する三日月状（crescent shape）の60～70 HUの高濃度領域「high density」を認め，後述する造影後の低濃度領域に一致した（Fig. 2a，↑↑）．そのうち3例がType Aであった．他の例では真腔と解離腔との間に明らかな濃度の差は認めず，「iso-density」であった．

② 造影スキャン

13例とも三日月状または円周状（circle shape）で血流腔と比較して低濃度の領域が上下にラセン状に連続し，これが血栓閉塞した解離腔と考えられた．この部の造影剤によるEnhancementは全く認めず，血流のある解離腔や剝離内膜は検出できなかった（Fig. 3a）．

全例とも真腔は解離腔よりも大きく著明に狭小化している所見は認めなかった．

d. Rim Enhancement

造影スキャンでは大動脈壁がリング状に染まるRim Enhancementが13例中9例（69%）に存在し，発症24時間後から30日後までの様々な時期に認められた（Fig. 4ab，↑）．

e. 大動脈壁の石灰化

13例中12例（92%）に大動脈壁の石灰沈着を認めた．

f. 合併症

13例中11例（85%）に胸水があり，特に急性期では全例に認めた．うち7例は胸水に接する下葉の一部が無気肺となっていた．

また，1例は著明な漏出性心嚢液を伴っており（Fig. 5a，↑），2例では紡錘型大動脈瘤の合併が

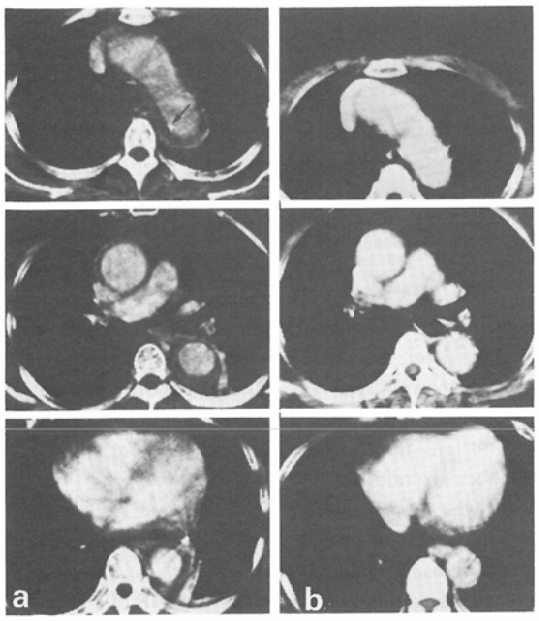

Fig. 3　Type A (case 2)
a. Post-contrast images show a continuous spiral course of nonopacified crescent areas, indicating a clotted false lumen.
b. Four months later, the clot of the false lumen has been absorbed and disappeared. The thoracic aorta was the same as that of an atherosclerosis with an adherent clot.

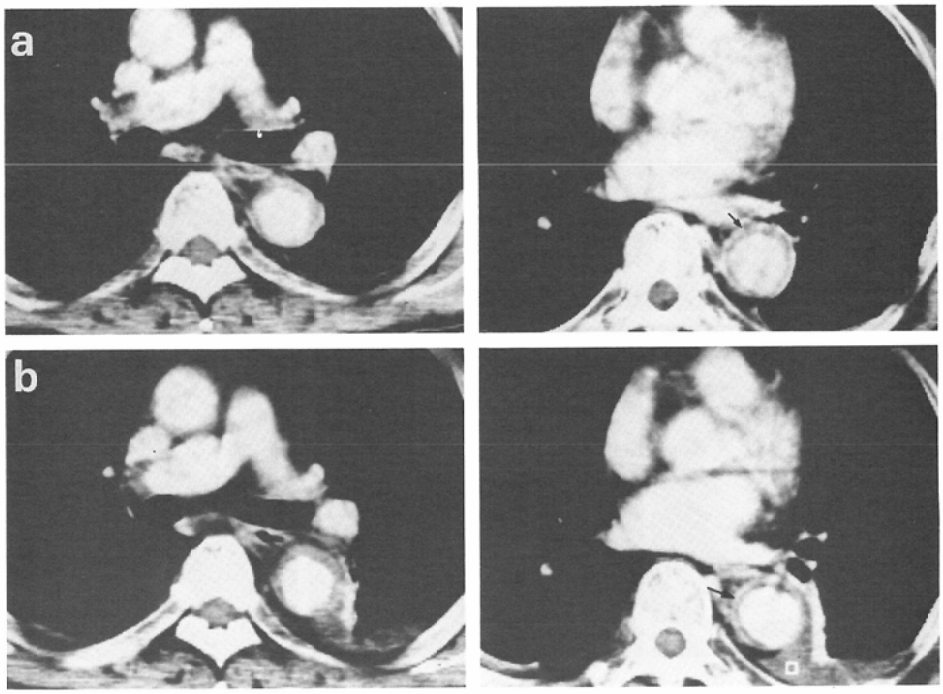

Fig. 4　Type B (case 13)
a. Thin marginal ring shaped contrast enhancement (↑) is shown in the descending aorta, believed to be a reflection of repair process beneath the adventitia.
b. Four days later, pleural effusion has appeared in the left hemithorax and the rim enhancement is still noticed (↑).

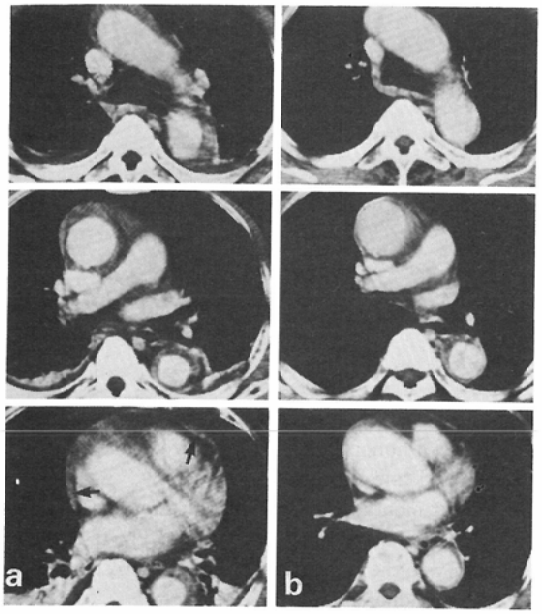

Fig. 5 Type A (case 3)
a. Initial CT examination was performed on 3 days after the onset of dissection, showing the findings of Type A aortic dissection without intimal rupture. Pericardial effusion (↑), pleural effusions and partial atelectasis of both lower lobes are noticed.
b. One month later, a completely clotted false lumen became much smaller. The pericardial effusion and pleural effusions have disappeared. The ascending aorta, however, is still dilated.

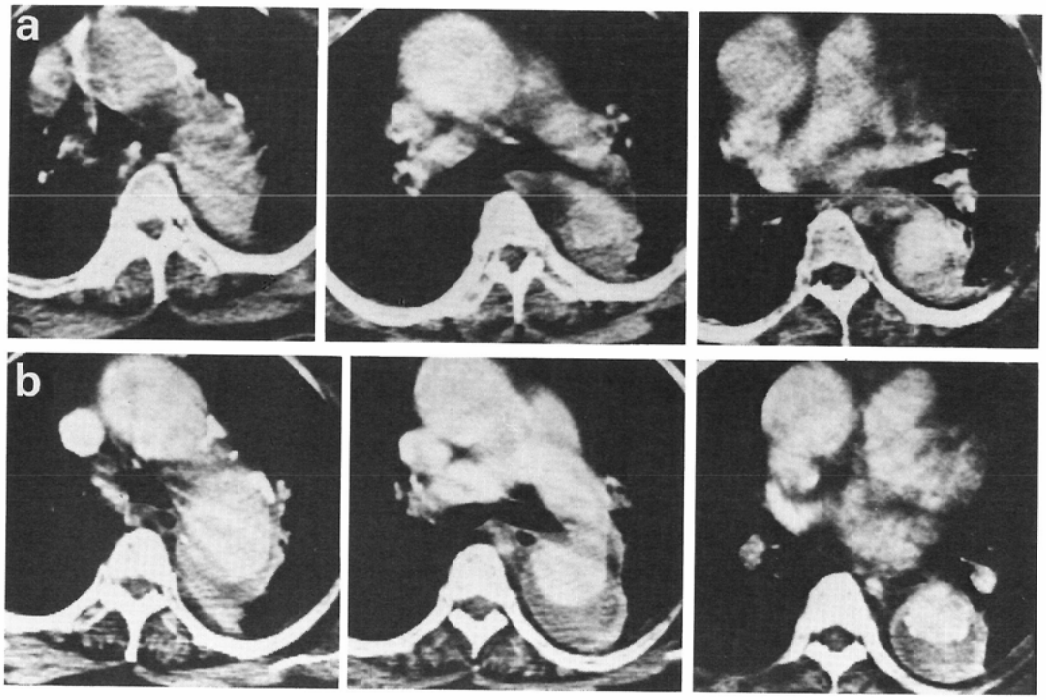

Fig. 6 Type B (case 8)
a. Initial CT examination was performed at 12 hours after the onset of dissection. Post-contrast images show non-opacified crescent areas laterally posteriorly in the descending aorta. The ascending aorta is dilated but no dissection is noticed.
b. Follow up CT taken 1 month later reveals increase in size of the non-opacified crescent area. A lumen of the proximal descending aorta dilated like a true fusiform aneurysm. Intimal calcification, however, has been displaced inward, indicating combined aortic dissection.

認められた．

2．経時的変化

初回のX線CT検査施行後14日から30日の間に第2回目のCT検査を行なったところ，13例のうち10例（77%）では前回に比べ，血栓の吸収と共に解離腔は縮小し，大動脈径も小さくなっていた（Fig. 5b）．そして1ヵ月～10ヵ月での再度のfollow up CTでは血栓はほぼ完全に吸収された（Fig. 3b）．

またこの10例のうち急性期において単純スキャンで解離腔が60～70HUの吸収値を示す「high density」であった3例は2回目のCT検査時には20～40HUのiso-densityとなっていた（Fig. 2b, ↑↑）．13例のうち残る3例（23%）は，それぞれ上記の10例とは異なる経過を示した（Case 8, 9, 13）．

すなわち，Case 8は30日後に2回目のCT検査を施行したところ，下行大動脈近位部で解離腔が拡大しており，解離腔は前回と同じ吸収値60～70HUのhigh densityで占められていた．また，大動脈弓部では真腔も拡大し，紡錘型大動脈瘤になっていた．しかし，この間には新たな大動脈解離を示す発作はなかった（Fig. 6ab）．

Case 9では40日後のCT検査で，解離腔は消失し，大動脈径も正常となっていた．しかし，4ヵ月後，再び大動脈解離の発作を起こし，X線CT検査を施行したところ初回の検査と同様に再び血栓で占められた解離腔を認め，大動脈径も拡大していた（Fig. 7abc）．

Case 13は慢性期に初回のX線CT検査によって血栓で閉塞した大動脈解離と診断され，さらにその4日後に胸部CT検査を再検したところ著明に左側胸水が増加していた．しかし，動脈径や解離腔の拡大はなくさらに1ヵ月後のCTでは胸水は消失，解離腔も縮小していた．（Fig. 4ab）．

以上のように経過観察を行なった13例のうち12例では大動脈解離の発作から（Case 9は2回目の発作から）2ヵ月以上経過して施行されたX線CT検査で，血栓はほぼ完全に吸収され，解離腔は消失し，大動脈径もほぼ正常範囲に戻っていた．しかしこの時期には7例（54%）において限局性のうすい血栓が残っていた．

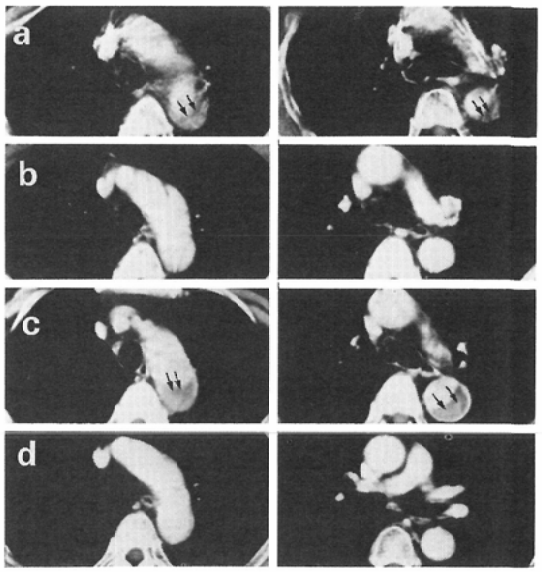

Fig. 7　Type B (case 9)

a. Initial CT examination was performed at 9 houres the onset of dissection. Post-contrast images show completely clotted false lumen（↑↑）.

b. Forty days later, the clotted false lumen has disappeared.

c. Four months later, the patient had sudden onset of back pain that radiated to the left shoulder. Completely clotted false lumen（↑↑）is again seen in the descending aorta.

d. Four months later, the follow up CT images show almost normal appearance of the descenging aorta.

3．IADSAおよびEchoとの比較（Table 2）

急性期のType A 4例，Type B 2例，慢性期のType B 3例で初回X線CT検査とほぼ同時期にIADSA，Echoを施行した．

IADSAでは全例に大動脈解離の直接所見であるIntimal Tearや，剝離内膜は認められなかった．

Case 8, 10, 11では，大動脈弓部と下行大動脈近位部に大動脈内腔から突出する「Ulcer-like projection」を認めた（Fig. 8a, ↑）．Case 8では下行大動脈近位部に明らかな「Ulcer-like projection」が存在したが，1ヵ月後のIADSAでは，この部から始まる紡錘型動脈瘤となっていた（Fig.

Table 2 Findings of aortic dissection on X-CT, IADSA and Echo

Case	Method	Asc. Ao.	Arch	Des. Ao.	Abd. Ao.
1	X-CT	(+)	(+)	(+)	(+)
	IADSA	−	−	−	−
		Dilatation			
	Echo	+	−	*	−
2	X-CT	(+)	(+)	(+)	(+)
	IADSA	−	−	−	−
		Dilatation			
	Echo	−	*	*	+
3	X-CT	(+)	(+)	(+)	(+)
	IADSA	−	−	−	−
		Dilatation, AR1/4	Aneurysm		
	Echo	+	+	−	+
4	X-CT	(+)	(+)	−	−
	IADSA	−	−	−	−
		Dilatation			
	Echo	+	−	−	−
7	X-CT	−	(+)	(+)	(+)
	IADSA	−	−	−	−
		Dilatation			
8	X-CT	−	(+)	(+)	(+)
	IADSA	−	−	−	−
				Ulcer-like projection	
10	X-CT	−	(+)	(+)	(+)
	IADSA	−	−	−	−
		Dilatation, AR3/4		Ulcer-like projection	
	Echo	−	−	*	+
11	X-CT	−	(+)	(+)	(+)
	IADSA	−	−	−	−
		Dilatation		Ulcer-like projection	
12	X-CT	−	(+)	(+)	−
	IADSA	−	−	−	−
		Dilatation			Aneurysm
	Echo	−	*	−	*

+ Intimal flap
− No intimal flap
(+) Completely clotted false lumen
* No detection of aorta
AR: aortic regurgitation

8ab).

Echo では施行した6例のうち5例で明らかな剝離内膜を認めたが，解離腔内が血栓閉塞していることを指摘できなかった．しかし，Type A の症例の上行大動脈においても，剝離内膜の前後あるいは左右への flap movement は少ないかまたは欠如していた（Fig. 9 ↑）．

考　察

解離腔が血栓で完全に閉塞した大動脈解離では，X線 CT 検査で偏位した剝離内膜の石灰沈着像があれば大動脈解離と診断できる．その所見がない場合でも造影スキャンで三日月状で上下に連続し，ラセン状となった壁在血栓陰影があれば，閉塞した解離腔として本症を疑うべきであり，特に石灰化像が血栓陰影の内腔側辺縁にあればほぼ確実である．さらに短期間内にその部分の大きさが変化すれば診断は確定する．

13例のうち急性期の9例では Type A および Type B ともに血栓で閉塞していた解離腔の存在の為に大動脈径は，正常よりも明らかに拡大していた[4]が，真腔は解離腔より常に大きく，狭小化している症例はなかった．これは通常の大動脈解離が Intimal Tear から中膜内へ血液が侵入し，大きな解離腔を形成するのとは明らかに異なり，内膜

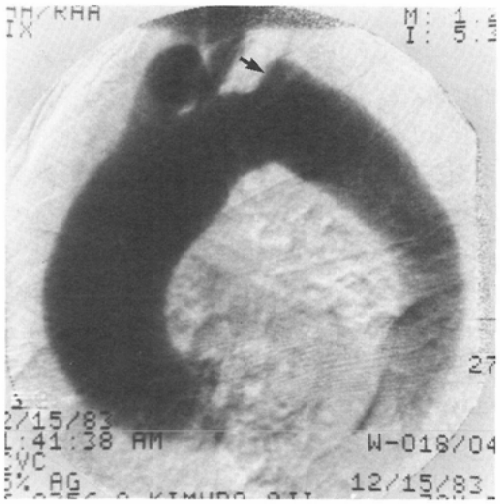

a

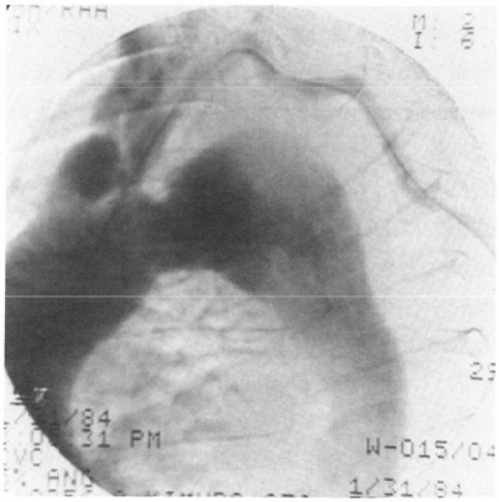

b

Fig. 8　Type B (case 8)

This is the same patient as shown in fig 6 a. and b.

a. IADSA was performed on the same day of initial CT. The ascending aorta is moderately dilated. "Ulcer-like projection" (↑) is noticed in the proximal part of the descending aorta but no signs of dissection.

b. One month later, proximal portion of the descending aorta bacame dilated, and fusiform aneurysm has appeared.

非破綻性大動脈解離は真腔と解離腔との間に大きな交通はないものと考えてよい．

また，解離腔が high density であったものが急性期に4例存在した．これは解離腔が新鮮血腫(hematoma)で占められていたためであり，さらに特殊な経過を示した1例（Case 8）を除いて2回目のCT検査時に high density から iso-density となったのは血栓の発生のためであろう．しかし，これらの血栓は短期間に吸収されほとんど消失する経過をとることから通常の動脈硬化症や動脈瘤で認められる壁在血栓と区別ができる．

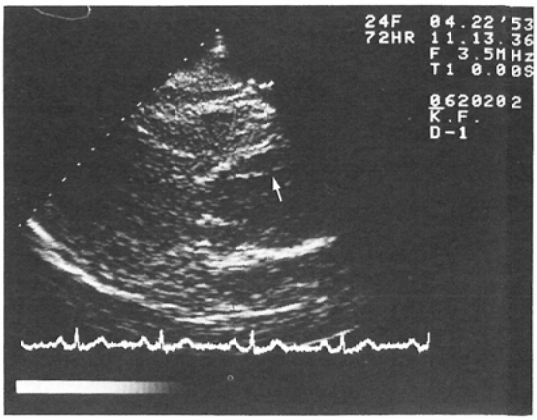

Fig. 9　Type A (case 3)

This is the same patient as shawn in fig 5. Echocardiography was parformed on the same day of initial CT. The intimal flap echo (↑) is noticed in the ascending aorta, however thrombus within the false lumen could not be detected.

Rim Enhancement はほとんどの症例において発症後24時間から30日の間に認められ，Heiberg 等[5]が述べている様に組織の修復機転を反映していると考えられる．この所見は通常の紡錘型大動脈瘤においても存在し，大動脈解離に特異的ではないが，中膜中外層にできた亀裂や出血または腔外漏出（Extraluminal leakage）の修復機転と思われる．

急性期での胸水や，漏出性心嚢液の合併，また，Case 13 で経過中の胸水の増量などは，中膜中外層から外膜にかけての組織の脆弱化による腔外漏出または腔外破綻の為と考えられる．

血栓で閉塞した解離腔や胸水，漏出性心嚢液は2ヵ月後，13例中12例で消失または縮小した．このことは内膜非破綻性大動脈解離の多くは解離腔内の血腫又は血栓の吸収とともに軽快し基本的に

は予後がよいことを示している．しかし，経過中，血栓で閉塞した解離腔の拡大，紡錘型動脈瘤化や胸水の増量などの変化を示すものが存在した．

また，居出等[6]により解離腔が血栓で閉塞していたType Bにおいて，急性期の経過中に左鎖骨動脈分岐部の直下にEntryでき，真腔と解離腔に大きな交通を有するDeBakey III b型解離となった報告がなされている．

この様に内膜非破綻性大動脈解離においても，多彩な経過を示すものが存在することは内膜や外膜の脆弱性を反映し，適当な内科治療を行なわなければ解離腔の破綻を2次的におこしやすく，決して楽観はゆるされないと思われる．

つぎに，我々は内膜非破綻性大動脈解離のX線CT所見や，その経時的変化の特徴から本症の発生機序を考察した．一般に臨床では内膜の破綻より生じたTearを通して真腔と解離腔が交通する大動脈解離のみが論じられ，血栓で閉塞した解離腔はその慢性化機転と考えられた．しかし，我々の報告した内膜非破綻性大動脈解離は急性期においても存在し，Intimal Tearが見られないことから，解離腔の慢性化機転と考えるよりも，Vasa Vasorumの破綻および出血により中膜中外層に解離腔が生じたという可能性が考えられる．

この解離機序はKrukenberg[7]によってはじめて述べられた．さらに1952年，Gore[8]は彼自身の6例と過去の報告例とあわせた23例のIntimal Tearのない大動脈解離を報告し，本症の発生機序について述べた．すなわち，中膜が脆弱となった病巣においてVasa Vasorumの破綻がおこり，中膜内に血腫を生じ，さらに隣接する組織の虚血性変化と動脈圧による血液の漏出が解離を進行させる．しかし，これらにはIntimal Tearは必ずしも必要ではなく，あくまでも2次的なものとした．

さらに，彼のIntimal tearのない大動脈解離の剖検例で，内膜下の血腫は充分に吸収されずコレステロールに富んだ「amorphous mass」となり，最終的には動脈硬化によって内膜から発生したものと区別が困難になるが，外膜下の血腫は非常によく吸収され，器質化することを示した．

このGoreの説明は我々の報告した内膜非破綻性大動脈解離のX線CT検査による経過観察所見とよく一致する．すなわち，血栓が吸収され，最終的に解離腔が消失した時期においても一部が壁在血栓として残り，動脈硬化症による変化と区別がつかなくなるという経過をもつことや，外膜下の血栓の吸収の時期に認められる組織の修復機転であるRim Enhancementの存在である．

また，解離腔が経過中に拡大した1例は内膜の2次的な破綻により，真腔と解離腔が交通したが，血行力学的因子の影響が少なかったため，Intimal Tearが早期に閉塞したという機作も考えられる．この症例では同時期に施行したIADSAで「Ulcer-like projection[9][10]」を認めたことは，その機作を示唆するものである．Tisnade[10]は「Ulcer-like projection」を，大動脈解離の早期のsignとし，経過中この部分がIntimal Tearとなり，大動脈解離となったと報告したが，この症例も最初にVasavasorumの破綻および出血により解離腔がすでに生じており，「Ulcer-like projection」は2次的に生じたものという可能性もある．事実，我々の症例ではIADSAにて「Ulcer-like projection」を認めたとき，X線CTですでに血腫で閉塞した解離腔が存在していたことは，この推定を可能にするものであろう．

結局「Ulcer-like projection」は真腔と解離腔の不完全な交通のなごりと思われる．

また，居出等の報告の症例も血栓閉塞した解離腔に内膜の破綻が2次的におこったものと考えられる．

この様に考えると内膜非破綻性大動脈解離は解離の早期の所見または不完全型ともみなすことができる．

Hayashi[9]，Hirst[11]およびWilson[12]等はintimal Tearがない大動脈解離がそれぞれ5％4％，13％に存在すると述べた．

この様にIntimal Tearのない大動脈解離の頻度は文献上少ないが，Gore[13]やHume[14]の剖検では解離腔の腔外破綻により死亡した例も記載されている．

しかし，これらの報告はX線CT検査がなかった時代のものであり，X線CT検査が普通に行な

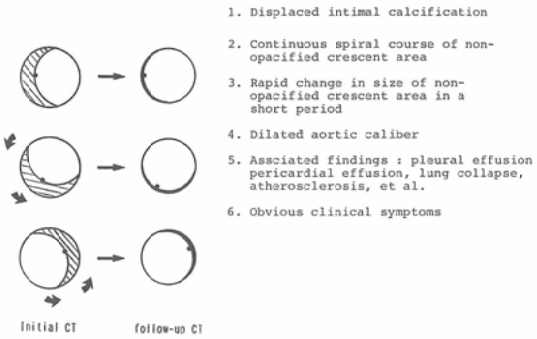

Fig. 10　CT criteria for diagnosis of Aortic Dissection without Intimal Rupture

われる今日では頻度は増大するものと思われる．我々の例ではX線CT検査を行なったものの26%を占めた．

内膜非破綻性大動脈解離の診断法としてはIADSAを含む血管造影では解離の直接所見が得られず，最終診断とはなり得ない[15)~17)]．

また，Echoではflap movementが少ないか，あるいは欠如した剝離内膜を認めることができるが，解離腔内の血腫ないし血栓の描出は困難である．また，解離腔の著明な拡大がないため，False negativeとなる例も存在する[18)]．

したがって，内膜非破綻性大動脈解離におけるEchoの役割には限界がある．この点，X線CTは血栓の描出に優れ，最終診断となり得，この種の大動脈解離の診断には不可欠の検査法である．最後に内膜非破綻性大動脈解離のX線CT所見をまとめ，Fig. 10に示した．

ま と め

1．内膜非破綻性大動脈解離13例の特徴，経時的変化および予後について述べ，その成因および発生機序について考察した．

2．内膜非破綻性大動脈解離は解離の早期所見と考えられ，適当な内科治療とX線CT検査による経過観察が必要である．

文　献

1) DeBakey, M.E., Henly, W.S., Cooley, D.A., Morris, G.C., Crawford, E.S., Beall, A.C.: Surgical management of dissecting aneurysms of the aorta. J. Thorac. Cardiovasc. Surg., 49: 130—148, 1965.

2) Daily, P.O., Trueblood, H.W., Stinson, E.B., Wuerflein, R.D. and Shumway, M.E.: Management of acute aortic dissections. Ann. Thorac. Surg., 10: 237—247, 1970

3) Miller, D.C., Stinson, E.B., Oyer, P.E., Rossiter, S.J., Reitz, B.A., Griepp, R.B. and Shumway, N. E.: Operative treatment of aortic dissections. Experience with 125 patients over a sixteen-year period. J. Thorac. Cardiovasc. Surg., 78: 365—382, 1979.

4) Ferrance, J., Utzmann, O., Le Cudonnec, B. and Vasile, N.: Tomodensitometrie cardiaque. Anatomie normal. J. Radiol. Electrol Med. Nucl., 60: 169—173, 1979

5) Heibergm E., Wolverson, M., Sundaram, M., Connors, J. and Susman, N.: CT findings in thoracic aortic dissection. A.J.R., 136: 13—17, 1981

6) 居出弘一，吉矢和彦，吉村　均，打田日出夫，森田隆一，河内寛治，大山朝賢，北村惣一郎：「逆行性解離を伴ったDeBakey III型解離性大動脈瘤の一例．」臨放，30：299—302，1985

7) Krukenberg, E.: Baitrage Zur frage des aneuysma dissecans. Beitr. Path. Anat., 67: 329—351, 1920

8) Gore, I.: Pathogenesis of dissecting aneurysm of the aorta. Arch. Path., 53: 142—153, 1952

9) Hayashi, K., Meaney, T.F., Zelch, J.V. and Tarar, R.: Aortographic analysis of aortic dissection. A.J.R., 122: 769—782, 1974

10) Tisnado, J., Cho, S., Beachley, M.C. and Vines, F.S.: Ulcerlike projections. a precursor angiographic sign to thoracic aortic dissection. A. J.R., 135: 719—722, 1980

11) Hirst, A.E., Johns, V.J. and Kime, S.W.: Dissecting aneurysm of aorta. Review of 505 cases. Medicine, 37: 217—279, 1958

12) Wilson, S.K. and Huchins, F.M.: Aortic dissecting aneurysms. causative factors in 204 subjects. Arch. Pathol. Lab. Med., 106: 175—180, 1982

13) Gore, I. and Seiwert, V.J.: Dissecting aneutysm of the aorta. Pathologic aspects. An analysis of eighty-five fatal cases. Arch. Path., 53: 122—154, 1963

14) Hume, D.M. and Porter, R.R.: Acute dissecting aortic aneutysms. Surgery, 53: 122—154, 1963

15) 山田哲久，高宮　誠，内藤博昭，小塚隆弘，中島伸之：大動脈解離における静注 diagital subtraction angiography（IVDSA）の診断能の検討．臨放，29：23—27，1984

16) Price, J.E., Gray, R.K. and Grollman, J.H.: Aortic wall thickeness as an unreliable sign in the diagnosis of dissecting aneurysm of the thoracic aorta. A.J.R., 113: 710—712, 1971
17) Shuford, W.H., Sybers, R.G. and Weems, H.S.: Problem in the aortographic diagnosis of dissecting aneurysms of the aorta. New England J. Med., 280: 225—231, 1969
18) Matsumoto, M., Matsuo, H., Ohara, T., Yoshioka, Y. and Abe, H.: A two-dimensional echoaortocardiographic approach to dissecting aneutysms of the aorta to prevent false positive diagnosis. Radiology, 127: 491—499, 1978