The University of Osaka
Institutional Knowledge Archive

Title	肝細胞癌におけるCO2-DSAの有用性について-CO2-DSAで描出されたA-P shuntと娘結節の関連について-
Author(s)	高橋, 健; 竹田, 利明; 湯浅, 祐二 他
Citation	日本医学放射線学会雑誌. 1988, 48(11), p. 1326-1332
Version Type	VoR
URL	https://hdl.handle.net/11094/17764
rights	
Note	

The University of Osaka Institutional Knowledge Archive : OUKA

https://ir.library.osaka-u.ac.jp/

The University of Osaka

日本医放会誌：48（11），1326—1332，1988（昭63）

肝細胞癌における CO_2-DSA の有用性について

—CO_2-DSA で描出された A-P shunt と娘結節の関連について—

慶応義塾大学医学部放射線診断科

高橋　健　竹田　利明　湯浅　祐二　井戸　邦雄
遠藤　雅裕　姜　栄樹　安岡　博之　中塚　誠之
松本　玲子　小林　成司　小泉　淳　水橋　義和
新本　弘　町田　浩道　枝光　理　平松　京一

（昭和63年4月25日受付）
（昭和63年6月16日最終原稿受付）

Usefulness of Intra-Arterial Digital Subtraction Angiography with Carbon Dioxide for Hepatocellular Carcinoma

Takeshi Takahashi, Toshiaki Takeda, Yuji Yuasa, Kunio Ido, Masahiro Endo, Eiki Kyo, Hiroyuki Yasuoka, Seishi Nakatsuka, Reiko Matsumoto, Seiji Kobayashi, Jun Koizumi, Yoshikazu Mizuhashi, Hiroshi Shinmoto, Hiromichi Machida, Osamu Edamitsu and Kyoichi Hiramatsu

Department of Diagnostic Radiology, Keio University School of Medicine

Research Code No. : 514.4

Key Words : DSA, Carbon dioxide, Hepatocellular carcinoma, A-P shunt, Intrahepatic metastasis

Intra-Arterial Digital Subtraction Angiography using Carbon Dioxide (CO_2-DSA) was performed in 68 cases of Hepatocellular Carcinoma (HCC).

The visualization of Arterial-Portal shunting (A-P shunt) was evaluated in CO_2-DSA and in the conventional angiography using iodinated contrast media. A-P shunt was observed in 53 cases in CO_2-DSA, and in 13 cases in conventional angiography. In detection of A-P shunt, CO_2-DSA is more sensitive than conventional angiography as we already reported.

In 41 untreated HCC cases, A-P shunts were observed in 33 cases by CO_2-DSA. The location and the size of the main tumor didn't correlate to the visibility of the A-P shunt. And the correlation between the visibility of the A-P shunting and the intrahepatic tumor spreadings was statistically significant ($p<0.05$). This may explain the possible pathway of the intrahepatic metastasis of the HCC. We conclude that the visualization of the A-P shunt by CO_2-DSA may suggest or prospect the existence of the intrahepatic metastasis.

はじめに

炭酸ガスを用いた IA-DSA（以下 CO_2-DSA）の試みは1982年に Hawkins により報告されている[1]．CO_2-DSA は動—門脈シャント（以下 A-P shunt）または動—静脈シャント（以下 A-V shunt）の検出および描出に優れており，通常の血管造影では検出されない shunt も描出されることをすでに竹田らが報告した[2]．その後同様の方法により

中村ら[3]は原発性肝細胞癌の肝内転移巣がCO_2の流出した門脈領域に限局して認められたと報告している．当施設でCO_2-DSAを施行した肝細胞癌の症例でも娘結節の存在する多くの症例で，その存在する領域にA-P shuntがCO_2-DSAで描出された．今回我々は，CO_2-DSAで描出されたA-P shuntと娘結節の関連性について検討した．

対象，方法

対象は，当科で血管造影を施行した肝細胞癌症例のうちCO_2-DSAを施行した59症例である．経過を追つてCO_2-DSAを2回行なつた症例が7例，3回行なつた症例が1例ある．CO_2-DSA施行時には未治療症例が41例，治療症例27例あり，のべ68症例である．年齢は22歳から76歳までで男性47例，女性12例である．

腹腔動脈造影，上腸間膜動脈造影を行なつた後，総肝動脈または固有肝動脈までカテーテルを超選択的に進め，ヨード系造影剤を用いた通常の肝動脈造影を行なつた．次に，同一のカテーテルからCO_2-DSAを施行した．CO_2-DSAは竹田の報告した手技に準じて施行した．フィルター付き炭酸ガス注入器から滅菌した炭酸ガス約30～約50mlをシリンジにとり，カテーテル内に約1秒で用手注入した．また，必要に応じてバルーン・カテーテルで動脈を疎血して炭酸ガスを注入した．撮影は3/s～5/sパルスモードで約5秒間行ない，その後1/sで10～15秒間行なつた．使用機種はGE社製DF3000およびDF5000，東芝DFP-03Aである．

以上の方法で得られた通常の血管造影とCO_2-DSAでのA-P shuntの描出の有無を比較検討した．また，未治療の肝細胞癌41例でのA-P shuntの描出と主腫瘍の場所，主腫瘍の大きさ，娘結節の存在の有無とを比較した．娘結節の有無は，echo，CTの所見を参考にして血管造影で診断した．

結　果

I．通常の血管造影とCO_2-DSAのA-P shunt描出能の比較（Table 1）

68症例のうちCO_2-DSAでA-P shuntが描出された症例は53例である．そのうち通常の血管造影でA-P shuntが描出された症例は13例である．逆に，通常の血管造影でA-P shuntが認められた13例は全例CO_2-DSAでもshuntが認められた．

Table 1　The visualization of the A-P shunt from HCC: A correlation between CO_2-DSA and conventional angiography

		conventional angiography		Total
		+	−	
CO_2-DSA	+	13	40	53
	−	0	15	15
Total		13	55	68

CO_2-DSAではA-P shuntは多くの症例では主腫瘍から認められたが，娘結節から描出されたと考えられる症例や腫瘍が存在しないと考えられる場所から認められた症例もあつた．また，shuntを通つての門脈の描出が極めて早く，shuntの部位の正確な同定が困難な症例もあつた．

A-P shuntを通つて描出される門脈の範囲は炭酸ガスの注入手技によつて大きく変化した．同一症例でも，より多くの炭酸ガスを使用した場合，またバルーンカテーテルを使用した場合に，より広範囲の門脈が描出されることがあつた．

II．主腫瘍の存在部位とA-P shuntの描出

まず，肝の右葉と左葉でA-P shuntの描出に差があるかどうかを比較した（Table 2A）．主腫瘍が右葉にある症例では28例中21例にshuntが認められ，左葉にある症例では13例中12例でshuntが認められた．次に，右葉のうち前区域と後区域でA-P shuntの描出に差があるかどうかを比較した（Table 2B）．主腫瘍が前区域にある症例では21例中17例にshuntが認められ，後区域にある症例では7例中4例でshuntが認められた．Fisherの直接確率計算法では，主腫瘍の存在場所では，shuntの描出に有意の差は認められなかつた．

III．主腫瘍の大きさとA-P shuntの描出（Table 3）

主腫瘍の小さいものでもshuntが認められる症例もあれば，大きいものでもshuntが認められない症例もあり，有意の差は認められなかつた．

IV．娘結節の存在とA-P shuntの描出

未治療の肝細胞癌41例でのA-P shuntの描出

Table 2A A correlation between the location of the main tumor and the visualization of the A-P shunt in CO_2-DSA

		Rt	Lt	Total
shunt	+	21	12	33
	−	7	1	8
Total		28	13	41

Table 2B A correlation between the location of the main tumor and the visualization of the A-P shunt in CO_2-DSA

		Ant	Post	Total
shunt	+	17	4	21
	−	4	3	7
Total		21	7	28

Table 3 A correlation between the size of the main tumor and the visualization of the A-P shunt in CO_2-DSA

size (mm)		~30	~60	~100	~150	150~
shunt	+	6	10	10	4	3
	−	2	3	0	1	2

と娘結節の存在の有無を比較した．CO_2-DSA では（Table 4A），A-P shunt が描出された33症例のうち26例で娘結節が認められ，娘結節の認められた28症例のうち26例で A-P shunt が描出された．(sensitivity 93%，specificity 46%)Fisher の直接確率計算法では，P=1.2%であり，5%の危険率で A-P shunt の描出と娘結節の存在に相関があると考えられる．

一方，通常の血管造影では(Table 4B)，娘結節の認められた28例のうち5例のみ A-P shunt の描出がみられ，相関は認められなかつた．

症　例

症例1．63歳，男性．

S_5に約6cm の主腫瘍があり，右葉に多数の娘結節を認める．通常の血管造影では A-P shunt は明らかではない(Fig. 1A)．CO_2-DSA では，S_5の主腫瘍から，shunt が認められはじめ(Fig. 1B)，娘結節の存在する領域に A-P shunt が認められる

Table 4A A correlation between the existence of daughter nodule(s) and the visualization of A-P shunting in CO_2-DSA

		daughter +	daughter −	Total
shunt	+	26	7	33
	−	2	6	8
Total		28	13	41

Table 4B A correlation between the existence of daughter nodule (s) and the visualization of A-P shunting in conventional angiography

		daughter +	daughter −	total
shunt	+	5	2	7
	−	23	11	34
total		28	13	41

(Fig. 1C)．

症例2．59歳，女性．

この症例は経過観察が可能であつた症例である．初回検査の時には，S_6に2.5cm の腫瘍を単発で認めるだけが（Fig. 2A），既に右葉全体に A-P shunt を認める(Fig. 2B)．このとき TAE を施行したが，9カ月後に施行した血管造影では A-P shunt が認められた領域に娘結節を認めた（Fig. 2C)．

考　察

炭酸ガスは血漿によく溶解し，速やかに呼気へ排泄されると考えられる．また，ヨード系造影剤の持つ過敏症反応や腎毒性がなく，腹部血管造影において安全に人体に投与することができる[4]．さらに，肝細胞癌の血管造影検査，特に経カテーテル治療を予定する様な場合，ヨード系造影剤の総投与量を増加させる事無く造影検査が施行できる利点がある．CO_2-DSA では竹田，中村が報告したように腫瘍の stain のみが認められる事があり，また，A-V または A-P shunt が鋭敏かつ明瞭に描出される．この機序は，以下の様に推察される．液体の膜を持つた気泡の粘性は極めて高くなる[5]．そのため炭酸ガスの細気泡は毛細管あるい

A

B

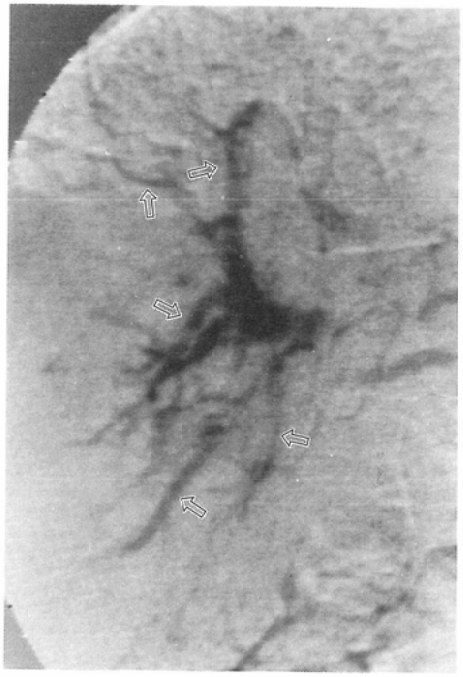

C

Fig. 1　Hepatic angiogram (A) and CO_2-DSA (B and C) in a 63-year-old man with HCC. A. A main tumor (⬆), about 6cm in diameter, is noted at the anterior segment. And some intrahepatic metastases (⇧) are noted in the right lobe. B. A-P shunting is obrerved from the location of the main tumor (⇧). C. Right anterior and posterior portal vein (⇧) are visualized. In this case, an extent of the visualization of the A-P shunt corresponds well to the intrahepatic tumor spreading.

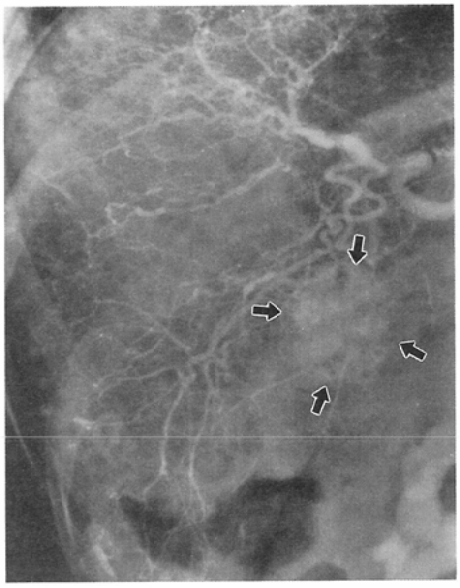

A

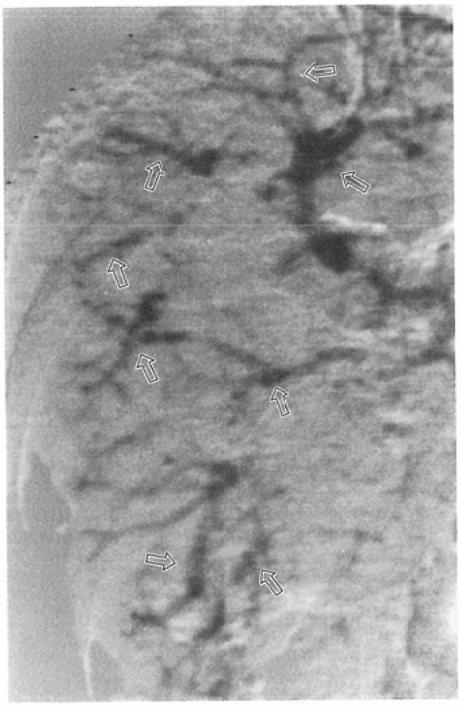

B

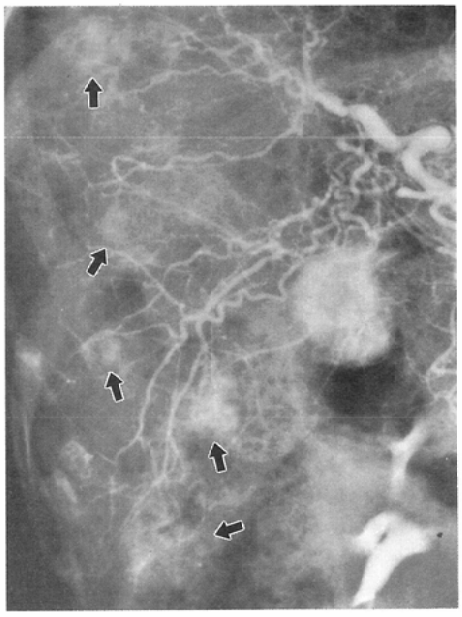

C

Fig. 2 Hepatic angiograms and CO_2-DSA in a 59-year-old woman with HCC, who received the follow up examination 9 months later.
A and B. At the time of the first examination, a solitary tumor, 2.5cm in diameter, was noted (↑), and the A-P shuntings (⇧) were visible through out the right lobe. And a transcatheter treatment was performed. C. 9 months later, intrahepatic spreading were observed in the right lobe.

は細動脈より末梢へは到達できず，CO_2-DSA では正常実質の stain が認められない．また，正常の静脈も描出されない．腫瘍の有無に関わらず A-V または A-P shunt が存在するとその shunt 孔を通つて炭酸ガスが静脈または門脈に流入する．ここで，実質の stain が認められないので shunt を通つて描出された静脈または門脈が明瞭に認められると考えられる．

ヨード系造影剤を用いた通常の撮影または DSA では正常でも静脈還流が認められるため，実質の stain が認められるか否かに関わらず，静脈が描出されたときにそれが正常の静脈還流か shunt かの鑑別が困難なことがあつた．一方，CO_2-DSA で静脈または門脈が描出された時は上記の推論から A-V または A-P shunt が存在すると診断して良いと考える．このように，CO_2-DSA とヨード系造影剤での造影検査では質的に違う情報が得られると考えられる．

今回我々が検討したのは肝細胞癌症例であり，多くの症例で経カテーテル治療を前提としていたため造影剤の使用量の制限から I/A-DSA を施行した例は少なく，CO_2-DSA と通常の血管造影との比較のみを行なつた．通常の血管造影と比較すると CO_2-DSA により A-P shunt がはるかに鋭敏かつ明瞭に描出された．

A-P shunt は主に主腫瘍から認められ，腫瘍の発育により生じたと考えられた．しかし，腫瘍が存在しないと考えられる場所から A-P shunt が認められた症例もあつた．これは，肝硬変によつて生じた A-P shunt 等の非腫瘍性の A-P shunt が描出されたのではないかと想像された．肝腫瘍が存在しないと考えられる肝で施行した CO_2-DSA でも時に A-P shunt が描出される事があり，このことは上記の想像を示唆していると考える．実際にはどれだけの径の A-P shunt があり，どれだけの血流がある時に CO_2-DSA を使つて A-P shunt が検出できるのかは現時点では不明である．

娘結節の存在範囲と CO_2-DSA で描出された門脈領域を比較する試みがある[3]．しかし，A-P shunt を通つて描出される門脈の範囲は炭酸ガスの注入手技によつて大きく変化した．注入する炭酸ガスの量が多いとき，または，バルーンカテーテルを使用して炭酸ガスの逆流を減らして注入圧を上昇させたときに，A-P shunt を通って門脈に流入する炭酸ガスが多くなり，より広範囲の門脈が描出されると考えられた．そのため，同一条件での CO_2-DSA 検査が施行できない状態では描出された門脈の範囲は参考程度に考えるべきであり shunt の有無が本質的に重要と考えた．そこで，今回は門脈の描出の有無についてのみ検討した．

炭酸ガスを用いた検査なので気体の性質を考えると，仰臥位の検査では腹側の描出が良く背側の描出が悪いのではないかと想像された．しかし，主腫瘍の存在部位別に検討したところ shunt の検出に有意の差はなかつた．超選択的にカテーテルを挿入している状態では shunt の検出に関しては腫瘍の部位を考慮する必要はないと考えられた．

shunt の有無と主腫瘍の大きさの間には従来から考えられていた通り[6)7)]有意の相関は認められなかつた．

CO_2-DSA で描出される A-P shunt の存在と娘結節の存在との間には 5％の危険率で相関が認められた．つまり，CO_2-DSA で A-P shunt が描出された時は娘結節が存在すると考えて良いと思われる．今回の検討では，娘結節の有無は画像診断で判断しているので実際はさらに微細な娘結節が存在する可能性は十分ある．その場合，症例 2 の様に CO_2-DSA で A-P shunt が描出されているが娘結節が存在しないと考えている症例（false positive）が減り，さらに良い相関が認められると期待できる．

多発性の肝細胞癌が肝臓の一カ所から発生したのか，あるいは多中心性に発生したのかは未だ決定されていない．一カ所の肝細胞癌から肝内転移（娘結節）が生じる機序の一つとして，経門脈性の肝内転移が考えられている[8)9)]．つまり，肝細胞癌の直接の輸出血管は大部分が門脈枝であり，門脈を侵食し，または門脈腫瘍塞栓を形成し，門脈内を通つて肝内転移を生じると推察される．ここで，門脈腫瘍塞栓または門脈を侵食した状態で A-P shunt が生じると考えられるが，CO_2-DSA ではこ

れが早期に検出できるのではないかと考えられた．画像診断で娘結節が明瞭に認められない症例でも，微小な娘結節の存在する可能性はある．CO_2-DSA で A-P shunt が検出された場合は肝内転移が存在または発生する可能性が高く，臨床的に予後予想因子の一つとして期待される．

A-V shunt に関しては症例数が少ないので今回は呈示しなかったが，A-V shunt が存在し肺転移を認めた症例も経験しており，このことは，肺転移の経路に関しても一つの示唆を与えていると考える．

また，TAE 後に主腫瘍が縮小し，治療前に認められていた A-P shunt が消失した症例が 1 例あつた．このことは TAE の治療効果を示すのではないかと期待されるが，経過観察例がまだ少なく，今後，shunt の有無と予後の関係等とともに臨床的な検討を加える必要があると思われる．

結　論

1．肝細胞癌では，通常の血管造影と比較すると CO_2-DSA により A-P shunt がはるかに鋭敏かつ明瞭に描出された．

2．CO_2-DSA で認められる A-P shunt と娘結節の存在との間に相関を認めた．CO_2-DSA で A-P shunt が描出された時は娘結節が存在する可能性が高いと思われる．

3．CO_2-DSA は肝細胞癌の経門脈性肝内転移の有無を予測するのに有用な手段と考えられ，臨床的予後の予測因子の一つとしても期待される．

本論文の要旨は，第47回日本医学放射線学会総会（昭和63年3月，東京）において発表した．

文　献

1) Hawkins IF: "Carbon Dioxide Digital Subtraction Arteriography". AJR 139 : 19—24, 1982
2) 竹田利明，井戸邦雄，湯浅祐二，他：炭酸ガスを用いた IA-DSA—A-V shunt 検出能の鋭敏性について—．日本医放会誌，47(2)：320—322，1987
3) 中村健治，林　茂肇，玉岡紅一，他：CO_2 intraarterial digital subtraction angiography—肝癌の血流動態の検索—，日本医放会誌，47(11)：1445—1454，1987
4) Openheimer MJ, Durant TM, Stauffer HM, et al: "Cardiovascular-respiratory effect and changes in blood chemistry". Am J Physiol 186 : 325—334, 1956
5) Wison RE, Ries ED: "Surface Films as plastic solids" colloid symposium monography univ. of Wisconsin p145—173, 1923
6) 山崎　晋，長谷川博，幕内雅敏：細小肝癌の臨床病理学的分析と，それにもとづく新しい概念の切除法．—27切除例の検討—，肝臓，22：1714—1724，1981
7) 長崎嘉和：腹腔動脈造影による肝細胞癌の動門脈吻合に関する研究，肝臓，20：517—527，1976
8) 倉富晋太郎：肝細胞癌の病理形態学的研究．血管構築よりみた進行性肝癌並びに血管内腫瘍塞栓の病理，肝臓，17：517，1976
9) 白見厚郎：肝細胞癌の病理形態学的研究—肝内門脈の腫瘍塞栓について—，肝臓，24：641—647，1983