The University of Osaka
Institutional Knowledge Archive

Title	腹部腫瘍に対する術中照射療法について（第1報）膵頭部ならびに胆道系の癌に対する術中照射療法
Author(s)	阿部, 光幸; 山野, 究; 井村, 寿男 他
Citation	日本医学放射線学会雑誌. 1969, 29(1), p. 75-85
Version Type	VoR
URL	https://hdl.handle.net/11094/17765
rights	
Note	

The University of Osaka Institutional Knowledge Archive : OUKA

https://ir.library.osaka-u.ac.jp/

The University of Osaka

腹部腫瘍に対する術中照射療法について（第1報）
膵頭部ならびに胆道系の癌に対する術中照射療法

京都大学医学部放射線医学教室（指導教授　福田　正）
阿部　光幸　　山野　究　　井村　寿男
京都大学医学部外科学教室第二講座（指導教授木村忠司）
松　田　　晉

（昭和43年8月5日受付）

Intraoperative Radiotherapy of Abdominal Tumors
Part 1. Intraoperative irradiation to carcinoma of the pancreas head and biliary system

By

Mitsuyuki Abe, Kiwamu Yamano, Toshio Imura
Department of Radiology, Medical School, Kyoto University
(Director Prof. Masasi Fukuda)
Susumu Matsuda
2nd Division of Surgery, Medical School, Kyoto University
(Director: Prof. Chuji Kimura)

This report concerns the radiotherapy of carcinoma of the pancreas head, gallbladder and biliary system during laparotomy. We call this radiotherapy during operation "Intraoperative Radiotherapy", which is applied mostly in case of the inability to completely remove the primary tumor in abdomen, its local extension and regional lymphnode metastases or tumor cells spilled at the surgical act.

This intraoperative radiotherapy has two advantages. First: the location and size of the field to be irradiated can be precisely determined, since the tumor in abdomen is visible. Second: normal organs adjacent to the tumor can be occasionally shifted from the field. In this type of radiotherapy, however, a possible large dose must be given singly not fractionately to the tumor-bearing area and the radiation dose must be smaller than a tolelance dose of normal critical organs which can not be shifted from the field. It is because any possible success with radiotherapy depends upon a safe ratio or differential between the dose delivered to the tumor and that delivered to the normal tissue.

Two patients with advanced but still localized cancer of the pancreas head and a patient with carcinoma of the biliary tract were irradiated with a single dose of 2000 R and 3000 R respectively from Co^{60} source and a patient with carcinoma of the gallbladder was given 2500 R of 18 MeV electron beam.

Remarkable effects of the intraoperative irradiation was obtained at autopsy of a patient with carcinoma of the pancreas head who died 230 days after the intraoperative irradiation. Nemely, a definite tumor regression associated with marked fibrotic change was observed.

The effect on another patient with carcinoma of the pancreas head who expired 156 days after intraoperative irradiation with 2000 R from Co^{60} source was hardly estimated, since the autopsy could not be

performed. However, harmful side effects such as leucopenia, intestinal disturbances were not observed in his life time.

The patient with carcinoma of the biliary tract having received 3000 R from Co^{60} source is engaged in his daily work at present (314th postirradiation day) without complaints.

As to the patient with carcinoma of the gallbladder with its invasion to the liver, the tumor including its metastatic region was irradiated with 2500 R of electrons from a 18 MeV betatron. Up to now (3 weeks after irradiation), neither subphrenic abscess due to irradiation of the liver nor intestinal disturbances are observed and the patient is getting well day by day.

緒　言

近年放射線治療は新しい線源の開発，治療装置の改善により，これ迄制約因子と考えられた皮膚障害や深部線量率等の諸問題を克服して著しく発展して来た．一方，外科の領域においても麻酔，化学療法の急速な進歩により癌に対する手術規模の著しい拡大を可能にした．しかし，放射線発生装置の改良，或は手術規模の単なる解剖学的拡大による癌治療法はもはや限界に近づいたと考えざるを得ない．従つて，我々はそれぞれの治療法の特長を生かし，これを組合せて多角的に癌を攻撃する方法を積極的にとり入れている．これ迄腹部消化器系腫瘍に対しては外科的治療が主体であり，手術不能の場合には，他にとるべき手術がない為，そのまま閉腹する以外に方法がなかつた．一方，放射線治療領域においても，腹部腫瘍に対しては組織学的に放射線感受性の低い腺癌が主体であるのが理由の一つではあるが，腸管の被曝が避けられない為，それによる副作用が強くIndicaitonになりにくかつた．それ故，我々は昭和39年来，腹部進行癌に対し開腹して病巣を露出し，正常臓器を可及的照射野外に待避せしめ，病巣に対し1回大線量照射を行つてから閉腹すると云う術式を行つて既に40例をこす症例を得た．我々はこのような照射法を術前（preoperative），術後（postoperative）照射に対して“術中照射”（Intraoperative Irradiation）と名付けている．この術中照射には次の2つの利点がある．

1．主病巣及び転移巣を直視下に確認する事が出来る．従つて，照射野を正確に照準する事が出来る．

2．正常臓器，特に腸管を照射野外に圧排する事によつて待避せしめ得る．この為，放射線被曝による腸障害を軽減する事が出来る．

以上2つの長所を有するが，術中照射の場合，照射野から外し得ない正常臓器の耐容線量以下の線量で可及的大線量を1回に病巣に照射しなければならないと云う制約がある．その為，充分な病巣線量を照射する事がむずかしいと云う短所がある．この術中照射，即ち，手術中に放射線治療を行う方法は我国においても開創照射の名称で臨床報告がなされているが[12]，この治療法の原型は1900年の初期に溯る事が出来る．即ち，C. Beck[4]は1906年胃，腸腫瘍に対し，開腹して腫瘍を腹壁に移動し，これにX線を直接1回照射する方法を行つている．つゞいて1915年来，R. Werner[16]がこの方法を応用し，腫瘍に対しX線の近接照射を行つた．これらはいずれも腫瘍に出来るだけ大線量を与える為に行われたもので，放射線エネルギーの低い発生装置しかなかつた当時として，中，深部の腫瘍に対する放射線治療の為の苦肉の策であつたのである．それ故，高エネルギー発生装置の開発に併ない，この方法は次第に影を潜める運命にあつた．しかし，1959年，Barth 等[5]が術中照射法では正常組織の被曝が少なく，腫瘍に充分な線量を照射しうる事に着目し，脳腫瘍に対して腫瘍部に Tubus を挿入して1回に 5,000 R，肺癌，食道癌，縦隔洞腫瘍に対しては腫瘍に直接 1,500— 2,500 Rを1回に照射した後，分割外部照射で補足する方法を行つた．1968年 Fuchs 等[7]は膀胱癌に対し，膀胱を切開し，これにX線 Tube を挿入し，1回10,000 Rを照射し良い長期生存率を得ている．

ところで，このような1回大線量照射の場合，

病巣線量を何Rに選ぶべきかゞ問題である．一般に癌に対する病巣線量は分割照射の場合 6,000 R とされているが，1回照射の場合これが何Rに相当するかを決めるのは極めて困難である．この場合，培養細胞系から得られる線量-効果曲線，或は線量時間関係はこの問題に対して殆んど根本的な解答を与えていない．それは，培養細胞系にあつては細胞の立体的構造，無酸素状態にある細胞の割合，血管の分布状態，周囲組織の性質等，放射線感受性を左右する重要な因子の関与がないからである．我々はこれ迄報告された線量-時間関係に関する多数の研究報告から[3)6)8)9)13)14)15)] 分割 6,000 Rは1回大略 2,500— 3,500 Rに相当すると推定した．次にこのような大線量を1回に照射した時，生体に如何なる影響が及ぼされるかが問題である．従つて，前回犬を用いて種々の線量及び照射野で照射部位を変えて腹部に1回大線量照射を行い，それによつて惹起される造血器の障害，各種臓器の組織学的変化を検討した[1)]．その結果，正常臓器を待避せしめ，出来るだけ病巣のみを照射するならば，3,000 Rの1回大線量照射による急性放射線障害は殆んどない事，又造血系に対する影響は長期分割照射の場合と異なり，著明な白血球減少は見られない事を知つた．この基礎実験の成績をもとにして我々は大部分の症例に腫瘍の表面で 3,000 Rの1回照射を行つている．写真1は本法施行の様子を示したものである．前回は術中照射を施行した症例の術後経過を総括的に報告したが[2)10)11)]，術中照射による腫瘍及び周囲正常臓器の組織学的変化及び臨床検査所見には触れなかつたので，本稿ではこれらの問題を中心に，膵臓，胆道系の癌に対する術中照射の治療効果について報告する．

症例1．桜○き○，75才女子，膵頭部癌

本症例は術中照射治療の第1例目になつたものである．この症例の術後経過並びに転帰は前回詳細に報告したが[11)]，その概要は次の如くである．

患者は心窩部痛と黄疸を主訴として入院，当時心窩部から右悸肋下部にかけて手拳大の腫瘤を触れた．レ線所見では写真2に示す如く著明な十二指腸窓の拡大が認められ，肝機能検査は，黄疸指数 160，総ビリルビン21.4，直接ビリルビン15.0，チモール溷濁反応2～3，硫酸亜鉛反応4，GOT 128，GPT80であつた．レ線所見と閉塞性黄

Tab. 1

		1st irrad.(5.8x3.6cm,2500R)			Discharge				2nd irrad. 4.0x4.0cm,2000R				Dead
Weeks after 1st intraoperative irrad.	Before	1 w	2 w	3 w	4 w	5 w	6 w	29 w	31 w	Days after 2nd irradiation			32 w
										2 days	4 days	6 days	7 days
Erythrocytes	$314x10^4$		$307x10^4$	$267x10^4$				$245x10^4$		$496x10^4$	$565x10^4$		
Leucocytes	6300	7100	6400	6400				6100		10600	9300		
Sahli	70 %			53 %				56 %		96 %	93 %		
I I	160	80	40		38	40	47	3				20	
Total bilirubin	21.4	7.9	4.0		5.2	4.0	4.0						
Direct bilirubin	15.0	5.4	2.4		3.6	2.4	2.7						
T T T	2 - 3	2			1-2			1				1	
Z T T	4	4			8			4					
G O T	128	191	80		88	80		26					
G P T	80	84	52		46.5	52		25.5					
Co R	2	1	2		3	2	1	-1				2	
Cd R	12	12	9		9	9	9	10				10	

写真1.

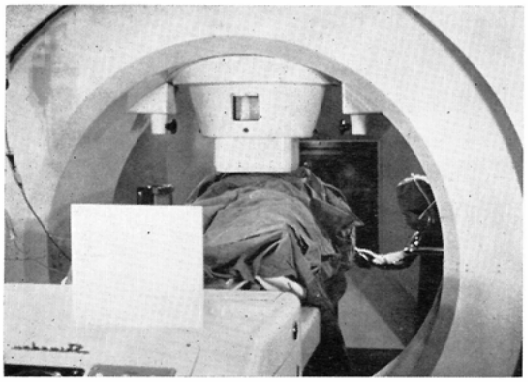

写真2.

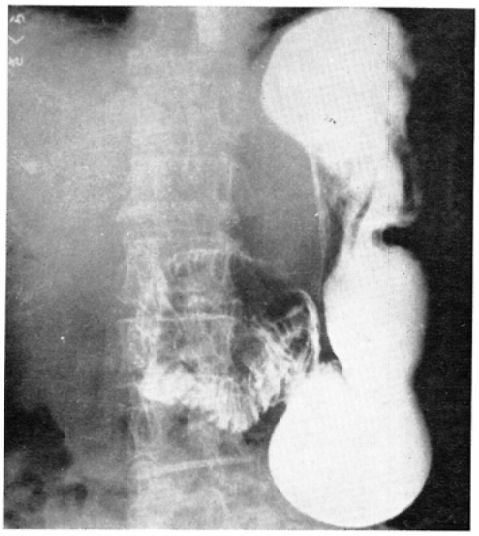

写真3.

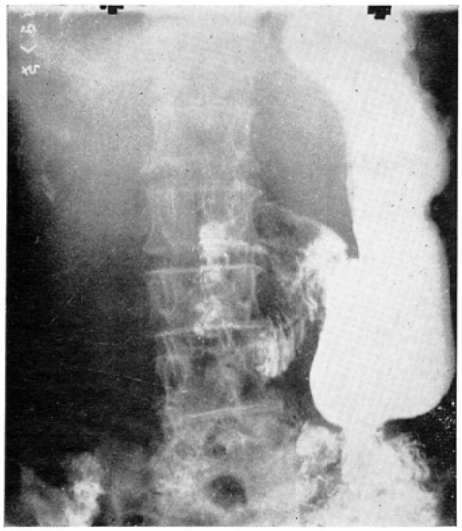

写真4.

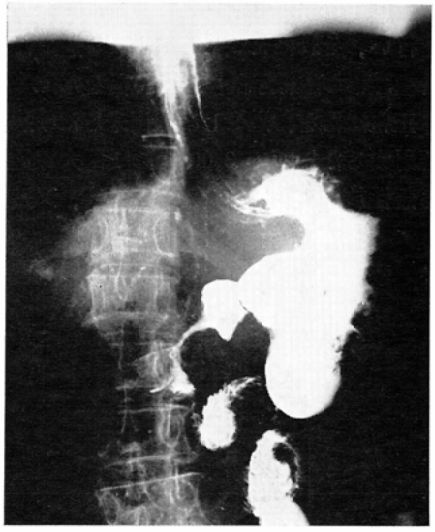

写真5.

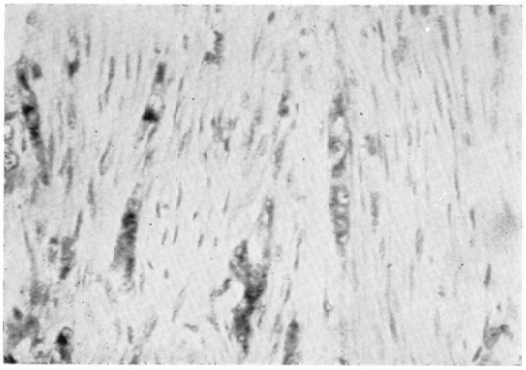

写真6.

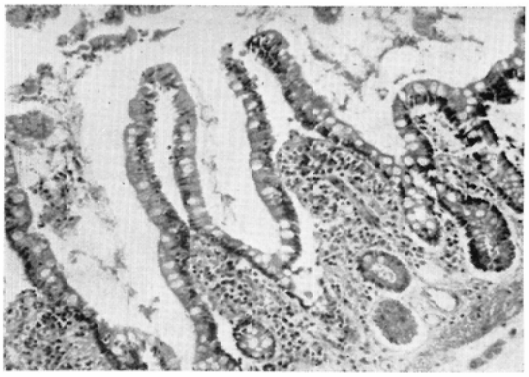

写真7.

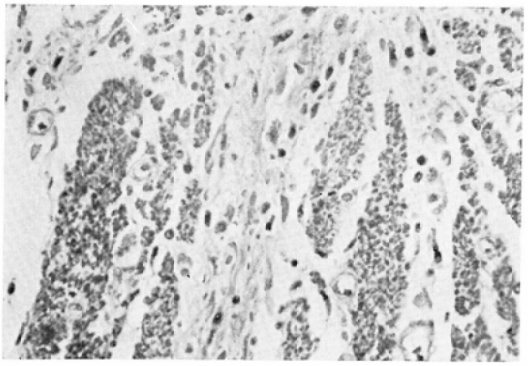

疸を示す諸検査成績から膵頭部癌で恐らく切除不能と診断し，昭和39年8月7日術中照射を行う事を前提として手術を行つた．開腹すると腫瘍は超手拳大の膵頭部癌で大動脈を強く左側に圧排し，その浸潤は胃後壁腸間膜根部に及び，切除不能と判定された．胆嚢，胆管は拡大し，肉眼的には肝転移を認めなかつた．本例は術中照射第1例目であつたので，照射野を腫瘍の中心部5.8×3.6cmに限局し，胃，十二指腸，肝臓の被曝を出来るだけさけて Co^{60} γ線を腫瘍の表面線量で2,500R照射し，空腸胆嚢吻合術を施行して閉腹した．術後，腸障害の発現が最も懸念されたのであるが，下痢，下血，悪心，呕吐，宿酔等の副作用はまつたく見られなかつた．黄疸は術後漸次消退し，術後1週間目の黄疸指数は80，退院時は38に減少した．又2週間目頃より腫瘍の縮少が見られ，1カ月後には触知困難となつた．写真3は術後2週間目のレ線所見であるが，十二指腸窓は術前のと比較して明らかに縮少している．血球に対する術中照射の影響は Fig. 1に示す如く殆んど認められなかつた．患者は術後1カ月目に退院し，以来家事に従事して何ら支障なく食慾旺盛であつたが，術後200日を経過した頃より腹痛と腹水を生じ，再び入院した．この時の臨床検査所見は，黄疸指数3．GOT26.0，GPT25.5，赤血球245万，白血球6,100で，黄疸指数は正常値になつており，血球数には術中照射による影響を認めなかつた（Fig. 1，Tab. 1）．レ線所見では写真4に示す如く，胃角部の短縮と幽門部大弯側の左方排圧並びに十二指腸下行脚の粘膜像の乱れと硬化が見られ，十二指腸窓は退院時よりやや拡大している．輸血により貧血を改善した後，同年3月12日再び開腹した．腹腔内には非血性の腹水が相当貯溜しているが，予想したような癌性腹膜炎の所見はなく，膵頭部に向つて，胃，横行結腸，大網等が強く癒着していた．膵頭部の腫瘍は十二指腸壁へ高度に浸潤していたが，腫瘍全体の大きさは明らかに縮少しており，照射を受けた中心部は硬化収縮していた．そこで再び膵頭部，十二指腸下行脚の浸潤部に4×4cmの照射野で2,000R照射し，胃，空腸吻合術を施行して閉復した．第2回目の術中照射後の経過は Fig. 1に示す如くで，軽度の白血球増加，悪心，食慾不振，全身倦怠感が見られたが，いずれも漸次軽快し，5日目には全身倦怠感があるのみで，そのまま順調に恢復すると思われた．ところが7日目の夜半，前駆症状を伴なわずに突然意識不明となり死亡した．剖検では血性腹水120ml あり，肝右葉前下面に示指頭大の転移巣1コが見られ，肝は褐色性に萎縮していた（750g）．又両側の無気肺を併なう気管支肺炎，心の褐色萎縮（215g）並びに内分泌諸臓器の著明な老年性萎縮，両側肺，気管支粘膜，心，子宮，直腸に出血斑が認められた．以上が死因に結び付き得る主な所見であつたが，出血性素因を示す所見と死亡時の臨床経過から，脳出血の可能性が最も大きいと考えられる．しかしこれは遺族の要請で検索出来なかつた．

術中1回大線量照射の腫瘍組織に対する効果を組織学的に検査すると写真5の如くである．患者は第2回目の術中照射後7日目に死亡したので，膵頭部の組織所見は第1回目の2,500R照射による効果が大部分と考えられる．これから明らかな如く，膵の組織中には癌細胞が散見されるが，大部分が線維組織で置換えられている．次に膵頭部癌に対する術中照射を行つた場合，十二指腸粘膜に対する障害が最も懸念されるので，第2回目の術中照射を行うに先立つて，十二指腸から probe をとつて組織検査を行つた．腸上皮は写真6に示す如く既に著明な再生，増殖像が見られる．筋層には空胞変性が見られ，放射線被曝の強さが推察されるが，空胞化した筋組織の間に肉芽組織が増

Fig. 1

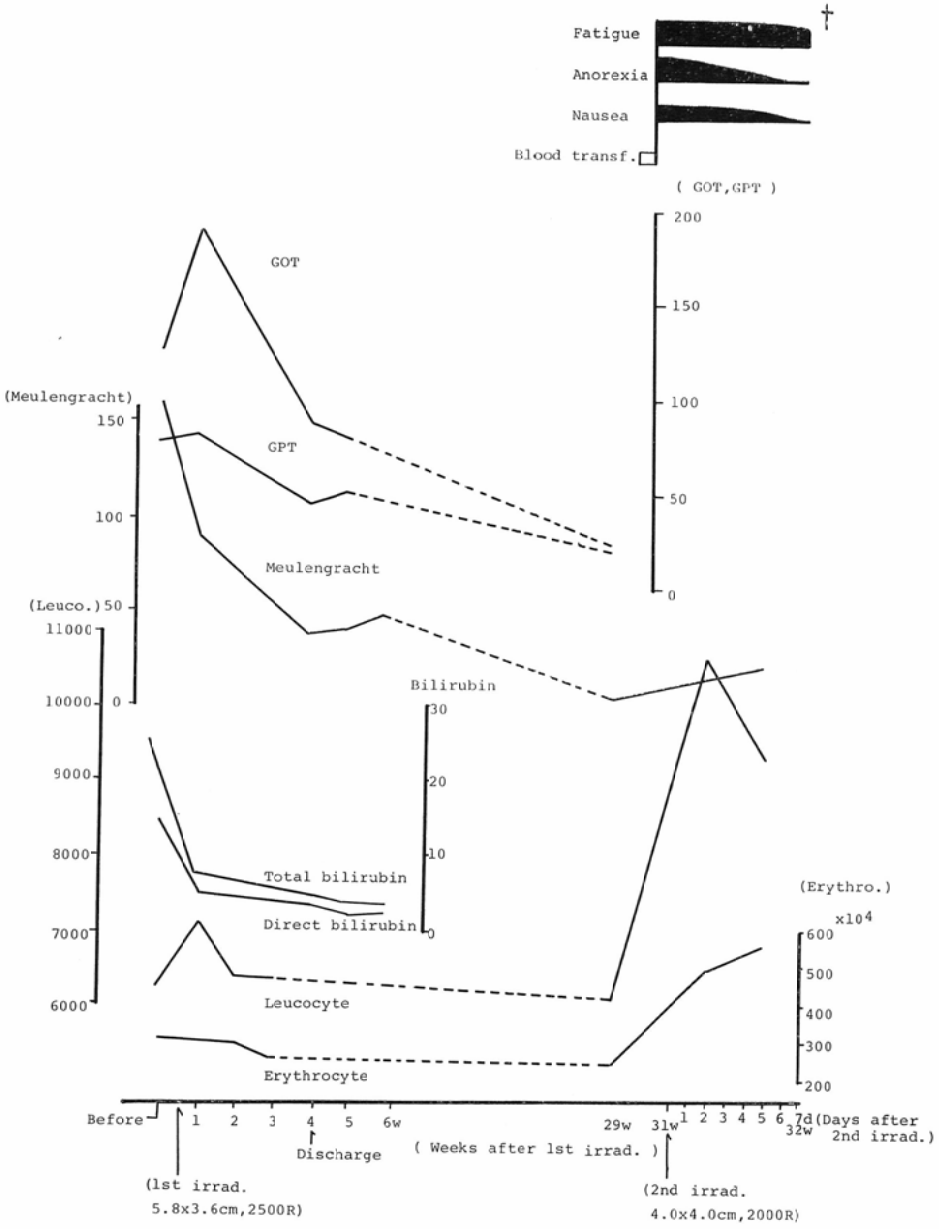

殖しており，明らかに修復機転が認められる（写真7）.結局この症例は死の転機をとつたのであるが，以上述べた如く，2,500Rの1回照射により明らかに腫瘍が縮少する事，又急性放射線障害，就中腸出血，穿孔等はこの程度の線量ではまず心配ない事が明らかにされた．この第1例目の臨床経験によつて我々は引続き本法を試みる自信を得たのである．

症例2．山○薫，63才男子，膵頭部癌

患者は黄疸と右悸肋下部の腫瘤を主訴として某病院で空腸胆嚢吻合術を受けた．その後，黄疸減少したが腫瘍がやや増大した為，術後1ヵ月目に

Fig. 2

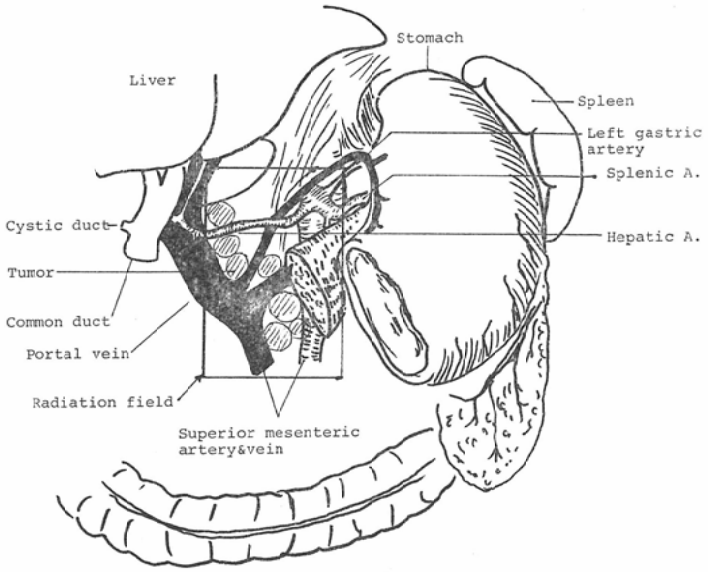

Co^{60} ,2000R, 8x5 cm

Tab. 2

Days after intraoperative irrad.	Intraoperative irrad. (8.0×5.0cm, 2000R) Before ↓	4days	6days	10days	17days	32days	Discharge ↓ 36days	Dead ↓ 156days
Erythrocytes	399×10^4	400×10^4		382×10^4		359×10^4		
Leucocytes	7400	8100		11500	8600	7300		
Sahli	81%					75%		
I.I.	20			11				
Total bilirubin	3.2			1.7				
Direct bilirubin	2.1			1.1				
TTT	1							
ZTT	4							
GOT			42	36		51.5		
GPT			25.5	21.5		45.5		
Co R	2			1				
Cd R	12			14				

京大外科2講座で膵頭部癌の診断のもとに再手術を受けた．開腹すると膵頭部に鶏卵大の腫瘍があり，十二指腸と膵頭部裏面にリンパ腺転移数コ，更に胃十二指腸動脈と上腸間膜動脈の起始部に数コの転移巣が認められた．そこで，膵頭十二指腸切除を行つた後，上腸間膜動脈の根部を中心に，門脈周囲に残存する転移巣を含めて8×5cmの照射野で Co^{60} γ線を腫瘍表面線量で2,000R照射し，消化管はChildの方法により再建した．照射野の位置は Fig. 2に示す如くである．術後の臨床所見は Tab. 2に示した．この例も症例1と同様，術中照射による白血球減少症は認められず，又下痢，下血，悪心，呕吐の如き腸障害もなく，術後36日目に退院した．本例は術後156日目某病

院で死亡し，剖検出来なかつたので本法の効果を評価する事は出来ないが，術中照射による副作用と思われる所見は生存期間を通して認められなかつた．

症例3．　鈴○周○　64才男子，胆管癌

患者は黄疸を主訴として某病院で十二指腸-総胆管吻合術を受け，まもなく黄疸は消失した．ところが次第に体重減少し，4カ月の間に約20kg減少し，この頃より背部に放散する右悸肋下部の鈍痛を訴えるようになつて来院した．開腹すると，前回の手術創を中心に，右上腹壁に横行結腸，大網，胃前庭部が癒着集中し，胆嚢は鶏卵大であるが，その壁は著しく硬化肥厚し，内容は膿性粘液性に混濁した少量の液体で，外観上胆汁は認められなかつた．胆嚢管は全く閉塞しているものと思われた．前回の手術で設けられた総胆管—十二指腸吻合部を中心として，炎症性の硬化，癒着が強く，困難ではあつたが，可及的に剝離を進め精査すると，膵の体部，尾部は比較的健常と思われたが，頭部は全体として硬化しており，その中に，特に硬い索状に大顆粒性の腫瘤を膵内総胆管の走行に一致して触知した．この腫瘤は累々と増大しながら肝十二指腸靱帯の後部を上方に向い，肝門部に達し，門脈後部のリンパ腺転移と連続し，肥

Fig. 3

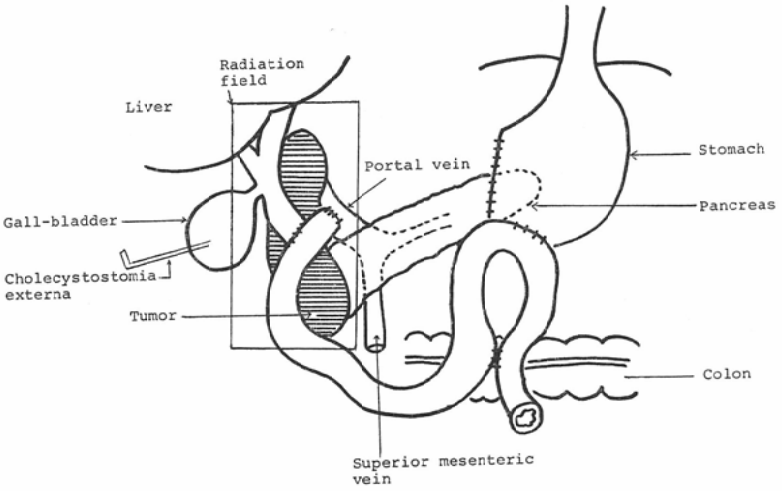

Co^{60}, 3000R, 8x6 cm

Tab. 3

Days after intraoperative irrad.	Intraoperative irrad. (6.0×8.0cm, 3000R) Before ↓	3days	9days	Discharge ↓ 22days	alive ↓ one year
Erythrocytes	384×10⁴		466×10⁴		
Leucocytes	6900		11800		
Sahli	79%		91%		
I.I.	60				
TTT	2				
ZTT	8				
GOT	37	28.5	14.5		
GPT	30	13.5	5.0		
Amylase	100	68.2	36.8		
Alkalinephosphatase	39.0		25.0		

厚拡張した総胆管を前方に向つて押し上げている．しかし肝には肉眼的な転移を思わせる腫瘤は認められなかつた．この腫瘍は胆管原発であると推定された．Billroth Ⅱ法により，十二指腸を曠置し，膵頭部ならびに肝十二指腸靱帯内の主腫瘍に照射野6×8cmで3,000Rの Co^{60} γ線照射を行つた．術後の経過は極めて良好で，22日目に退院し，1年を経過した現在，日常生活に従事して何ら異常を認めず元気に過している．術前，術後の臨床検査成績は Tab. 3に示す如くであり，又術中照射野と腫瘍及び周囲臓器との関係を Fig. 3に示した．

症例4．秋○よ○，58才♀，胆嚢癌

患者は4，5年来，悪心，呕吐があり，その頃より右悸肋下部に無痛性鶏卵大の腫瘍があるのに気付いた．その後，腫瘤の増大は著明でなかつたが，漸次有痛性となり，発作時には腫瘤が腹壁に突出するようになつた．黄疸はきたした事がない．入院時所見は手拳大の腫瘤が右悸肋下部に触れ，弾性硬，肝臓は1横指触れた．胆嚢造影では胆管のみ描出されるが胆嚢は造影されず，又 B-galleの流出が認められなかつた．胆嚢癌の診断の下に開腹すると腹水はなく，胆嚢全体が腫瘍で占められ，大きさは手拳大で肝右葉約1/2迄癌浸潤が認められた．大網，十二指腸，胃幽門部が一塊として胆嚢腫瘍と癒着し，総胆管，肝動脈も腫瘍に巻き込まれていた．更に Fig. 4に示す如く，腹腔動脈周囲に拇指頭大のリンパ節転移十数コが認められた．それ故手術不能と判定し，十二指腸を曠置し，胆嚢，肝浸潤部，腹腔動脈周囲の転移巣を1照射野に捉え，ベータートロン電子線により2,500R照射した．照射条件は，照射野10×10cm，線源腫瘍間距離90cm，エネルギー18MeV である．術後腫瘤は漸次著明に縮少し，2週目頃より殆んど触知不能となつた．本症例は，肝浸潤部位を充分含めて照射したので，術後肝障害，或は，横隔膜下膿瘍の発生が懸念されたが，術後1カ月目の現在，まつたくそのような症状は認められず，患者は順調に回復に向つている．

考　按

腹部腫瘍に対する術中照射で最も問題になるのは，照射線量及び照射野の大きさをどこまでとり得るかと云う事である．この2つの問題は互に関連したものであるから別個に論じる事は出来ない．即ち，照射野が広く，放射線感受性の高い重要臓器の照射野から待避せしめ得ない部分が大き

Fig. 4

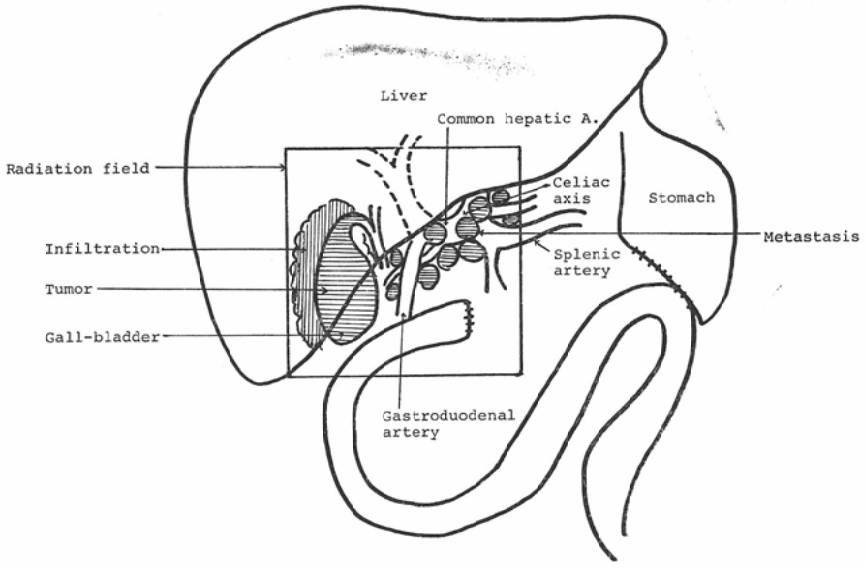

18 MeV electrons, 2500R, 10x10 cm

Fig. 5

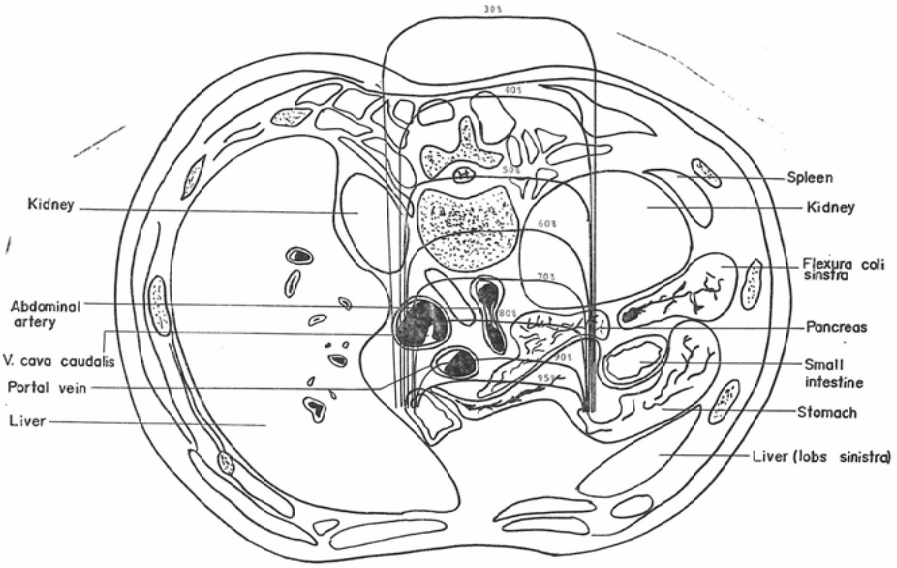

Co^{60}, STD : 60 cm , 6×6 cm

Fig. 6

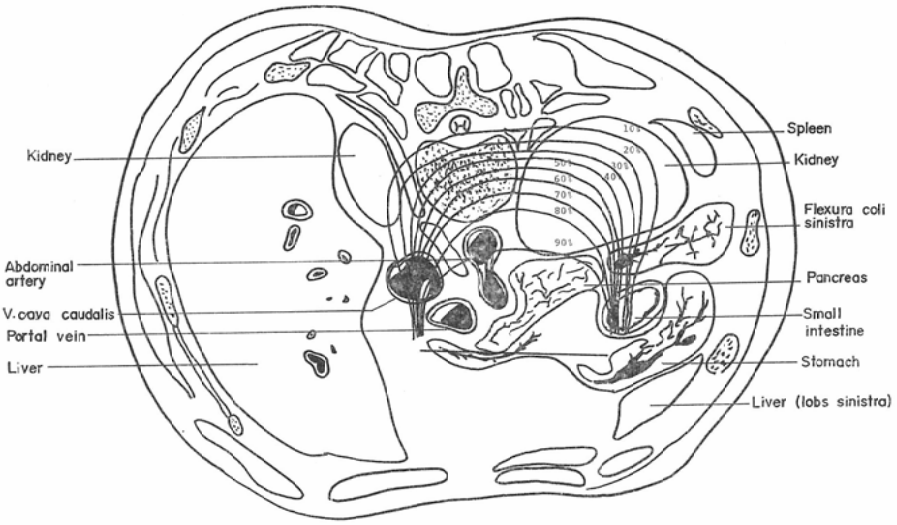

18 MeV Electron beam, STD : 90 cm , 8 cm φ

い程，照射線量も制限されてくる．従つて，腹部術中照射の対象になる症例はおのずから広範囲な病巣を有しないものに限られる．ところで，術中に1回照射する時，一体どのくらいの線量まで照射可能であるかについては，この方面の研究がない為，主にこれ迄報告された被曝生体内各種臓器の組織学的研究から推察するほかない．それ故，我々は犬を用いて行つた我々の術中照射に関する基礎研究[1]にもとづき，前述の如く術中照射第1例目の患者に 2,500 Rの照射線量を選んだ．術後

この症例をあらゆる角度から検討し，この経験をもとにして，その後の症例に対し，患者の全身状態，腫瘍の組織学的性質，病巣の位置及び大きさに応じて種々の線量を照射し，これら一例一例の経験から，真に合理的な線量を求めんとしている．腹部術中照射，特に膵頭部癌の場合，十二指腸の被曝がさけられないが，これ迄の我々の経験から，十二指腸下行脚のみの被曝であれば 3,000 R 1回照射による腸障害は殆んど認められないと云える．膵頭部，胆嚢，胆管腫瘍の場合，門脈・腹腔動脈周囲へのリンパ腺転移が最もしばしば見られるので，この部位を充分照射野に含めて照射する必要がある．術中照射の初期段階（昭和39年）では京大にベータートロンが設置されていなかつた為，我々は Co^{60} を用い，線源を出来るだけ腫瘍表面に近づけて照射したが，その場合の等量曲線は Fig. 5に示す如くである．膵頭部は90%，腹腔動脈の後壁の深さは約70%線量域に含まれる．しかし，骨髄に対しては錐体の中心で約60%，背面皮膚線量が約40%もある．この為，照射野に入つた骨髄は著明な骨髄細胞の破壊と減少が見られ，術後2週目頃より照射野に一致して背面皮膚に着色が認められた．しかし，末梢血球数には殆んど変動が見られなかつたのは興味深い．症例4はベータートロン電子線で術中照射を行つた例であるが，18MeVで照射すると4cmの深さ迄90%，腹腔動脈の後壁迄は80%線量が得られ，しかも背面皮膚線量は0である（Fig. 6）．かくの如くベータートロンは照射エネルギーを変える事により合理的な深部線量が得られるので，術中照射には Co^{60} よりはるかに有利である．

本法に対する評価は多くの症例についての遠隔成績を検討してはじめて下し得るもので，現在の段階でその効果を云々するのは時期尚早である．したがつて，いかなる種類の，いかなる段階の病巣にこの治療法が役立つのか，その真の適応も未決定である．しかし，腹部の癌の中でも，早期発見がことさら困難であり，大きな侵襲を併なう根治手術を行つても大多数ではその予後は全く悲観的と云わざるを得ない膵，胆道系の癌に対して，本法が役立てば，その意義は少なくない．特に，膵頭部癌の場合には，上腸間膜静脈周囲等のわずかな範囲の浸潤だけが切除し得ず，その為に，膵頭十二指腸切除術の根治性が失なわれてしまう場合も稀ではない．このような小範囲の残存病巣を死滅乃至は抑制する上では，本法の併用にかなり大きな期待を寄せてよいのではないかと考えられる．

本稿では，膵頭部癌，胆道系腫瘍の手術不能例，或は根治的手術を施行し得なかつた4例についての術中照射治療を報告したが，これ迄40例にのぼる胃癌，腸癌に行つた術中照射経験から，本法は癌治療法として安全であり，今後更に継続して試みる価値のある方法であると云える．胃癌，腸癌に対する術中照射成績については稿を改めて報告する．

附記　稿を終えるにあたり，御指導と御校閲を賜りました福田正教授に深謝致します．

文　献

1) 阿部光幸，荒川正夫：日本癌治療学会誌 2 (1967)，271—278.
2) 阿部光幸，山野究：日本癌治療学会誌 2(1967)，130—131.
3) Andrews, J.R.: Amer. J. Roentgenol. 93 (1965), 56—74.
4) Beck, C.: New York Med. J. 89 (1906), 621.
5) Barth, G. and Meinel, F.: Strahlentherapie. 109 (1959), 386—395.
6) Du Sault, L.A.: Amer. J. Roentgenol. 87 (1962), 567—573.
7) Fucks, G. and Überall, R.: Strahlentherapie. 135 (1968), 280—284.
8) Ellis, F.: Brit. J. Radiol. 36 (1963), 153—162,
9) Fowler, J.F. and Stern, B.E.: Brit, J. Radiol. 36 (1963), 163—173.
10) 福田正，阿部光幸，山野究，松田普，里村礼作，山根守，吉田良行：日本癌治療学会誌 3 (1968), 165.
11) 松田晋，里村礼作，山根守，吉田良行，木下研一，松下敏，阿部光幸，山野究：日本癌治療学会誌 2 (1967)，279—287.
12) 御厨修一，梅垣洋一郎，中野政雄，松本恵一，日本医学放射線学会抄録集1968，100頁.
13) Oliver, R.: Brit. J. Radiol. 76 (1963), 178—182.
14) Sambrook, D.K.: Brit. J. Radiol. 76 (1963), 174—177.
15) Wootton, P.: Amer. J. Roentgenol. 96(1966), 871—876.
16) Werner, R.: Die Kombinationstherapie der Strahlenbehandlung: Handbuch der Strahlenheilkunde, München 1931.