The University of Osaka
Institutional Knowledge Archive

Title	不安障害における123I-Iomazenilを用いたベンゾジアゼピン受容体イメージングの検討-123I-IMP脳血流シンチグラフィと比較して-
Author(s)	内山, 眞幸; 須江, 洋成; 福光, 延吉 他
Citation	日本医学放射線学会雑誌. 1997, 57(1), p. 41-46
Version Type	VoR
URL	https://hdl.handle.net/11094/17768
rights	
Note	

The University of Osaka Institutional Knowledge Archive : OUKA

https://ir.library.osaka-u.ac.jp/

The University of Osaka

不安障害における^{123}I-Iomazenilを用いたベンゾジアゼピン受容体イメージングの検討
—^{123}I-IMP脳血流シンチグラフィと比較して—

内山　眞幸[1)]　須江　洋成[2)]　福光　延吉[1)]　森　豊[1)]　川上　憲司[1)]

1）東京慈恵会医科大学放射線医学講座　2）同精神医学講座

Assessment of Cerebral Benzodiazepine Receptor Distribution in Anxiety Disorders by ^{123}I-Iomazenil-SPECT: Comparison to cerebral perfusion scintigraphy by ^{123}I-IMP

Mayuki Uchiyama[1)], Hironari Sue[2)], Nobuyoshi Fukumitsu[1)], Yutaka Mori[1)] and Kenji Kawakami[1)]

^{123}I-Iomazenil (^{123}I-IMZ) and ^{123}I-IMP imaging were performed in 5 patients with anxiety disorder (PAD) and 6 normal volunteers (NV). On ^{123}I-IMZ delayed imaging, the 2 PAD showed abnormally decreased findings. In anxiety disorder, decreased accumulation on ^{123}I-IMZ delayed images was seen in left hippocampus and parahippocampal gyrus in one patient, in right frontal and temporal lobe and left occipital pole in the other. Compared with NV, PAD had lower ^{123}I-IMZ uptake on delayed image in right upper and left lower frontal cortices, indicating the involvement of the benzodiazepine receptor complex in anxiety disorder. Compared with grading for anxiety disorder with Hamilton anxiety scale (HAS) and delayed to early count ratios of ^{123}I-IMZ, negative correlation ($R < -0.7$) was recognized hippocampus and parahippocampal gyrus, frontal and occipital cortices. Compared between HAS and the count ratio to the cerebellum on ^{123}I-IMP image, positive correlation ($R > 0.7$) was recognized in the hippocampus, the parahippocampal gyrus, the lower outer temporal cortex and the lower frontal cortex.

Research Code No. : *210.5*

Key words : *^{123}I-iomazenil, Benzodiazepine receptor, Anxiety disorder, Cerebral blood flow*

Received Apr. 12, 1996; revision accepted Oct. 21, 1996

1) Department. of Radiology, Jikei University School of Medicine
2) Department. of Psychiatry, Jikei University School of Medicine

はじめに

脳神経核医学領域において神経受容体イメージングはpositron emission tomography (PET)やsingle photon emission computed tomography (SPECT)で臨床応用されている．Hunkelerら[1)]によってベンゾジアゼピン(BZD)のantagonistであるフルマゼニール(Ro 15-1788)が初めて報告されて以来，^{3}Hや^{11}CでラベルしたRo 15-1788を用いたヒト脳での中枢性ベンゾジアゼピン受容体(BZR)イメージングがPETで行われ，多くの報告がされてきた[2)~4)]．BZR分布の変化は実験的痙攣[5)]，Huntington病[6),7)]，Alzheimer病[8)]，不安障害，アルコール依存症[9)]，肝性脳症[10)]，てんかん[11)]等で報告されている．SPECT用の放射性リガンド^{123}I-Iomazenil (^{123}I-IMZ)が開発されて以来，中枢性BZRイメージングの臨床応用がヨーロッパを中心として進められている．今回われわれは，不安障害患者を対象として，^{123}I-IMZと^{123}I-IMPによる脳血流シンチグラフィを比較する機会を得たので報告する．

対象と方法

対象は不安障害を持つ5例(男性2例，女性3例，平均年齢50.4歳)である．DSM-IV[12)]およびICD-10による診断，Hamilton anxiety scaleを用いた重症度評価については経験ある精神科医によって評価された．BZD系治療薬は3例に使われていたが^{123}I-IMZ検査の1週間以上前に休薬とした．なお，全員が右利きである．

本検査は第3相治験であり，実施に際しては当院の治験審査委員会の承認を得，治験担当医師が被験者に本試験の内容について十分説明し，文書による同意を得た．

^{123}I-IMZ (222MBq)を安静状態にて静脈内1回投与し，静注15分および3時間後に収集の中心を設定し，3検出器型カメラ(Simens社製 MULTISPECT 3)を用いSPECTを行った．SPECTデータ収集は低エネルギー汎用コリメータを用い1.43倍ズームを使用し128×128 matrixにて行った．データ処理は前処理filterにRamp filter，再構成filterにButterworth filterを使用し，スライス幅は2 pixcel，Changの吸収補正を用いた．脳血流シンチグラフィ検査として^{123}I-IMP

(111MBq)を用いたSPECTも1週間後に行い，比較検討した．視覚的検討に加え，OM lineに平行な3スライスを選択し，半卵円中心レベルで前頭葉皮質，頭頂葉，基底核レベルで尾状核，視床，前頭葉，側頭葉，後頭葉，小脳レベルで小脳皮質，側頭葉内側，側頭葉外側に関心領域を設定し，画素当たりの平均カウントを測定した．

第1相臨床試験[13]として京都大学医学部附属病院において実施された健常成人男子6名の^{123}I-IMZ検査の同部位の画素当たりの平均カウントを正常者対照として比較検討した．なお，小脳レベルの側頭葉内側，側頭葉外側についてはカウントは測定されていない．

それぞれのカウントで小脳皮質および後頭葉との比，後期像/早期像比，左右比を算出し検討した．左右比については$(R-L)/[(R+L)/2]*100$のインデックスを用いた．これらの比において，不安障害群と正常群の平均値の差の検定はウイルコクソンの順位和検定を用い，$p<0.05$にて有意差があるとした．

結　果

1．視覚的検討

全体像の検討

^{123}I-IMZ早期像では大脳，小脳皮質，脳幹の取り込みに比し基底核，視床に比較的高い集積があり，脳血流像に似るが，後期像では大脳，小脳皮質に集積が強く基底核，視床，脳幹の取り込みはかなり低下した．

個々の症例の検討

^{123}I-IMZにおいて，不安障害5例中2例に異常所見が認められた．1例(Fig.1)の特定不能の不安障害例において後期像で右前頭葉から右側頭葉の一部である上側頭回，および左後頭極に集積低下があり，左前頭葉にもわずかな範囲で集積低下が疑われた．早期像では他の症例に比べ，やや両側視床の取り込みが低めであった．他の1例(Fig.2)も特定不能の不安障害例であり，後期像で左側頭葉海馬，海馬傍回に欠損像が認められた．脳血流シンチグラフィでは全例において異常を認めなかった．

全例においてCTもしくはMRIでは異常を指摘されなかった．

2．^{123}I-IMZの関心領域/小脳皮質カウント比の検討

^{123}I-IMZの早期像，後期像でそれぞれの関心領域の画素当たりの平均カウントを小脳皮質の平均カウントで除した値を，不安障害群と正常群で比較した．^{123}I-IMZの早期像で両側視床/小脳比が不安障害群において正常群より有意に大きかった．

3．^{123}I-IMZの関心領域/後頭葉カウント比の検討

小脳皮質比と同様に関心領域/後頭葉の平均カウン

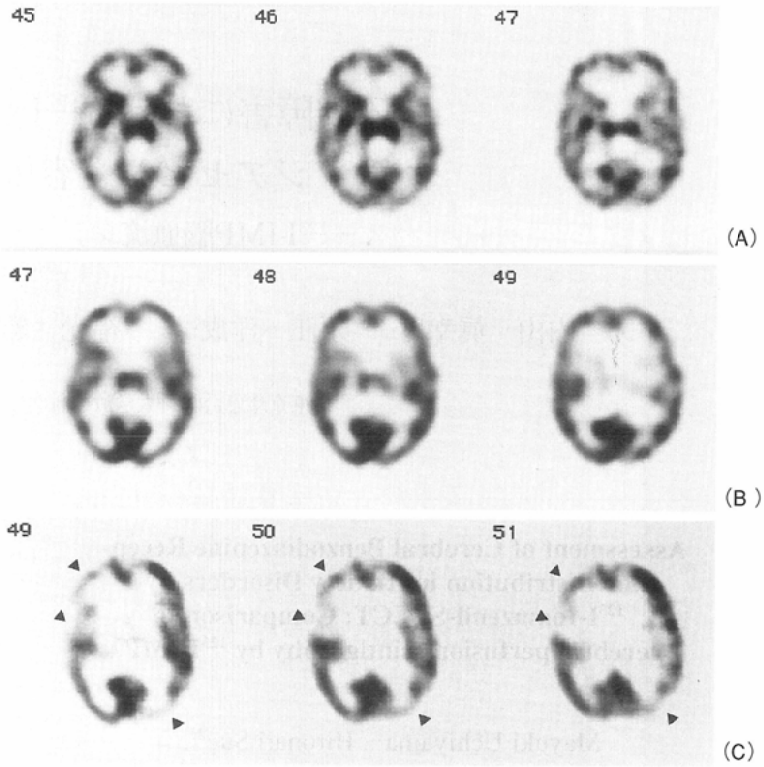

Fig.1　A: ^{123}I-IMP; B: ^{123}I-IMZ early image; C: ^{123}I-IMZ delayed image
60-year-old female. Anxiety disorder not otherwise specified. There is no significant abnormality on ^{123}I-IMP and ^{123}I-IMZ early images(A,B). On ^{123}I-IMZ delayed image, decreased accumulation is observed in the right frontal cortex, the superior temporal gyrus and the left occipital pole(C).

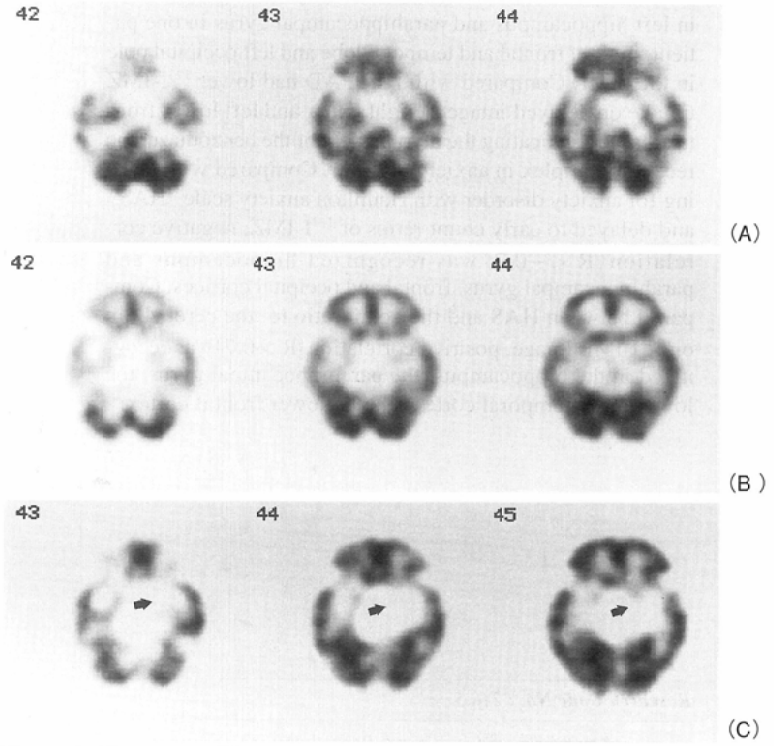

Fig.2　A: ^{123}I-IMP; B: ^{123}I-IMZ early image; C: ^{123}I-IMZ delayed image
69-year-old female. Anxiety disorder not otherwise specified. There is no significant abnormality on ^{123}I-IMP and ^{123}I-IMZ early images(A,B). On ^{123}I-IMZ delayed image, decreased accumulation is observed in the bilateral hippocampus and the parahippocampal gyrus (C).

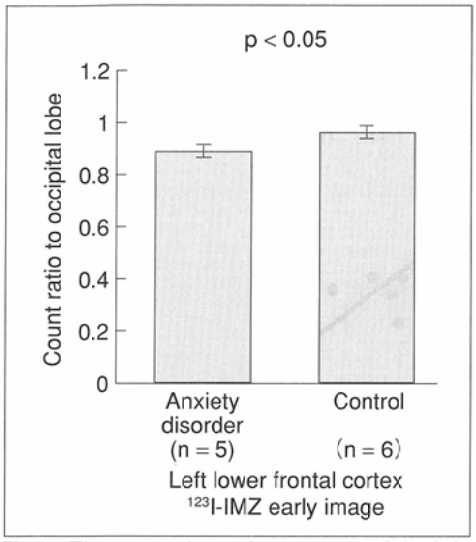

Fig.3　The comparison of count ratio of the left lower frontal cortex to the occipital cortex on ^{123}I-IMZ delayed image between anxiety disorder and normal control.
On ^{123}I-IMZ delayed image, the count ratio of the left lower frontal cortex to the occipital cortex in patients with anxiety disorder was lower than that in normal volunteers.

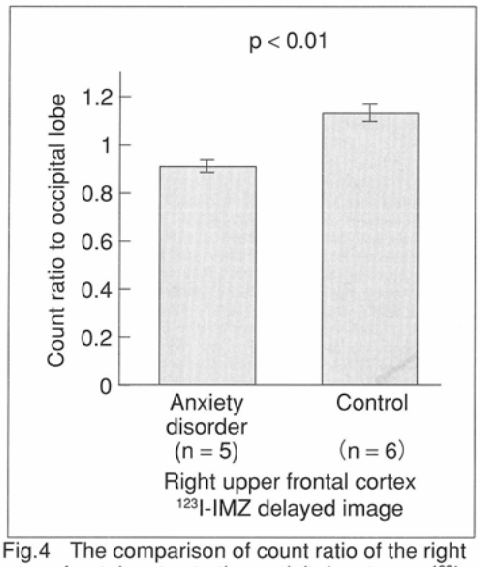

Fig.4　The comparison of count ratio of the right upper frontal cortex to the occipital cortex on ^{123}I-IMZ delayed image between anxiety disorder and normal control.
On ^{123}I-IMZ delayed image, the count ratio of the right upper frontal cortex to the occipital cortex in patients with anxiety disorder was lower than that in normal volunteers.

ト比も比較した．^{123}I-IMZの早期像でも両側視床において不安障害群が正常群より有意に大きかった．後期像で基底核レベルの左前頭葉(Fig.3)，半卵円中心レベルの右前頭葉(Fig.4)において不安障害群が正常群より有意に小さかった．

4．^{123}I-IMZの後期像/早期像関心領域カウント比

^{123}I-IMZの後期像/早期像関心領域カウント比を比較した．不安障害群と正常群の間に有意差は認められなかった．

5．各検査での左右比

^{123}I-IMZの早期像，後期像および^{123}I-IMPの早期像でそれぞれの関心領域の左右比を(R − L)/[(R + L)/2]*100のインデックスを用い検討した．明らかな左右比の差を指摘できなかった．

6．不安障害の重症度との相関

不安障害の重症度判定の指標としてHamilton anxiety scaleを用い，^{123}I-IMZの早期像，後期像および^{123}I-IMPの早期像での関心領域/小脳皮質カウント比および後頭葉カウント比，^{123}I-IMZの後期像/早期像関心領域カウント比，左右比との相関の有無について検討した．

^{123}I-IMZの後期像/早期像比では小脳レベルの側頭葉内側(Fig.5 A)，基底核レベルおよび半卵円中心レベルの前頭葉(Fig.5 C, D)，さらに後頭葉(Fig.5 E)と広範な範囲で相関係数0.7以上の負の相関を示した．小脳レベルの側頭葉外側でも相関係数0.68と小さいが負の相関を示す傾向にあった(Fig.5 B)．よってこれらの部位では不安障害の重症度が高くなると^{123}I-IMZの洗い出しが多くなったといえる．さらにこのうち小脳レベルの側頭葉内側および外側(Fig.6 A, B)，基底核レベルの前頭葉で脳血流シンチグラフィの小脳カウント比が重症度と相関係数0.7以上の正の相関を示した．基底核レベルの前頭葉では脳血流シンチグラフィの後頭葉カウント比(Fig.7)および^{123}I-IMZ早期像の小脳カウント比でも相関係数0.7以上の正の相関を示していた．よって小脳レベルの側頭葉内側および外側，基底核レベルの前頭葉では重症度が高くなるとむしろ脳血流は多くなる傾向にあった．半卵円中心レベルの前頭葉では早期像の後頭葉カウント比で相関係数0.78の負の相関を示していた．

基底核レベルの側頭葉において^{123}I-IMZの後期像の後頭葉カウント比で相関係数0.76の正の相関があった(Fig.8)．尾状核において^{123}I-IMZの早期像および脳血流シンチグラフィの小脳カウント比で相関係数0.7以上の正の相関があり，視床において脳血流シンチグラフィの小脳カウント比および後頭葉カウント比で相関係数0.7以上の正の相関があった．よって尾状核，視床でも重症度が高くなるとむしろ脳血流は多くなる傾向にあった．

考　察

今回パニックディスオーダー１例を含む不安障害患者５例を，BZR antagonistである^{123}I-IMZと^{123}I-IMP脳血流シンチグラフィを用い比較した．小田野ら[14]は砂ネズミを対象に^{125}I-IMZの経時的分布と局在の検討で初期像は脳血流分布を表し，120分以降の画像がBZRの分布をよく反映すると考えられ，大脳皮質(特にIV層とVI層)，淡蒼球，海馬，扁桃，視床，視床下部，黒質，小脳皮質などBZRの局在する部位に著明に集積したと報告している．BZRは，GABA receptor とcouplingし，BZDがGABAの神経伝達を促進することは周知の事実である[15]．BZRの異常が不安の生物学的な背景となっているとする考え方がある．Roy-Byrne らはパニックディスオーダーの患者でBZD への感受性が低下していると報告した[16]．S.Schlegelらは^{123}I-IMZ静注後90～110分のSPECTで画素当たりのカウントを体表面積当たりの注入カウントで除した比をパニックディスオーダー症例群とてんかん症例群とで比較し，パニックディスオーダー症例群がてんかん症例群より前頭葉，側頭葉，後頭葉で低下していたと報告している[17]．左右比に着目した報告も多く，H. Feistelらは不安障害の検討でパニックディスオーダーを伴う群の^{123}I-IMZ後期像で右海馬および左側頭葉でBZR低下があり，かつ同部位で血流の低下も伴っていたとしている[18]．今回^{123}I-IMZ後期像で不安障害の１例に左海馬傍回にレセプター低

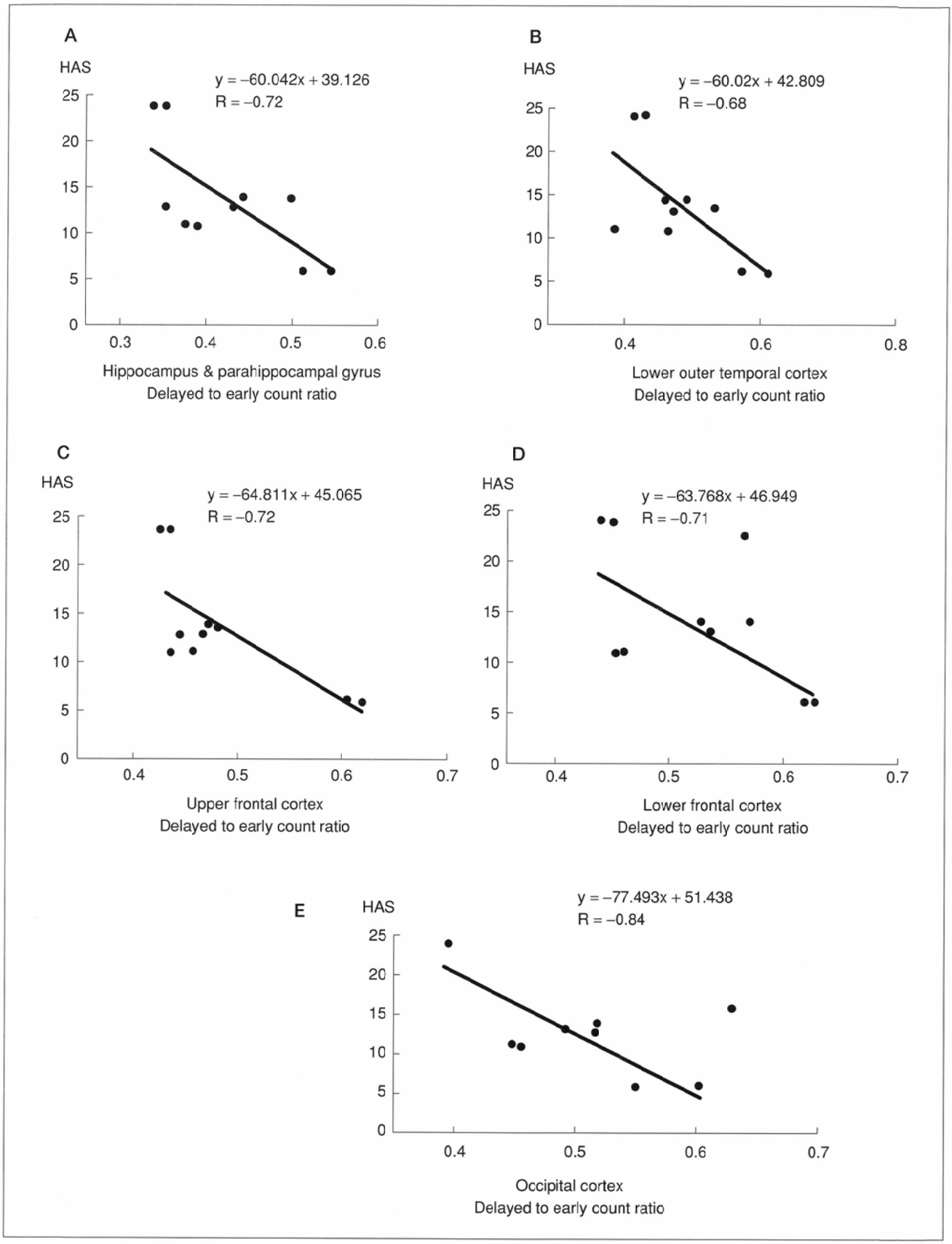

Fig.5 Correlation between Hamilton anxiety scale and the delayed to early count ratios of ^{123}I-IMZ images in temporal (A,B), frontal (C,D) and occipital cortices (E).

Negative correlation was recognized between Hamilton anxiety scale and delayed to early count ratios of ^{123}I-IMZ in the hippocampus and the parahippocampal gyrus, the frontal and the occipital cortices.

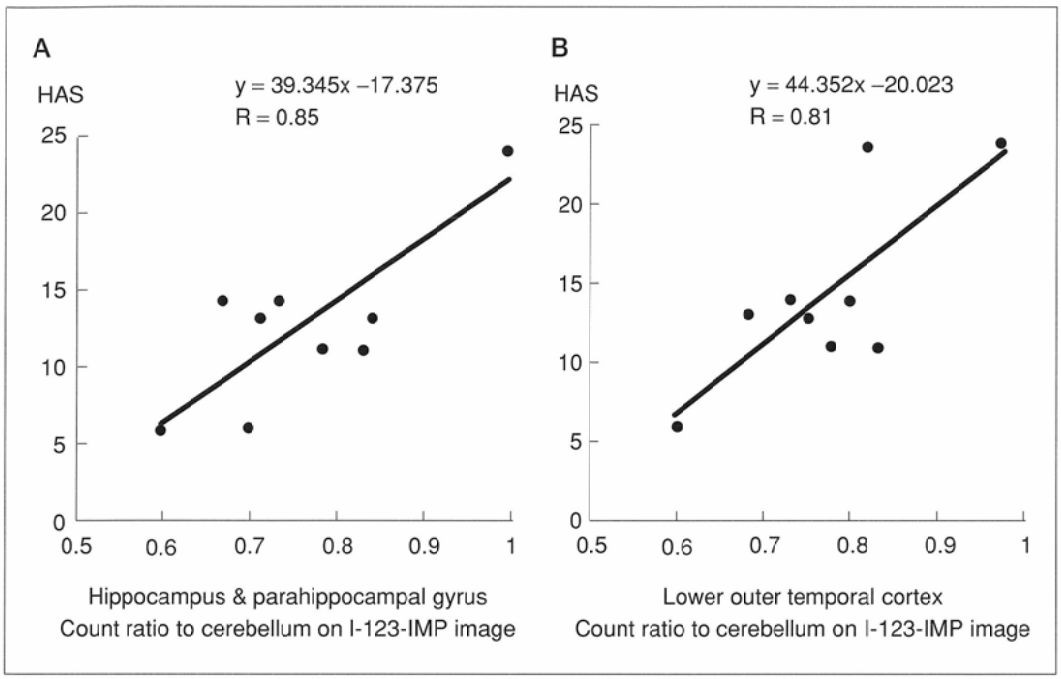

Fig.6　Correlation between Hamilton anxiety scale and the count ratio of the temporal cortex to the cerebellum on ^{123}I-IMP image.
Positive correlation was recognized between Hamilton anxiety scale and the count ratio to the cerebellum on ^{123}I-IMP image in the hippocampus, the parahippocampal gyrus and the lower outer temporal cortex.

下を認め，H. Feistelら[18]の報告とは対側となっていた．もう１例に右前頭葉，右側頭葉の上側頭回および左後頭極にレセプター低下を認め，これもH. Feistelら[18]の報告とは対側となっていた．いずれも不安障害ではあるがパニックアタックを伴わない症例であり，必ずしも結果が一致するとは限らない．しかし完全に対側を示しているところは興味深い．また^{123}I-IMZ後期像の不安障害症例群と正常群との比較では，後頭葉とのカウント比をとると，基底核レベルの左前頭葉および半卵円中心レベルの右前頭葉で不安障害群が正常群より有意に集積が低くなった．さらに小脳レベルの側頭葉内側，基底核レベルおよび半卵円中心レベルの前頭葉，後頭葉と広範な範囲で不安障害の重症度が高くなるにつれ^{123}I-IMZの洗い出しが多くなり，早期像の血流イメージに近似した像に比し後期像のBZRイメージでの集積がより低くなる結果となった．よって前頭葉でのBZR低下は示され，かつ重症度が高くなるにつれ，さらに低下すると考えられた．S. Schlegelら[17]の報告とほぼ一致した．左右比については今回は有意差を見いださなかった．

以前よりPET を用いた脳血流および代謝，SPECTでの脳血流の検討も盛んで，パニックディスオーダー症例群で右

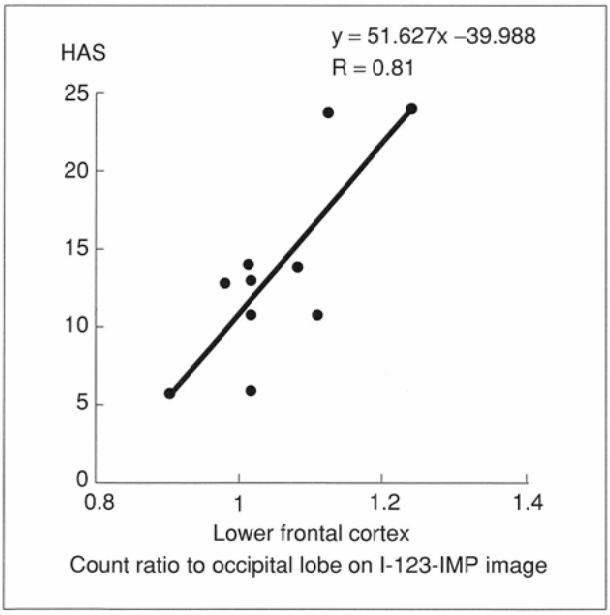

Fig.7　Correlation between Hamilton anxiety scale and the count ratio of the lower frontal cortex to the occipital cortex on ^{123}I-IMP image.
Positive correlation was recognized between Hamilton anxiety scale and the count ratio of the lower frontal cortex to the occipital cortex on ^{123}I-IMP image.

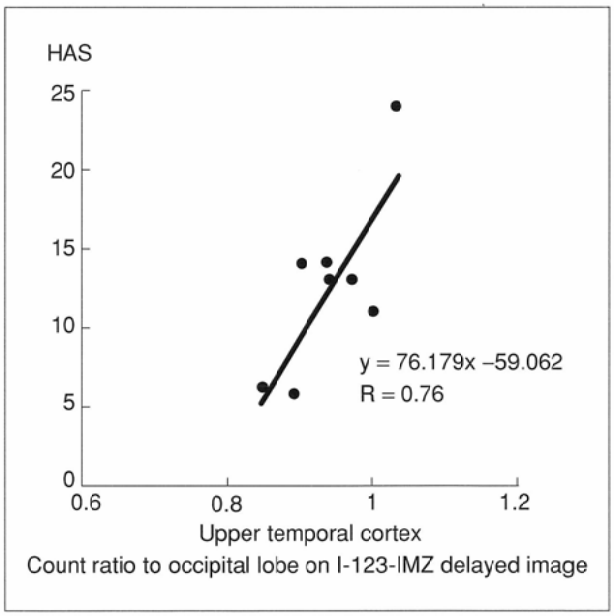

Fig.8　Correlation between Hamilton anxiety scale and the count ratio of the upper temporal cortex to the occipital cortex on ^{123}I-IMZ delayed image.
Positive correlation was recognized between Hamilton anxiety scale and the count ratio of the upper temporal cortex to the occipital cortex on ^{123}I-IMZ delayed image.

海馬傍回の高血流，高代謝を示したとの報告[19),20)]や，乳酸誘発パニックアタック時において側頭極での血流増加[21)]，パニックディスオーダー症例の発作間歇期で左に比して右の海馬の糖代謝増加が示され，さらに糖代謝で右前頭葉前方の増加，左下頭頂葉の低下の報告もある[22)]．形態的にはFontaineらがMRIにて，パニックディスオーダーにもっとも多くみられた所見として右海馬傍回の小範囲の異常信号を挙げている[23)]．今回の自験例で，海馬，海馬傍回を含む小脳レベルの側頭葉，基底核レベルの前頭葉において重症度が高くなるにつれ脳血流は多くなる傾向を示しており，血流動態については重症度，発作の出現状況で変化があるものの，海馬，海馬傍回を中心とした側頭葉では脳血流異常も明らかであった．視床においては^{123}I-IMZ早期像の後頭葉比，小脳比，後期像の後頭葉比ともに有意に正常群に比し不安障害で高く，かつ不安障害重症度が高くなるにつれ脳血流が多くなるという結果も得，不安障害での視床の関与は否定できないと考える．

結　語

^{123}I-IMZを用いることにより，他のCT，MRI，脳血流検査などで把握しきれないBZR イメージングが得られ，不安障害に異常部位の特定，重症度判定に役立つといえる．前頭葉でBZR低下が見られ，前頭葉，側頭葉，後頭葉で重症度に相関して^{123}I-IMZの洗い出しが増した．さらに海馬，海馬傍回を含む下側頭葉，下前頭葉で脳血流異常も伴っていた．

文　献

1) Hunkeler W, Mohler H, Pieri L, et al: Slective antagonists of benzodiazepines. Nature 290: 514-516, 1981
2) Shinotoh H, Yamazaki T, Inoue O, et al: Visualization of specific binding sites of benzodiazepine in human brain. J Nucl Med 27: 1593-1599, 1986
3) Pappata S, Samson Y, Chavoix C, et al: Regional specific binding of [C-11] Ro-15-1788 to central type benzodiazepine receptors in human brain: quantitative evaluation by PET. J Cereb Blood Flow Metab 8: 304-313, 1988
4) Iyo M, Itoh T, Yamazaki T, et al: Quantitative *in vivo* analysis of benzodiazepine binding sites in the human brain using positron emission tomography. Neuropharmacology 30: 207-215, 1991
5) Paul SM, Skolnick P: Rapid changes in brain benzodiazepine recepters after experimental seizures. Science 202: 892-893, 1978
6) Trifiletti RR, Snowman AM, Whitehouse PJ, et al: Huntington's disease: increased number and altered regulation of benzodizepine receptor complexes in frontal cerebral cortex. Neurology 37: 916-922, 1987
7) Whitehouse PJ, Trifiletti RR, Jones BE, et al: Neurotransmitter recepter alterations in Huntinnton's disease : autoradiographic and homogenate studies with special reference to benzodiazepine recepter complexes. Ann Neurol 18: 202-210, 1985
8) Owen F, Poulter M, Waddington JL, et al: [H-3]Ro 05-4864 and [H-3]flunitrazepam binding in kanate-lesioned rat striatum and in temporal cortex of brains from patients with senile dementia of Alzheimer type. Brain Res 278: 373-375, 1983
9) Chungani HT, Olsen RW: Benzodiazepine/Gaba receptor binding *in vivo* analysis of clinical disorders. In: Chungani HT, Olsen RW, eds. Benzodiazepine/gaba receptors and chloridechannels: stractural and functional properties. New York: Alan R. Liss; 315-335, 1986
10) Samson Y, Bernuau J, Pappata S, et al: Cerebral uptake of benzodiazepine measured by positron emission tomography in hepatic encephalopathy. N Engl J Med 316: 414-415, 1988
11) Savic I, Roland P, Sedvall G, et al: *In-vivo* demonstration of reduced benzodizepine receptor binding in human epileptic foci. Lancet, 863-866, 1988
12) American Psychiatric Association: Diagnotic and statistical manual of mental disorders (DSM-IV). revised 4th ed. American Psychiatric Association, Washington DC, 1994
13) 米倉義晴，西澤貞彦，田中富美子，他：中枢性ベンゾジアゼピン受容体イメージング剤^{123}I-イオマゼニルの第 1 相臨床試験．核医学　32: 87-97, 1995
14) 小田野行男，中島　孝，宮下光太郎，他：^{125}I-Iomazenil(Ro 16-0154)と*in vivo* Autoradiographyによるベンゾジアゼピン受容体イメージングの研究．核医学　30：761-767, 1993
15) 貝谷　久，上松正幸：パニック・ディスオーダーの精神薬理学をめぐって．高橋　徹 編：精神医学レビューNo.3 パニック・ディスオーダー　ライフ・サイエンス，22-32, 1992
16) Roy-Byrne PP, Cowley DS, Greenblatt DJ, et al: Reduced benzodiazepine Sensitivity in panic disorder. Arch Gen Psychiatry 47: 534-538, 1990
17) Schlegel S, Steinert H, Bockisch A, et al: Decreased benzodiazepine receptor binding in panic disorder measured by Iomazenil-SPECT. Eur Arch Psychiatry Clin Neurosci 244: 49-51, 1994
18) Feistel H, Kaschka WP, Ebert D, et al: Assessment of cerebral benzodiazepine receptor distribution in anxiety disorders - A study with I-123-iomazenil. J Nucl Med 34: 47P(abstr)
19) Reiman EM, Raichle ME, Butler FK, et al: A focal brain abnormality in panic disorder, a severe form of anxiety. Nature 310: 683-685, 1984
20) Reiman EM, Raichle ME, Robins E, et al: The application of positron emission tomography to the study of panic disorder. Am J Psychiat 143: 469-477, 1986
21) Reiman EM, Raichle ME, Robins E, et al: Neuroanatomical correlates of a lactate-induced anxiety attack. Arch Gen Psychiat 46: 493-500, 1989
22) Nordahl TE, Semple WE, Gross M et al: Cerebral glucose metabolic differences in patients with panic disorder. Neuropsychopharmacology 3: 261-272, 1990
23) Fontaine R, Breton G, Elie R, et al: Temporal lobe abnormality in panic disorder: An MRI study. Biol Psychiat 27: 304-310, 1990