Osaka University Knowledge Archive

Title	ホジキン病早期症例に対する根治的広範囲照射の実行可能性
Author(s)	植松, 稔; 近藤, 誠; 橋本, 省三
Citation	日本医学放射線学会雑誌. 1985, 45(3), p. 505-510
Version Type	VoR
URL	https://hdl.handle.net/11094/17780
rights	
Note	

Osaka University Knowledge Archive : OUKA

https://ir.library.osaka-u.ac.jp/

Osaka University

日本医放会誌：45（3），505—510，1985（昭60）

ホジキン病早期症例に対する根治的広範囲照射の実行可能性

慶應義塾大学医学部放射線医学教室
植松　稔　近藤　誠　橋本　省三

（昭和59年7月23日受付）
（昭和59年9月25日最終原稿受付）

The Feasibility of Large Field Irradiation in Early Hodgkin's disease

Minoru Uematsu, Makoto Kondo and Shozo Hashimoto
Department of Radiology, Keio University School of Medicine

Research Code No. : 613

Key Words : Hodgkin's disease, Radiotherapy, Laparotomy

We evaluated the feasibility of large field irradiation in Hodgkin's disease. In the last 5 years, 10 patients with early Hodgkin's disease received total nodal irradiation (TNI) or subtotal nodal irradiation (STN). Clinically, all patients were stage I or II with supradiaphragmatic presentation. They were examined with clinical staging procedures including lymphangiography, 6 of whom underwent staging laparotomy. As a result, 2 patients were pathological stage (PS) I, 2 PSII, 2 PSIII, 2 clinical stage (CS) I, 2 CSII. Planned irradiation schedules could be completed in all patients. Severe late complications have not been observed as of this writing. Although follow-up is short, there has been no relapse in the 10 patients with TNI or STN. In the same period, 5 patients with CSI or II were treated with mantle field irradiation. Of these, 2 patients experienced relapse. We conclude that large field irradiation such as TNI or STN can safely be performed in Japanse even after staging laparotomy, and may improve relapse-free survival of early Hodgkin's disease.

緒　言

ホジキン病に対して欧米ではすでに確立された手段[1]となっている試験開腹やTotal Nodal Irradiation（以下TNI：マントル照射と逆Y照射を組み合わせたもの），Subtotal Nodal Irradiation（以下STN：TNIから骨盤部照射を除いたもの）も，まだ日本においては十分に普及しているとは言えない．その理由の一端として，日本人は体力的に欧米人に劣り同等な治療的侵襲には耐えられないだろうという危惧があるものと思われる．

今回当科において治療を行った6例の試験開腹例を含む10例のTNI, STN施行例について，放射線治療の実行可能性を検討した．短い観察期間ではあるが，現在までの治療後の経過を同じ期間にマントル照射で治療した5例の早期症例と比較して報告する．

対　象

昭和54年3月より昭和59年5月までに慶應病院にて治療を行ったホジキン病症例のうちSTN以上の広範囲照射を施行した10例を検討対象とした．

これらの症例の年齢，性別，組織型，病期，放射線治療の概要，化学療法併用の有無についてTable 1に示した．組織型はRye分類，病期決定はAnn Arbor分類に従って行った．Clinical Stage（以下CS）を決めるために全例にリンパ管造影を含めた検索を行った．全例が横隔膜上に初発しており，6例には試験開腹を施行してPathological Stage（以下PS）を決定した．

Table 1　Presentation of 10 Cases

Case No.	Age	Sex	Histologic Type	Clinical Stage	Pathological Stage	Radiotherapy	Chemotherapy
1	27	M	MC	II B	III B(III$_1$B)*	TNI, Waldeyer, Whole Lung, Liver	⊖
2	30	M	MC	II A	III A(III$_1$A)*	TNI, Whole Lung, Liver	⊖
3	29	M	NS	II B	II B	STN	⊖
4	34	M	MC	II A	II A	STN, Left Lung	⊖
5	44	M	MC	I A	I A	STN, Waldeyer	⊖
6	29	M	LP	I A	⊖	STN, Waldeyer, Spleen	⊖
7	21	F	NS	I A	⊖	STN, Spleen	⊖
8	22	M	MC	I B	I B	STN, Waldeyer	COPP 3cycles
9	21	F	NS	II A	⊖	STN, Spleen	VEMP 5cycles COPP 1cycle
10	9	M	MC	II A	⊖	STN, Spleen	Full Dose MOPP 6cycles

MC: Mixed Cellularity　NS: Nodular Sclerosis　LP: Lymphocytic Predominance
*Desser 等による Substage

治療方法

TNI を施行したものが2例，STN が8例である．さらに必要に応じて前耳介部およびワルダイエル領域や肺，肝への予防照射を加えた．まず横隔膜上を照射し，2～4週間程休止して横隔膜下を照射した．照射線量は，リンパ節領域では病変部位が40～45Gy，予防照射部位が30～41Gy，全肺あるいは片肺予防照射は14～15Gy，全肝予防照射は15～21Gy であった．ただし，小児で MOPP と併用した症例 No. 10ではマントル照射30Gy，大動脈周囲と脾臓20Gy にとどめ，症例 No. 1では骨盤部は21Gy で終了した．1回の照射線量は肺への予防照射の場合が1.0～1.5Gy，他の部位が1.5～2.0Gy であった．全例6～10MV のリナックX線にて治療した[2]．

3例において化学療法が先に行われていた．症例 No. 10は Full Dose MOPP（ナイトロジェンマスタード6mg/m^2，ビンクリスチン1.4mg/m^2，プロルカルバジン100mg/m^2，プレドニゾロン40mg/m^2）が著効しており，照射はサンドイッチ方式で施行した．他の2例では COPP ないし VEMP が行われていたが，投与量が少なくほとんど効果が認められず，むしろ腫瘍が増大したため照射を施行することとなった．また，症例 No. 7は縦隔腫瘍の診断で腫瘍および右上肺葉切除が行われていた．

結　果

1. 急性反応

広範囲照射施行時には，骨髄抑制が危惧の最たるものである．10症例の白血球数と血小板数について，照射前，横隔膜上照射終了時，横隔膜下照射中の最低時，全照射終了時，照射終了後約1カ月の値の変化を，それぞれ Fig. 1, 2 に示した．赤血球数の変化は全例において軽度であったので割

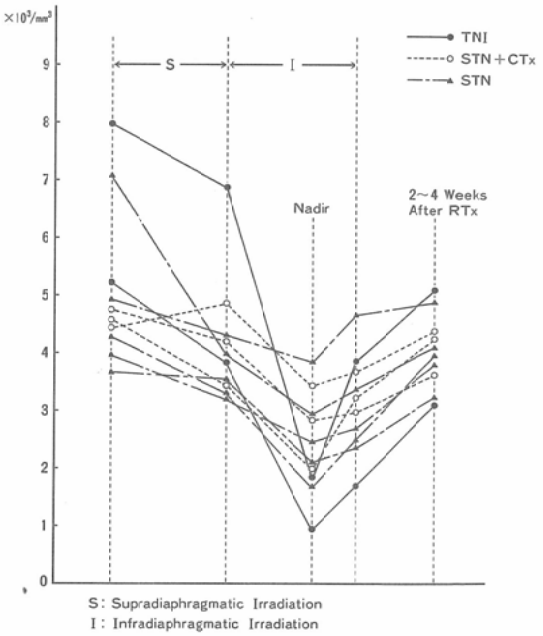

Fig. 1　WBC Counts

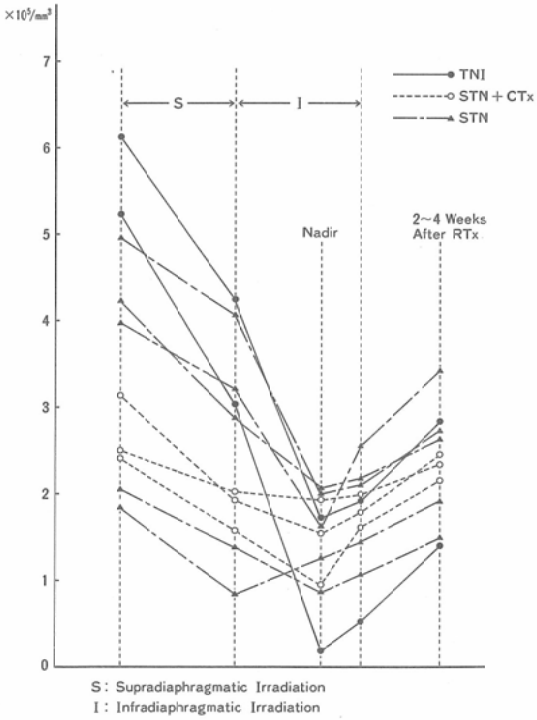

Fig. 2　PLT Counts

愛した．全例とも横隔膜上の照射だけでは血球数はほぼ正常下限付近にとどまるが，横隔膜下照射中，種々の程度に骨髄抑制が顕性化した．しかし，照射終了直前から血球数の増加が認められ，終了後は順調に回復している．骨盤部照射を含むTNIはSTNに比べて，横隔膜下照射による血球減少が著明なことがグラフの傾きに表われているようである．

Fig. 1, 2からはSTN前に化学療法を行っていてもいなくても血球減少の程度に差はないようである．しかし，症例No. 8, 9における薬剤量は不十分であり，根治的な化学療法が施行された例では血球数の減少がより著しくなるものと思われる．

今回の10症例のうち骨髄抑制が治療の妨げとなったものは症例No. 1だけであった．この症例には照射休止や1回照射線量の減量が必要となったが治療は完了できた．全例とも重篤な感染症や出血傾向の出現は認めなかった．

照射による急性反応のうち骨髄抑制以外の主なものをTable 2に示す．重症度は様々であったが，治療の妨げとなる程著明であったのは2例だけであった．ともに全身倦怠が主な障害となり咽頭痛や口内乾燥等を伴った．しかし，2例とも1～2週間程度の休止期間を置き1回照射線量を若干減らすことにより照射を完遂できた．

Table 2　Acute Reactions

General Fatigue
Sore Throat, Dysphagia
Nausea, Vomiting
Skin Eruption, Skin Erosion
Subfever(<38℃)
Increase of Serum Transaminase
Salivary Dysfunction
Diarrhea, Abdominal Pain
Radiation Pneumonitis

急性反応の多くはマントル照射の際に生じている．横隔膜下の照射により重症度が増したのは，骨髄抑制を除くと血清トランスアミナーゼの上昇と下痢，腹痛だけであった．そして，血清トランスアミナーゼの上昇は全肝照射施行例においてもGOT, GPT 100IU/l程度までで，黄疸や肝機能低下による症状の出現は認めなかった．このことから，ほとんどの急性反応の重症度は照射野の相違よりむしろ個人個人の放射線感受性の差によって決まると考えられる．すなわち，マントル照射が完遂できる症例に対しては，適切な休止期間の設定や1回照射線量の調節を行えばSTNやTNIも施行できるものと思われる．

2. 晩発障害

晩発障害として認められたものをTable 3に示す．照射によるものとして，2例に一過性のLhermitte徴候が生じている．また，照射中ないし照射後数カ月で3例に帯状疱疹が認められたが，いずれも局所的な病変のまま拡大することなく消

Table 3　Late Complications

Transient Lhermitte's Sign	2	Due to Radiotherapy
Herpes Zoster	3	Due to Radiotherapy
Retrograde Ejaculation	1	Due to Laparotomy
Liver Abscess	1	Due to Laparotomy
Reduction of Muscle Strength(Unilateral Arm)	1	Due to Biopsy

失した．その他，同じ期間にマントル照射を行った5例のうち1例に甲状腺機能低下を認めている．現在のところ呼吸器，循環器系の障害は出現していない．

試験開腹による副障害として，肝膿瘍1例，Retrograde Ejaculation（膀胱内精子逆流）1例を認めている．前者はドレナージにより改善したが現在まだ治癒には至っていない．後者はイミプラミン服用により正常化した．当科ではこれまでにホジキン病の再発例や非ホジキンリンパ腫も含めて11例に試験開腹を施行しているが，明らかな副障害は上記2例だけである[3]．

他に，片腕の筋力が低下し反対側の半分程になったものが1例ある．これは鎖骨上窩生検が主な原因ではないかと考えているが，照射の影響も多少はあるかも知れない．経過を追うごとに筋力は回復し，現在は反対側にやや劣る程度である．

10症例のPerformance Statusを Karnofsky Scaleに従って評価すると，肝膿瘍の例が80%程に相当する以外は皆病前と同程度の活動性を保っており，ほぼ100%と考えられる．

3. 無病生存率

現在のところ10例とも再発を認めていない．同じ期間にマントル照射だけを施行したCS I, IIの5例と比較して治療終了時よりの無病生存率をKaplan-Meier法でFig. 3に示す．横隔膜上初発のCS I, IIでもマントル照射だけでは不十分なようである．

4. 治療完遂が最も困難であった症例

症例No. 1である．両側頚部，両側腋窩，縦隔にリンパ節腫大を認め，38℃以上の熱発を伴なっておりCS IIBであった．試験開腹により脾臓，腹腔動脈リンパ節，総肝動脈リンパ節に病変を認め，PS IIIB（Desser等のいうPS III_1B[4]）となった．

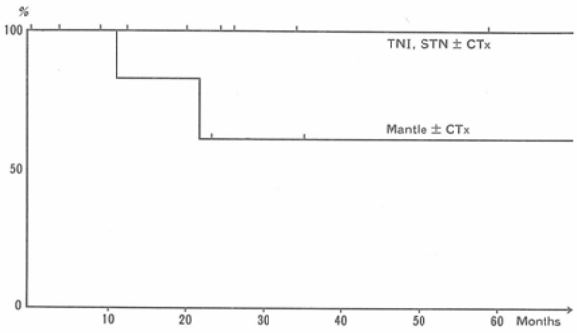

Fig. 3　Disease-Free Survival

照射はTNIに加えて前耳介部およびワルダイエル領域，全肺，全肝と最も広範囲に行った．前耳介部およびワルダイエル領域，全肺を含む横隔膜上の照射は特に問題なく終了できた．2週間程の休止の後，逆Yおよび全肝への照射を開始した．しかし，21Gyの時点で白血球，血小板の減少が著明となり，全身倦怠も比較的強く，帯状疱疹と血清トランスアミナーゼ上昇も出現したので治療を休止した．3週間程で血球数がある程度回復したので，その後は1回線量を減らして大動脈周囲と脾門部に休止することなく20Gy照射し治療を終了した．血球数は休止後順調に回復した．帯状疱疹も片腕より拡大せずに消失し，血清トランスアミナーゼも休止後2カ月程で全く正常化した．

この症例の場合は，横隔膜上の照射中に試験開腹を施行したこともあって，全治療に4カ月を要した．また骨盤部への照射が21Gyとリンパ節領域の予防照射線量としてはやや少ないが，大動脈周囲への照射を終了した後10Gy程骨盤部へ追加することは十分可能であったと現在は考えている．治療後現在まで36カ月間再発を認めていない．

考　察

ホジキン病は放射線療法，化学療法のいずれにもよく反応する予後の良い悪性腫瘍の代表的なものである．しかし，その治療に際しては単に無病生存期間を延長させるだけではなく，治療による副障害を最小限に抑える努力も必要と思われる．骨盤部への照射や化学療法による不妊症の発生[5)~7)]，放射線と化学病法併用による二次発癌の増加[8)~13)]についてこれまで多くの報告がある．これらは若年者に好発する本疾患の場合極めて重大な障害である．従って，限局した病変に対しては放射線療法だけを行い，化学療法は全身に広がった病変に対して施行するのが適切な方針と思われる．放射線の照射野も必要最小限の大きさにするべきである．このような厳密な治療法の選択には試験開腹によるPSの決定が必要な場合が多い．

Stanford Trials[14)15)]やその他の報告[16)~21)]によると，PS I, II の症例の80%以上は放射線単独で無病長期生存となる．化学療法の併用はさらにこの率を上げる[14)~18)]．しかし，放射線単独療法後の再発は化学療法により高率にSalvageされる．結果として，長期生存率に関しては初回治療に化学療法を加えても加えなくてもほとんど変らなくなる[14)~18)]．また，PS IA, IIAでは骨盤部への照射は不必要であり[22)]，骨髄抑制と生殖腺への影響を抑えるため，当科ではB症状があってもSTNを初回治療としてよいと考えている．PS IIIについてはDesser等やその他の報告により，脾臓や上腹部のリンパ節のみに病変のあるものをPS III_1，それ以外に病変の広がったものをPS III_2とすると，前者はPS IIに，後者はPS IVに準じた治療が適切なようである[4)23)~25)]．すなわち，PS III_1までが放射線単独療法の適応と考えられる．また，腹部病変がある場合は骨盤部への照射が不可欠であり，TNIが適切なようである[23)]．その他，上頚部病変，脾病変，縦隔ないし肺門部の大きな病変のある例ではそれぞれ前耳介部およびワルダイエル領域，全肝，全肺ないし片肺に予防照射を行うと再発を減少しうると報告されている[26)~28)]．

前述したように，今回の10症例はいずれも重篤な副障害なしに治療を完了することができ，観察期間は短いが現在まで再発を認めていない．日本人に対しても欧米と同様の根治的広範囲照射が可能であると考えられる．また，広範囲照射の場合1回の照射線量を減らすと急性反応の程度が抑えられ照射完遂が容易になる印象がある．幸い本疾患では1回照射線量を減らしても治療成績に影響はないようであるので，現在は肺や肝へは1回1Gy，他の部位へは1.5Gy位がよいと考えている．

照射野の決定には試験開腹が必要なことが多いが，リンパ管造影を含んだ検索にてCSIであり，Lymphocytic Predominanceであるものや上頚部または縦隔だけに限局しているものはPSIと同様に扱ってよいようである[29)~31)]．

おわりに

ホジキン病は日本では数少ない疾患であり，症例数の制約のため1施設だけで最適な治療法を研究することは不可能だと思われる．治癒率を低下させずに副障害をできるだけ減らすため，当面は症例数の多い欧米の優れた成績を手本として検討を重ねて行きたい．

文　献

1) Bennet, J.M.: Lymphomas 1, including Hodgkin's disease. Cancer Treatment and Research Vol. 4, Martinus Nijhoff Publishers, London, 236—296, 1981
2) 橋本省三，近藤　誠：内科シリーズ．No. 39，悪性リンパ腫のすべて，放射線療法，(1) Hodgkin病，341—350，1983
3) 近藤　誠，外山圭助，吉野肇一，三方淳男，土器屋卓志，岩田美郎，菊地正夫，橋本省三：Hodgkin病の病期決定を目的とした試験開腹．初期の経験について．癌の臨床，第28巻，第14号，1623—1627，1982
4) Desser, R.K., Golomb, H.M., Ultmann, J.E., Ferguson, D.J., Moran, E.M., Griem, M.L., Vardiman, J., Miller, B., Oetzel, N., Sweet, D., Lester, E.P., Kinzie. J.J. and Bough, R.: Prognostic classification of Hodgkin disease in pathologic stage III, based on anatomic considerations. Blood, 49: 883—893, 1977
5) Speiser, B., Rubin, P. and Casarett, G.: Aspermia following lower truncal irradiation in Hodgkin's disease. Cancer, 32: 692—698, 1973
6) Whitehead, E., Shalet, S.M., Blackledge, G., Todd, I., Crowther, D. and Beardwell, C.G.: The effects of Hodgkin's disease and combination chemotherapy on gonadal function in the adult male. Cancer, 49: 418—422, 1982
7) Schilsky, R.L., Sherins, R.J., Hubbard, S.M., Wesley, M.N., Young, R.C. and Devita, V.T.: Long-term follow-up of ovarian function in women treated with MOPP chemotherapy for Hodgkin's disease. Amer. J. Med., 71: 552—556, 1981
8) Brody, R.S., Schottenfeld, D. and Reid, A.: Multiple primary cancer risk after therapy for Hodgkin's disease. Cancer, 40: 1917—1926, 1977
9) Hyoung, D.K., Bedetti, C.D. and Boggs, D.R.: The development of non-Hodgkin's lymphoma following therapy for Hodgkin's disease. Cancer, 46: 2596—2606, 1980
10) Baccarani, M., Bosi, A. and Papa, G.: Second malignancy in patients treated for Hodgkin's disease. Cancer, 46: 1735—1740, 1980
11) Krikorian, J.G., Burke, J.S., Rosenberg, S.A. and Kaplan, H.S.: Occurrence of non-Hodgkin's lymphoma after therapy for Hodgkin's

disease. new Eng. J. Med., 300 : 452—458, 2979
12) Jacquillat, C., Dhayat, D., Desprez-Curely, J.P., Weil, M., Brcheriou, C., Auclerc, G., Chamseddine, N. and Bernard, J.: Non-Hodgkin's lymphoma occurring after Hodgkin's disease. Cancer, 53 : 459—462, 1984
13) Halperin, E.C., Greenberg, M.S. and Suit, H.D.: Sarcoma of bone and soft tissue following treatment of Hodgkin's disease. Cancer, 53 : 232—236, 1984
14) Hoppe, R.T.: Stanford university Hodgkin's disease protocols, 1968—1980
15) Rosenberg, S.A., Kaplan, H.S., Glatstein, E.J. and Portlock, C.S.: Combined modality therapy of Hodgkin's disease. Cancer, 42 : 991—1000, 1978
16) Glatstein, E.: Radiotherapy in Hodgkin's disease. Cancer, 39 : 837—842, 1977
17) Prosnitz, L.R., Curtis, A.M., Knowlton, A.H. and Peters, L.M. and Farber, L.R.: Supradiapharagmatic Hodgkin's disease: Significance of large mediastinal masses. Int. J. Rad. Oncol. Biol. Phys., 6 : 809—813, 1980
18) Tubiana, M., Henry-Amer, M., Hayat, M., Burgers, M., Qasim, M., Somers, R., Sizoo, W. and Schueren, E.: The EORTC treatment of early stages of Hodgkin's disease: The role of radiotherapy. Int. J. Radiation Oncology Biol. Phys., 10 : 197—210, 1984
19) Stoffel, T.J. and Cox, J.D.: Hodgkin's disease stage I and II: A comparison between two different treatment policies. Cancer, 40 : 90—97, 1977
20) Saxe, B.I. and Mandel, P.R.: Hodgkin's disease: Radiotherapeutic management at a cancer oriented community hospital. Cancer, 42 : 1046—1056, 1978
21) Hellman, S., Mauch, P., Goodman, R.L., Rosenthal, D.S. and Moloney, W.C.: The place of radiation therapy in the treatment of Hodgkin's disease. Cancer, 42 : 971—978, 1978
22) Goodman, R.I., Piro, A.J. and Hellman, S.: Can pelvic irradiation be omitted in patients with pathologic stages IA and IIA Hodgkin's disease?. Cancer, 37 : 2834—2839, 1976
23) Stein, R.S., Golomb, H.M., Diggs, C.H., Mauch, P., Hellman, S., Wiernik, P.H., Ultmann, J.E. and Rosenthal, D.S.: Anatomic substages of stage III-A Hodgkin's disease. Annal. Int. Med., 92 : 159—165, 1980
24) Stein, R.S., Hilborn, R.M., Flexner, J.M., Bolin, M., Stroup, S. and Reynolds, V.: Anatomical substages of stage III Hodgkin's disease: Implications for staging, therapy, and experimental design. Cancer, 42 : 429—436, 1978
25) Levi, J.A. and Wiernik, P.H.: The therapeutic implications of splenic involvement in stage IIIA Hodgkin's disease. Cancer, 39 : 2158—2165, 1977
26) Levitt, S.H., Lee, C.K.K. and Bloomfield, C.D.: Radical radiation therapy in the treatment of laparotomy staged Hodgkin's disease patients. Int. J. Rad. Oncol. Biol. Phys., 10 : 265—274, 1984
27) Hoppe, R.T.: Radiation therapy in the treatment of Hodgkin's disease. Semin. Oncol., 7 : 144—154, 1980
28) Lee, C.K.K., Bloomfield, C.D. and Levitt, S.H.: Prophylactic whole lung irradiation for extensive mediastinal Hodgkin's disease. Proc. Am. Soc. Clin. Oncol., 20 : 441, 1979
29) Gamble, J.F., Fuller, L.M., Martin, R.G., Sullivan, M.P. and Jing, B.S.: Influennce of staging celiotomy in localized presentations of Hodgkin's disease. Cancer, 35 : 817—825, 1975
30) Kaplan, H.S., Dorfmann, R.F. and Nelson, T. S.: Staging laparotomy and splenectomy in Hodgkin's disease: Analysis of indications and patterns of involvement in 285 consecutive unselected patients. Natl. Cancer Inst. Monogr., 36 : 291—301, 1973
31) Cham, W.C., Tan, C.T.C., Martinez, A., Exelby, P.R., Tefft, M., Middleman, P. and D'Angio, G. J.: Involved field radiation therapy for early stage hodgkin's disease in children: Preliminary result. Cancer, 37 : 1625—1632, 1976