The University of Osaka
Institutional Knowledge Archive

Title	Abscopal effectのみられた皮膚細網肉腫症の一例
Author(s)	松原, 升; 堀内, 淳一; 奥山, 武雄 他
Citation	日本医学放射線学会雑誌. 1975, 35(10), p. 860-867
Version Type	VoR
URL	https://hdl.handle.net/11094/17784
rights	
Note	

The University of Osaka Institutional Knowledge Archive : OUKA

https://ir.library.osaka-u.ac.jp/

The University of Osaka

"Abscopal effect" のみられた皮膚細網肉腫症の一例

東京医科歯科大学医学部放射線医学教室（主任：鈴木宗治教授）
松　原　　升　　堀　内　淳　一
奥　山　武　雄　　鈴　木　宗　治
同　皮膚科学教室（主任：香川三郎教授）
宮　崎　　和　　広
同　病理学教室（主任：畠山茂教授）
岡　　安　　勲

（昭和50年4月10日受付）
（昭和50年5月21日最終原稿受付）

A case of reticulum cell sarcoma of the skin showing abscopal effect during radiotherapy.

Sho Matsubara, Junichi Horiuchi, Takeo Okuyama and Soji Suzuki
Department of Radiology
(Director: S. Suzuki)
Kazuhiro Miyazaki
Department of Dermatology
(Director: S. Kagawa)
Isao Okayasu
Department of Pathology
(Director: S. Hatakeyama)
Tokyo Medical and Dental University, Yushima, 1-5-45, Bunkyo-ku, 113, Tokyo

Research Code No.: *611*
Key Words: *Abscopal effect, Reticulum cell sarcoma of skin, Case report*

Reticulum cell sarcoma primarily originating from the skin is considered to be rare. Recently, we had a chance to treat this rare case by relatively low dose of irradiation with good response. Lymphnode metastases developed two years and nine months after the onset of cutaneous manifestations in this case. In addition, so called "abscopal effect" was observed three occasions during radiotherapy. Complete regression of the unirradiated lesions in bilateral cubital regions was observed, while electron therapy was given to the lesion of the right knee. The presence of this phenomenon is briefly alluded in text-books, though its real mechanism is poorly understood and a demonstrable case report is lacking, except for a case reported by Nobler. He explained the effect with a concept of lymphocyte circulation. The authors, however, incline to believe that the autoimmune reaction plays an important role in inducing the abscopal effect in the authors' case.

(I) はじめに

ここに述べる"abscopal effect[4)16)17)]"とは放射線照射を受けた部位から明らかに離れた非照射部位の腫瘍組織が反応(縮小)を示すことである．我々は皮膚原発と考えられる細網肉腫[5)11)12)13)14)15)]の1例でこのような現象を経験した．"Abscopal effect"は悪性リンパ腫，白血病などで観察されるといわれるが，病巣部位が皮膚の場合，計測が容易なのでこの現象の観察には最適と思われる．細網肉腫の末期的症状として腫瘍が皮膚にまで及んだ例をしばしば経験しているが，この症例では，かなり長期間にわたり病変は四肢の皮膚のみに多発し，体表リンパ節やその他の臓器におよばなかつたことから皮膚原発という特殊な型の細網肉腫症と考えられる．このような稀な例につき放射線治療を行い，長期間経過を観察し，剖検の機会を得たのでここに報告する．

(II) 臨床経過

症例：斉○慶○，男，65歳，無職．

既往歴：52歳より高血圧症を認め，心不全の既往あり．57歳に脳血栓症，59歳，62歳に両側白内障の手術．

家族歴：特記すべきものなし．

現症歴：1968年7月，右膝部に小指頭大の腫瘤が出現，疼痛，瘙痒感などなく放置しておいたところ，増大，左右下腿部，左大腿部にも腫瘤が出現してきたため，1968年8月，本学皮膚科を受診，試験切除を受け細網肉腫との診断が得られた．入院した上，放射線科を受診，その際，腫瘍の大きさは右膝部，47×24mm，30×11mmであり，両下腿には直径15mmぐらいまでのものが数個出現していた．いずれも限局性で，てかてかした紅色をおび，周囲に硬結を伴つていなかつた（図1）．口腔内，咽頭は正常で，体表リンパ節の腫脹は触れなかつた．腹部には腫瘤をふれず，脾臓や肝臓の肥大を認めなかつた．

治療：

① （以下この番号は腫瘤の出現順，治療順を示す，図2）．直ちに 200kVp X 線にて治療が開始された．右膝部，2000rad/10回/14日，左下腿部

Fig. 1. Mass lesions in the right knee at the beginning of radiotherapy.

2000rad/11回/16日，右下腿部，3,100rad/13回/17日の照射により腫瘤は消失した．同時に左大腿部の数個の腫瘤は照射されないのに消失した．

② 1969年1月中旬ごろから，非照射部位である左肘部，右臀部，右膝内側，右下腿に前回同様の腫瘤が出現．再度入院し，200kVp X 線の照射を各部位に3,000rad/10回/12日，2,000rad/4回/10日，2,000rad/4回/10日，2,000rad/10回/14日おこなつたところ腫瘤はいずれも消失した．この際，末梢血や骨髄穿刺の結果に異常なく，リンパ管造影，腎盂撮影にても異常所見は認められなかつた．

③ 1969年10月に入り，右膝の非照射部に直径35mm，3カ月様の，左右肘部には直径8mmの結節が生じてきたためまた入院した．今回も，全身生理学的所見では皮膚の腫瘤の他に腫瘍の存在を思わせる所見なく，胸部レントゲン写真上にも大血管系の動脈硬化性変化の他は異常なかつた．末梢血，血液生化学，血清蛋白分画，尿検査は正常．消化管の造影診断にて大きなポリープ様のものが胃内に発見されたが，腸管に異常はみられなかつた．胃内のポリープは生検を行い，"inflammatory granulomatous polyp"との結果が得られた．治療には6 MeV ベータートロン・電子線を使用し，右膝部に 2,000rad/8回/19日，の照射をしたところ，腫瘤の縮小がみられ（図3 a,b），同時に非照射の左右肘部の腫瘤も消失した（図4 c,d）．念のため両肘部に 2,000rad/8回/14日の照射を行つた

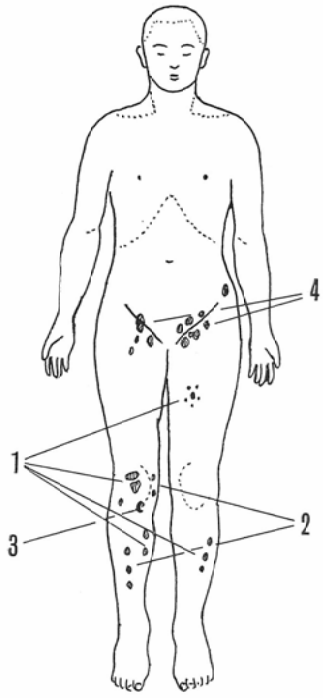

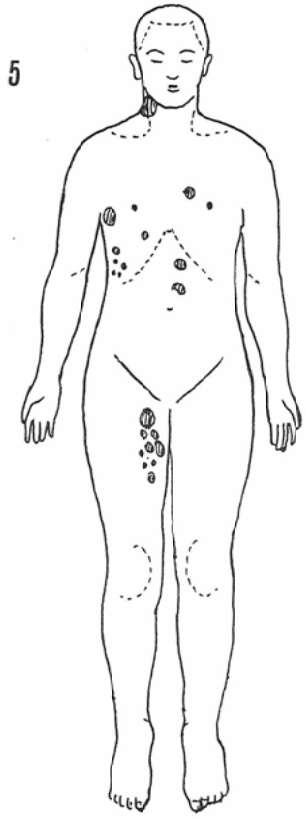

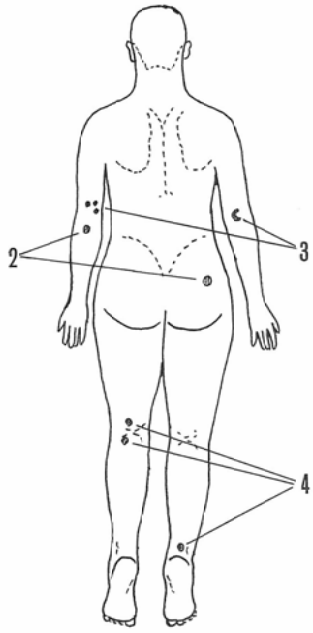

1 : Right knee ; 8 ×10cm
Left leg ; 12×20cm
Right leg ; 8 ×10cm
2 : Lateral portion of left elbow ; 5cm in diameter.
Right gluteal region ; 6 × 8 cm
Right leg ; 12×20cm
Medial portion of right knee ; 6 × 8 cm
3 : Lower portion of right knee ; 6 cm in diameter.
Bilateral elbows ; 6 cm in diameter.
4 : Left inguinal region ; 14×14cm and 6 × 6 cm, respectively.
Right inguinal region ; 12×14cm
Left popliteal fossa ; 8 × 8 cm

Fig. 2. Location of nodular lesions and field size. Number indicates the sequential order of mass lesions and radiation therapy.

(a) Before irradiation. (b) The lesion disappeared after the electron therapy of 6 MeV Betatron, 2000rad.

Fig. 3. A crescent-shaped lesion in the right knee :

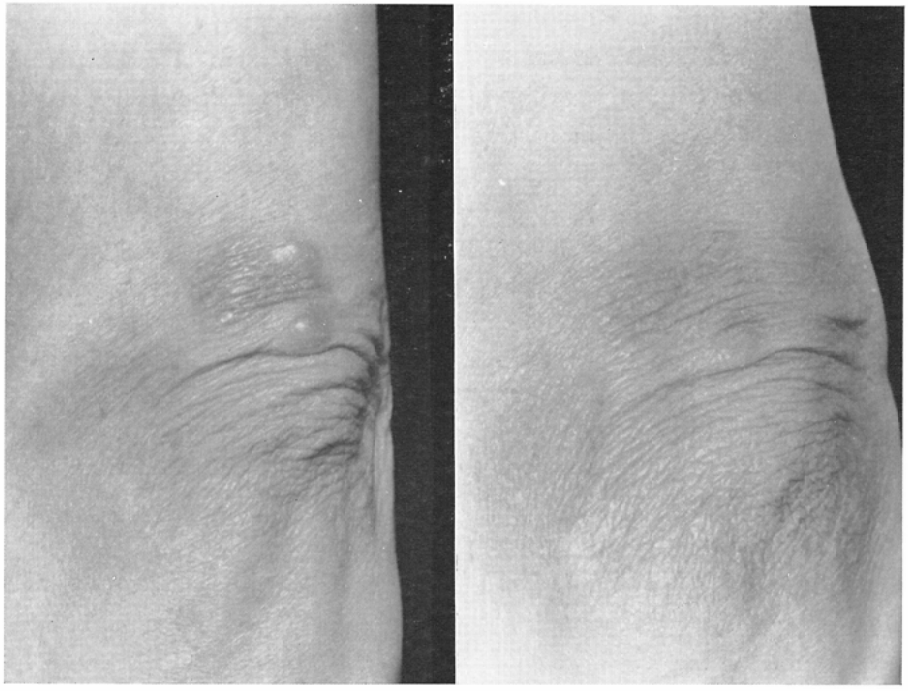

(c) Before irradiation to the lesion of the right knee. (d) Nodular lesions in the left elbow disappeared after the radiotherapy in the right knee.

Fig. 4. Nodular lesions in the left elbow :

のち退院させた．その後しばらく，腫瘤は出現せず経過は良かつた．

④　1971年3月になり，はじめて左右鼡径部のリンパ節が腫脹し，同時に右足アキレス腱部，左膝窩部の皮膚にも結節が生じてきたため入院した．自覚的には全身の瘙痒感を訴えていたが，触診上，上記の他には腫瘤をふれず，胸部X線写真，胃腸造影診断や内視鏡の所見では前記のポリープ以外には特に異常はなかつた．腎盂撮影上尿管の走行に異常なく，リンパ管造影にて鼡径深部や腰部のリンパ系に病的所見を認めなかつた．治療としては，左鼡径部に12MeVベータートロン・電子線，2,000rad/5回/15日，右側の腫瘍にはテレコバルトにて3,000rad/10回/24日，左膝窩部には6MeVベータートロン・電子線，2,000rad/5回/15日を照射した．腫瘤は著明に縮小，同時に非照射の右アキレス腱部の腫瘤も消失したので一時退院した．

⑤　1971年9月初旬より，左頚部，前胸部，背部，腹部，右大腿部の皮膚に腫瘤出現，10月下旬には腹水が認められるようになり，通算5回目の入院となつた．全身状態はすでに悪化していたが，血液生化学検査などでは尿素窒素が37.0mg/dlと上昇している他は正常範囲であつた．血清蛋白分画ではγ-グロブリンが28.5%とやや高値を示していた．末梢血骨髄穿刺の結果，異常細胞は認められなかつた．腹腔穿刺にて乳糜血性の腹水が得られ，細胞診ではⅣ度，"atypical cells, highly suspected of malignancy" なる結果が得られた．治療の面では，もはや，放射線治療の適応とならないため Vincristin; 1mg/週1回，Cycrophosphamide; 100mg/日，Prednisolone; 30mg/日，の化学療法を行うこととしたが，開始が遅すぎたきらいがあり，8日目の11月18日死亡した．直接死因は肺炎によるものと考えた．

(III) 剖検所見

病理学的検索の結果，皮膚においては，右頚部，右腋窩，前胸部，腹部，右大腿内側に超鶏卵大ぐらいまでの腫瘤があり，一部は癒合，あるいは潰瘍化していた．組織学的には小さな細網細胞が結節状に集合したものであり，その所見は治療開始時に皮膚より採取したものの像（図5）に比し，クロマチンに富み細胞質が少なかつた．

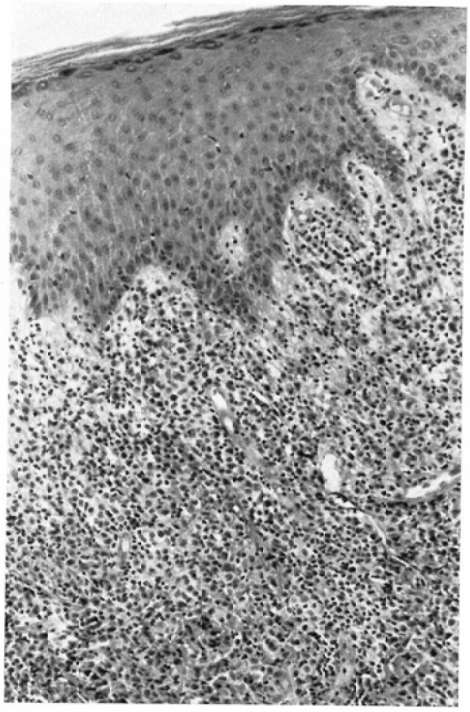

Fig. 5.　Reticulum cells sarcoma was histologically comfirmed (100×, H & E).

転移所見：

腹腔動脈起始部に大きな境界不明瞭な腫瘍があり，膵臓頭部，体部にまで浸潤していた．門脈内腔には血栓がつまり，腫瘍細胞の集合がみられ，その血管壁にも腫瘍細胞浸潤が認められた．肝門部，膵臓周囲のリンパ節は腫大し，転移は明らかだつた．腹腔内には血性の腹水が大量にあり，6,300mlにのぼつた．右心房には大豆大までの結節が数個，左心室後壁にはくるみ大の腫瘤があり，共に腫瘍細胞からなつていた．その他，両側睾丸にも転移が認められた．

その他の所見：

心臓には左室肥大，冠動脈硬化が生じ，右心房には血栓がみられた．右肺にはS—7，S—8の部分に出血性硬塞があり，右肺の中・下肺葉に気管支肺炎が認められた．消化管においては胃体部

の小弯にそい拇指頭大までの adenomatous polyp が多数生じていた．脾臓はやや肥大していたが，腫瘍細胞の浸潤は発見できなかつた．脳においては両側線条体，視床，右側内包，橋などに小さな軟化巣が多数生じていて脳動脈硬化は高度であつた．

(IV) 考　　按

① 皮膚細網肉腫の特殊性：

細網肉腫はその発生部位からみると Waldeyer's ring や表在性リンパ節原発のものが最も多く，次に腹部原発のものが多いとされ，皮膚原発[5)11)12)13)14)15)]のものは非常に稀であるといわれている．我々の施設において放射線治療を行つた 100例以上[9)10)]の中でも皮膚原発と考えられる例は本例1例のみである．しかし，細網細胞そのものはリンパ節あるいはリンパ系組織のみでなく皮膚を含め全身に広く分布しており，皮膚原発の細網肉腫が存在しても不思議はない．ところが，リンパ節原発の細網肉腫も末期になると皮膚に出現してくることがあり，その鑑別には精密な検査を要し，確定診断は必ずしも容易ではない．

本例は発病から死亡まで約3年4カ月の間に通算5回の入院を繰り返し，その間，皮膚の組織学的検査，リンパ管造影，消化管造影診断，胃の内視鏡および生検，骨髄穿刺などの検査を行つたが，発病後2年9カ月ぐらいまでは皮膚以外の部位に細網肉腫の存在を思わせる所見は得られなかつた．

最近，悪性リンパ腫には脾臓への転移[24)]が多く，その診断のためには開腹検査が必要であるともいわれるが，本例では行つていない．しかし，剖検において脾臓への腫瘍細胞浸潤の所見は得られなかつた．また，初発から2年9カ月にわたり皮膚にだけ，それも四肢の皮膚のみに腫瘍が生じていたことから考えれば皮膚原発の細網肉腫として当を得ていると考えられる．その上，末期をのぞき上下肢の皮膚のみに腫瘍が出現し，躯幹部に生じなかつたことから，この例においては細網肉腫の多中心性発症を思わせる．

② 放射線治療について

治療は殆んど放射線照射のみにて行つた．照射は初期には 200kVp X 線を，後になつてはベータートロン・電子線（6 MeV）を使用することが多かつたが，末期のリンパ節転移の治療には12 MeV・ベータートロン・電子線やテレコバルトを用いた．線量については，この例は，はじめ，全身型のものと考え，また脳軟化症，心不全などの既往歴のことも考慮して線量をやや少な目とした．

比較的低線量での治療について Voutilainen[23)] は1回線量 300 Rにて 1,500 Rから 2,100 Rの照射を行い4例中1例に2年間無症状の例を報告している．Szur[21)] はとくに最初現われた孤立性のものには根治的な照射方法をすすめ，3～4週間に 3,000～ 4,000 Rの照射をすることにより良い結果が得られたと報告し，全身型のものには電子線による広範囲照射がよいとしている．このように皮膚細網肉腫は放射線感受性がかなり高いので局所型の例では良い成績が報告されているが，全身型の場合は本例のように不幸な転帰をとることがかなりあるようである．そこで全身型に対する照射方法としてX線あるいは電子線を用いて全身の皮膚表面のみに比較的低線量を照射しようとする試みが，前述の他にもいくつか報告されている．たとえば，Smedal[20)] らは移動型の台上での電子線全身照射につき，Grollmann[8)] らは遠距離からの電子線全身照射について報告している．本例でも一度照射した部位からは低線量であつたにもかかわらず殆ど再発をみなかつたことからもこの全身電子線治療の有効性がうかがえる．最近では化学療法の併用がかなり行われているが，浅川[2)]らは放射線治療とビンブラスチンとブレオマイシンの併用により腫瘍は完全に消失し，最終治療から2年以上制御されている例を報告している．この例では，6 MeV. X 線を3,600から4,000 rad 照射したが，2,000rad ですでに腫瘍は消失したという．

③ "Abscopal effect"[4)16)17)]について：

本症例では，いわゆる "abscopal effect" が3回認められた．1969年初回の治療において右下

肢，左下腿の腫瘤への照射により左大腿部の非照射の腫瘤が消失した．1970年2月，右膝の腫瘤への照射により両側肘部の腫瘤が2カ所とも照射されないのに縮小を示した．1971年，両鼡径部，左膝窩部の放射線治療によりアキレス腱部の腫瘍が消失したことである．"Abscopal effect" は悪性リンパ腫の他，白血病などでも認められることがあるとされるが，Nobler[17] はこの現象につき，照射された部位から明らかに離れた部位における腫瘍組織の著明な反応（縮小）と定義できるだろうと述べている．ただし，この反応は測定可能でなければならず，照射部位と反応を示した組織とは散乱線の影響が無視される程離れていなければならないとしている．

Nobler[17] は悪性リンパ腫の例につき "abscopal effect" の原因として次のごとく述べている．リンパ組織を照射することにより，そこに存在する異常リンパ球は破壊され消失する．リンパは身体中を循環しているため，他部位の異常リンパ球も次々に照射野内に入り，破壊され消失する．それ故，照射野から遠く離れた部位の腫瘤も縮小する．すなわち腫瘍細胞の絶体量が減少するためとする説である．

しかし，本例においては腫瘍は非常に離れた四肢に，しかも皮膚のみと存在したこと，照射野はそれ程大きくなくリンパ節はあまり照射されなかつたことから考えれば，この説では "abscopal effect" を十分に説明しえない．要するに，四肢の間に遠く離れた皮膚の腫瘍間に腫瘍細胞の大量移動があつたとは考えにくいのではなかろうか．また，照射を受けた腫瘍細胞から腫瘍抑制因子なる物質[16]がでて非照射部位の腫瘍の分裂・発育を抑制するのではないかともいわれるが，むしろ，免疫学的影響[7)22)]によるものとした方が考えやすいと思われる．癌細胞は放射線照射により直ちに死滅・消失するものではなく，いずれ消失する癌細胞も，それまでは自然の状態で癌特異抗原を維持する[7]といわれ，放射線照射による免疫効果は他の方法によるものに比しかなり高いと報告されている．

Crile[3] らはマウスを用いた癌移植実験で，癌を移植した趾を切断した例よりも，癌移植部位を放射線で照射し，切断しない例に肺転移は少なかつたと報告している．悪性リンパ腫などは免疫学的には抗原性の高い腫瘍の部類に入るといわれているが，一方，放射線感受性も高い．このことから両者の間に関係があるのではないかとも述べられている[7]．

"Abscopal effect" は凍結外科においてもみられるといわれ，cryoimmunology という分野が開けてきているが，Ablin[1] らは前立腺腫瘍の転移例6例において原発巣の凍結外科処置により転移巣の縮小を観察した．その原因としてやはり，凍結された部位から release された抗原による自己免疫学的作用の可能性を示唆している．

④　化学療法など：

本症例は初期から下肢と上肢というように離れた部位の皮膚に病変が生じ，後にリンパ節その他に及んだものであるが，放射線感受性が高くよく反応した．そのためにもよるが化学療法は末期のみにしか使用しなかつた．Ribeiro[18] は1939年から1969年までに放射線治療手術，化学療法などで治療された皮膚原発の細網肉腫31例を報告している．そのうち30例についての粗生存率は3年：46.6%，5年：33.3%，10年：6.6%であり，15年生存した例はなかつたという．最近では化学療法も非常に進歩し，有効な場合があり，また，多剤併用療法[6)19)]により強力に治療できるので，悪性リンパ腫の stage Ⅲ,Ⅳの場合，試みてよいと思われる．ところが，化学療法は再発率が高いように思われるので放射線治療との適当な組合せが良いだろう．しかし，線量をどの程度にするかは新しい問題であろう．

放射線治療にせよ，化学療法にせよ，腫瘍を治療する際には患者自身も大分痛めつけられる．それ故，逆に宿主の腫瘍に対する抵抗力を高める努力が必要であろうと種々試みられているが，現在までのところ，確定的な方法はない．このような意味では放射線治療や化学療法中あるいは後に免疫学的治療を加えることの意義についても種々論

議されつつある.

(V) むすび

皮膚原発と考えられる細網肉腫の放射線治療経験および剖検所見につき報告した. また, 治療中に3回程認められた, いわゆる"abscopal effect"につき若干の考察を試みた.

本論文の要旨は日本医学放射線学会, 第239回関東地方会にて発表した.

文献

1) Ablin, R.J., Soanes, W.A. and Gonder, M.J.: Cryobiology, 8 (1971), 271—279.
2) 浅川洋, 渡会二郎, 小田和浩一, 二階堂昇, 佐藤栄一：臨床放射線, 19 (1974), 727—730.
3) Crile, G., and Deodhar, S.D.: Cancer, 27 (1971), 629—634.
4) Fletcher, G.H.: Text-book of Radiotherapy, p. 80. Lea & Febiger, Philadelphia, Penna. 1966.
5) 藤田英輔：最新医学, 19 (1964), 1853—1859.
6) Goldsmith, M.A., and Carter, S.K.: Cancer, 33 (1974), 1—8.
7) 後藤田栄貴：腫瘍免疫学, 小林博, 橘武彦編集. p. 427—430. 朝倉書店, 東京, 1974.
8) Grollman, J.H., Bierman, S.M., Ottoman, R.E., Morgan, J.E., and Horns, J.: Radiology, 87 (1966), 908—915.
9) 堀内淳一, 奥山武雄, 足立忠：日本医学放射線学会雑誌, 31 (1971), 1026—1033.
10) 堀内淳一, 奥山武雄, 松原升：日本医学放射線学会雑誌, 34 (1974), 臨時増刊号：63.
11) 川田陽弘：皮膚臨床, 15 (11) 特：13 (1973), 727—732.
12) Kim, R., Winkelmann, R.K., and Dockerty, M.: Cancer, 16 (1963), 646—655.
13) 木村禧代二, 菅野晴夫, 川田陽弘, 小島理一, 川村太郎, 肥田野信, 上野賢一：皮膚臨床. 14 (1972), 672—689.
14) 北村包彦：最新医学, 19 (1964), 1845—1850.
15) 小島瑞, 森尚義：皮膚臨床, 15 (11) 特：13 (1973), 733—748.
16) Murphy, W.T.: Radiation Therapy, 2nd edition, p. 944., Saunders, Philadelphia, Penna. (1967).
17) Nobler, M.P.: Radiology, 93 (1969), 410—412.
18) Ribeiro, G.G.: Clin. Radiol. 23 (1972), 279—285.
19) 坂井保信：最新医学, 28 (1973), 874—880.
20) Smedal, M.I., Johnston, D.O., Salzman, F.A., Trump, J.G., and Wright, K.A.: Amer. J. Roentgenol., 88 (1962), 215—228.
21) Szur, L.: J. Brit. Dermat., 76 (1964), 10—20.
22) 戸部竜夫：日本医学放射線学会雑誌, 28(1968), 690—713.
23) Voutilainen, A., Holsti, L.R., und Holsti, P.: Strahlentherapie, 118 (1962), 438—445.
24) 山下久雄, 大蔵丈太郎, 吉岡達也, 渡部恒也：臨床放射線, 18 (1973), 877—889.