The University of Osaka
Institutional Knowledge Archive

Title	リコール現象の関与が考えられた放射線筋炎の 2 例
Author(s)	三浦, 剛史; 松本, 常男; 田中, 伸幸 他
Citation	日本医学放射線学会雑誌. 2003, 63(8), p. 420-422
Version Type	VoR
URL	https://hdl.handle.net/11094/17795
rights	
Note	

The University of Osaka Institutional Knowledge Archive : OUKA

https://ir.library.osaka-u.ac.jp/

The University of Osaka

リコール現象の関与が考えられた放射線筋炎の2例

三浦　剛史[1)]　松本　常男[2)]　田中　伸幸[2)]
江本　拓也[3)]　河村　武郎[2)]　松永　尚文[2)]

1)小野田市立病院放射線科　2)山口大学医学部放射線医学講座
3)下関市立中央病院放射線科

Two Cases of Radiation Myositis Probably Induced by Recall Phenomenon

Gouji Miura[1)], Tsuneo Matsumoto[2)], Nobuyuki Tanaka[2)], Takuya Emoto[3)], Takeo Kawamura[2)] and Naofumi Matsunaga[2)]

Two cases of radiation myositis following gemcitabine-based chemotherapy for advanced non-small cell lung cancer are presented. In the two cases, myositis appeared 3 and 5.5 months after the completion of radiation therapy and 2 and 2.5 months after the beginning of chemotherapy, respectively. The affected areas, the upper back and right thigh, appeared as areas of increased signal intensity on T2-weighted MR imaging and were enhanced by the administration of Gd-DTPA in the skeletal muscles. These coincided with the previously irradiated area. Although radiation myositis is a rare complication, it is important to be careful of radiation recall induced by chemotherapeutic agents.

Research Code No.: *407.3*

Key words: *Radiation myositis, Radiation recall, Chemotherapy, Radiation therapy, Lung cancer*

Received Apr. 1, 2003; revision accepted Jun. 21, 2003

1) Department of Radiology, Onoda City Hospital
2) Department of Radiology, Yamaguchi University School of Medicine
3) Department of Radiology, Shimonoseki City Hospital

別刷請求先
〒756-0094　山口県小野田市東高泊1863-1
小野田市立病院放射線科
三浦　剛史

はじめに

手術不能のIII期非小細胞肺癌には化学放射線療法が標準的とされるが，化学療法薬のなかには放射線増感作用を有するものも多い．化学放射線同時併用などでは放射線障害の増強がしばしば経験され，放射線治療単独ではまれにしか発生しない障害も起こりうると考えられる．今回われわれは，化学療法薬によるリコール現象を疑わせる放射線筋炎を発症した非小細胞肺癌の2例を経験したので報告する．

症　例

【症例1】66歳，男性．左肺上葉腺癌T4N2M0術後，化学療法（シスプラチン80mg/m^2，day 1＋ビノレルビン20mg/m^2, day 1，8，15）2クール後，脳転移放射線治療後である．経過観察中に右大腿骨転移がみられ，同部に6MVX線を用いた前後対向2門にて1回2Gy総線量50Gyの放射線治療が施行された（Fig. 1A, B）．照射終了約1カ月後から全身化学療法としてゲムシタビン800mg/m^{2}の隔週投与が開始されたが，その約2カ月後から右大腿部痛があり，照射野に一致する領域の筋肉において，T2強調MRIでの信号上昇とGd-DTPAによる濃染所見がみられた（Fig. 1C, D）．放射線筋炎と診断され，消炎鎮痛貼付薬と化学療法の休止にて症状は徐々に軽減し，筋炎発症から約5カ月後には他のレジメンでの化学療法が再開された．

【症例2】49歳，男性．右肺上葉腺癌T4N3M0．6MVX線胸部放射線治療60Gy/30回（Fig. 2A）と同時併用化学療法（シスプラチン80mg/m^2，day 1＋ビノレルビン15mg/m^2, day 1，8）2クールおよび追加化学療法（シスプラチン100mg/m^2，day 1＋ビノレルビン25mg/m^2, day 1，8）2クールが施行され，腫瘍縮小率は80％であった．放射線治療終了の約3カ月後からゲムシタビン800mg/m^{2}とビノレルビン13mg/m^{2}の隔週投与での外来化学療法が開始され，化学療法開始2.5カ月後から発熱と背部の発赤腫脹および疼痛がみられた．症例1と同様に，照射野に一致する領域の筋肉において，T2強調MRIにての信号上昇とGd-DTPAによる濃染所見がみ

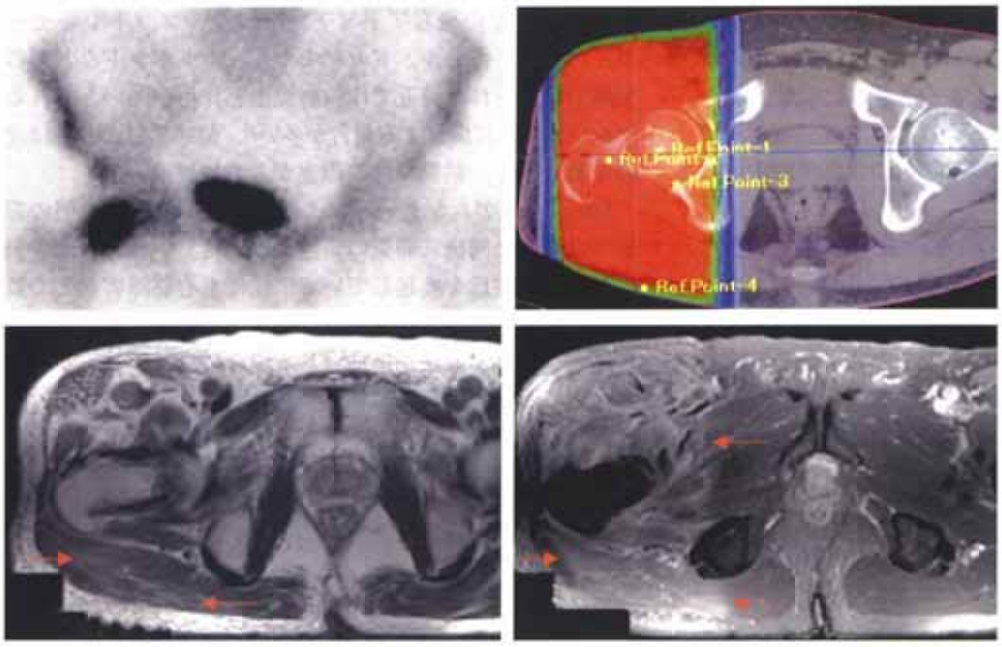

A | B
C | D

Fig. 1　Radiation myositis in case 1. 66 y.o. male.
A：Bone scintigram shows increased uptake in the right femoral bone. Bone metastasis was suggested.
B：CT simulation image for radiation therapy. A total dose of 50 Gy was delivered.
C：T2-weighted MR image shows increased signal intensity in the affected muscles.
D：After Gd-DTPA administration, the muscles in the radiation field are distinctly enhanced.

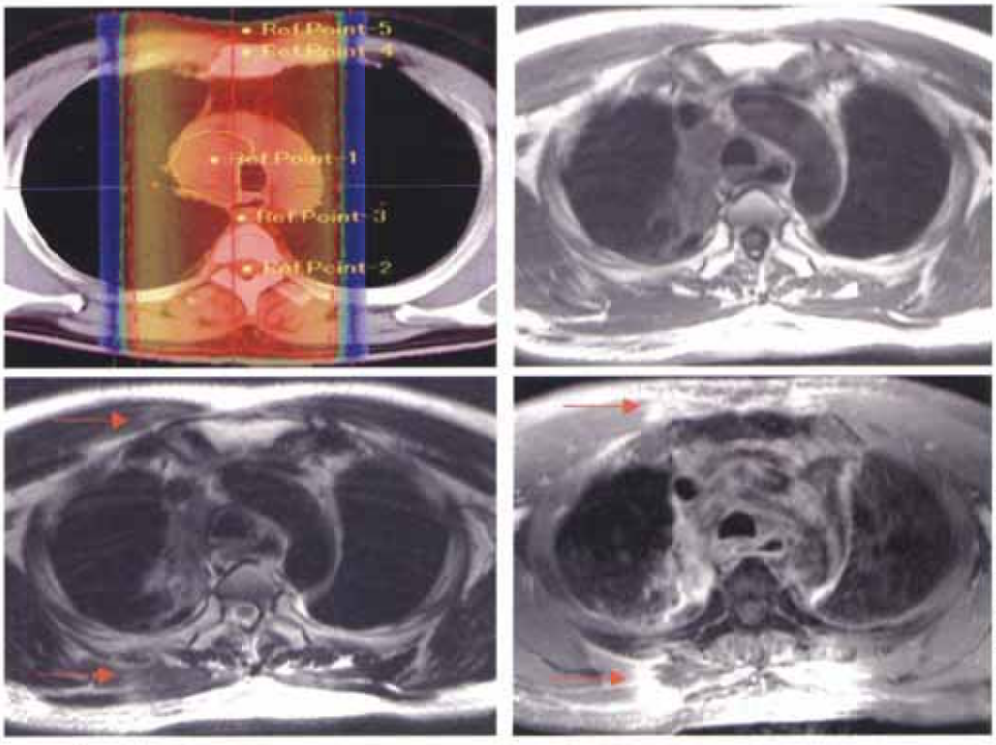

A | B
C | D

Fig. 2　Radiation myositis in case 2. 49 y.o. male.
A：CT simulation image for radiation therapy. A total dose of 50 Gy was delivered to the thorax.
B and C：T1-(B) and T2-(C) weighted MR images. T2-weighted MR image shows increased signal intensity in the affected muscles.
D：After Gd-DTPA administration, the muscles in the radiation field are enhanced.

られ，放射線筋炎と診断された(Fig. 2B–D)．化学療法の中止と非ステロイド消炎鎮痛薬の経口投与にて症状の改善がみられ，筋炎発症の約1カ月後にはゲフィチニブにて治療が追加された．

考　察

一般に筋組織は人体内で最も放射線感受性が低いものの

ひとつと考えられている．従って，放射線治療に関連した筋炎の報告は少なく，詳細な発症頻度は不明であるが，総線量および1回線量が多いとリスクが高くなるとの報告[1]や55Gy以上の照射がなされると発症の可能性が高くなるとの報告[2]がある．正確な病態も不明であり，筋組織に対する直接傷害の他に血管傷害によるものの可能性も考えられている[3]．自覚症状としては照射部位に一致した疼痛がみられ，診断には血中CPK値の上昇とMR所見が有用と考えられてい

る．本例ではCPKは測定されていないが，自覚症状および照射野に一致した部位でのMRI T2強調画像の高信号とGd-DTPAでの濃染所見から放射線筋炎との診断は比較的容易であった．治療は症状に応じて非ステロイド消炎鎮痛薬やステロイド剤の投与が行われ，重篤な場合には高圧酸素療法も考慮される．

本例はともにゲムシタビンを含む化学療法を開始した2～3カ月後に放射線筋炎を発症している．このように何らかのきっかけで，過去に行われた放射線照射の影響が呼び戻され，傷害を引き起こす現象はリコール現象と称される．抗癌剤によるものがよく知られており，1959年 D'Angioら[4]によるアクチノマイシン-D投与後の皮膚障害が最初の報告とされる．その後もアドリアマイシンやメソトレキセート，パクリタキセル，ドセタキセル，エトポシドなどでの発症が報告され，最近では放射線増感作用が強いとされるゲムシタビンに関連する報告が多い[5]．障害部位としては皮膚が最も多く，粘膜や肺の障害がこれに続く．

Jeterら[5]のゲムシタビンによるリコール現象の6例の報告では本例と同様に筋炎の発症例に加え，中枢神経障害例にも触れ，注意を喚起している．他にも心筋障害などで致死的になることが予想され，このような領域の放射線治療歴があり，化学療法が追加される場合には，リコール現象も念頭において使用薬剤等が検討される必要がある．

文　献

1) Withers HR, Peters LJ, Taylor JM, et al: Late normal tissue sequelae from radiation therapy for carcinoma of the tonsil: patterns of fractionation study of radiobiology. Int J Radiat Oncol Biol Phys 33: 563–568, 1995

2) Karasek K, Constine LS, Rosier R: Sarcoma therapy: functional outcome and relationship to treatment parameters. Int J Radiat Oncol Biol Phys 24: 651–656, 1992

3) Welsh JS, Torre TG, DeWeese TL, et al: Radiation myositis. Ann Oncol 10: 1105–1108, 1999

4) D'Angio G, Farber S, Maddock C: Potentiation of x-ray effects by actinomycin-D. Radiology 73: 175–177, 1959

5) Jeter MD, Janne PA, Brooks S, et al: Gemcitabine-induced radiation recall. Int J Radiat Oncol Biol Phys 53: 394–400, 2002