Osaka University Knowledge Archive

Title	Lupus enterritisの画像診断-特に超音波所見について-
Author(s)	白土, 桃子; 久, 直史; 藤倉, 雄二 他
Citation	日本医学放射線学会雑誌. 1992, 52(10), p. 1394-1399
Version Type	VoR
URL	https://hdl.handle.net/11094/17827
rights	
Note	

Osaka University Knowledge Archive : OUKA

https://ir.library.osaka-u.ac.jp/

Osaka University

日本医放会誌：52（10），1394—1399，1992（平4）

Lupus enteritisの画像診断

—特に超音波所見について—

1）慶應義塾大学医学部放射線診断科
2）平塚市民病院放射線科
白土　桃子[1)]　久　直史[1)]　藤倉　雄二[2)]
大熊　潔[1)]　杏木　章二[1)]　平松　京一[1)]

（平成3年9月19日受付）
（平成4年2月4日最終原稿受付）

Imaging Diagnosis of Lupus Enteritis

—Especially about Sonographic Findings—

Momoko Shirato[1)], Naofumi Hisa[1)], Yuji Fujikura[2)], Kiyoshi Ohkuma[1)], Shoji Kutsuki[1)] and Kyoichi Hiramatsu[1)]
1) Department of Diagnostic Radiology, Keio University School of Medicine
2) Department of Radiology, Hiratsuka City Hospital

Research Code No. : 513.2
Key Words : Lupus enteritis, SLE, US

We evaluated four cases of lupus enteritis by US, abdominal X-P and CT. On US examinations, in particular, we observed ascites and edematous thickening of the small intestine where kerckring folds with submucosal edema resembled an according. After steroid treatment and consequent improvement of the disease, we noticed disappearance of the intestinal thickening and ascites on US examination, compatible with the diagnosis of lupus enteritis.

Based on these results, US was useful for the diagnosis and follow-up of lupus enteritis.

はじめに

Systemic lupus erythematosus（以下，SLEと略す）にみられる固有な消化管病変は比較的頻度が低い．しかし，今回我々はSLEの活動性に一致して腹部症状を訴えた4症例に超音波検査等の画像診断を行ったところ，腸管壁の著明な肥厚像と腹水が認められ，また，ステロイドにより症状の軽快と，腸管壁肥厚及び腹水の消失が超音波検査により確認されたので報告する．

対象と方法

対象は36歳から57歳の女性で，SLEとして経過観察中急激な腹部症状を認めた4症例である．これらの症例に対し，4例に腹部単純X線検査・超音波検査（US）・血液生化学的検査・理学的検査・免疫学的検査，2例にCTを行った．またこれらの検査は，腹部症状の強い時期と，ステロイドにより症状の軽快した時期と両方行った．

結　果

1）血液生化学的・理学的・免疫学的検査

Table 1に示す．

2）腹部単純X線検査

全例に小腸ガス像が認められ，小腸壁の肥厚像が1例で認められた．

3）超音波検査

4例中3例に，小腸壁の著明な肥厚像と特に粘膜下層と思われる低エコー帯が浮腫性に肥厚した

Table 1　4 cases of lupus enteritis

case	1	2	3	4
age, sex	36, F	57, F	42, F	42, F
symptom	abdominal pain diarrhea	abdominal pain	abdominal pain diarrhea	abdominal pain diarrhea
duration of SLE	11y	12y	13y	20y
serologic reaction	ANA (+)	ANA (+) LE test (+)	ANA (+)	ANA (+) LE test (+)
activity of SLE	facial erythema arthralgia complement ↓ ESR ↑ fever up	Alb ↓ complement ↓ WBC ↓ ESR ↑ fever up	Alb ↓ complement ↓	facial erythema complement ↓ ESR ↑ WBC ↓ fever up
ascites	(+)	(+)	(−)	(+)

所見が認められた．また，小腸壁の肥厚した3例のうち2例において，小腸のKerckring皺襞はアコーデオン状の特異的な像を呈した．

4例中1例に，上行結腸の著明な腸管壁の肥厚像を認めた．

また4例中3例に腹水が認められた．

prednisolone (PSL) 5～60mg/dayの持続投与により17～40日後の超音波検査では，全例に腸管壁の肥厚の消失と，腹水が認められた3例中2例に腹水の消失が確認された．ただし，腹水の消失が確認されなかった1例は，基礎疾患に肝硬変があった．

4) CT

CTを行った2例中1例は，上行結腸の壁の著明な肥厚像が認められ，PSL 15mg/day持続投与後，18日目のCTでは上行結腸壁の著明な肥厚像は消失した．

他の1例では，CTにより腹水が認められた．

症　例

症例1． 36歳，女性．

昭和52年よりSLEにて外来で経過観察されていたが，平成元年9月，腹痛・下痢が出現し，その後症状が増悪するため入院となった．入院時，腹部全体に圧痛がみられ，腹部単純X線写真(Fig. 1)では，小腸ガス像と小腸壁の肥厚像が認められた．

また入院時のUS (Fig. 2) では，腹水と小腸壁の肥厚像（約8～13mm）が認められ，特に粘膜下層と思われる低エコー帯が浮腫性に肥厚していた．

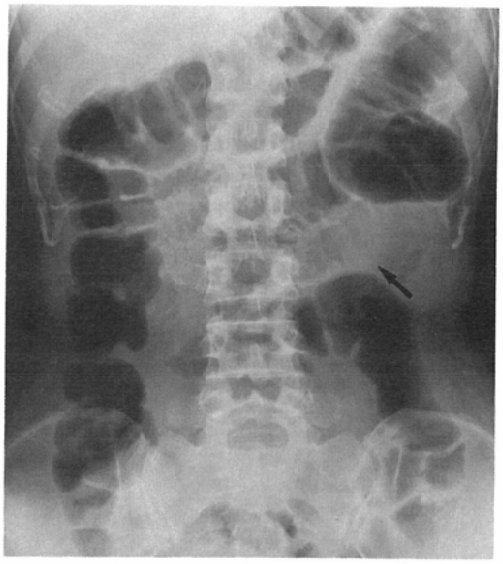

Fig. 1 (Case 1) Abdominal X-P on admission shows the collection of the small intestinal gas and intestinal wall thickening.

検査データ上，SLEの活動性の上昇が疑われ，また便培養で常在の嫌気性菌しか確認されなかったことから，lupus enteritisを疑い，PSLを30mg/day持続投与したところ，腹部症状は軽快し，17日後のUS (Fig. 3) では，腹水及び小腸壁の肥厚の消失が認められた．

症例2． 57歳，女性．

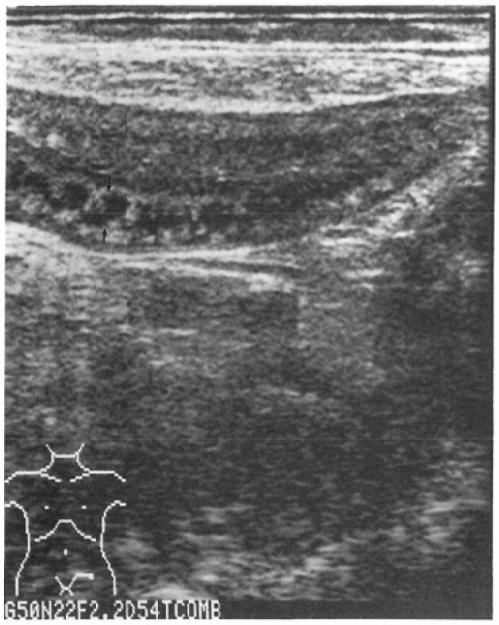

Fig. 2 (Case 1) US on admission demonstrates small intestinal wall thickening (8~13mm) with prominent hypoechoic area probably representing edematous thickening of the submucosal layer (→).

昭和52年より SLE にて経過観察中平成元年 4 月，嘔吐，腹痛，下痢が出現し鎮痙剤にて一時軽快したが，その後再び同様の症状が出現したため入院となった．

Fig. 3 (Case 1) US after medication by prednisolone reveals disappearance of the wall thickening of the small intestine and ascites.

入院時現症としては，腹部筋性防御と腸音減弱が認められ，検査データ上 SLE の活動性の上昇が疑われた．

入院時の US (Fig. 4) では，小腸壁は粘膜下層

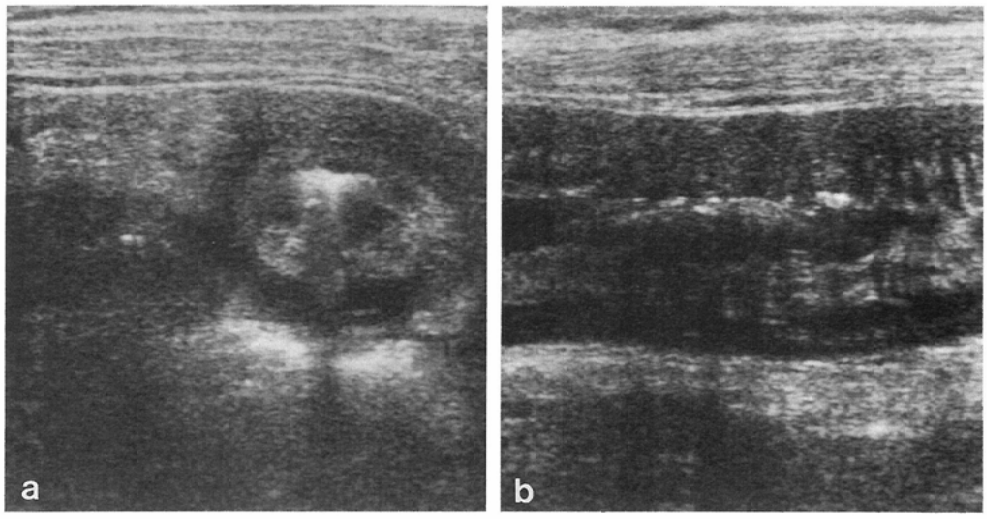

Fig. 4 (Case 2) US on admission. Transverse scan (a), longitudinal scan (b) of small intestine. Submucosal layer of the small intestine is shown as a hypoechoic area representing edematous thickening. Kerckring fold demonstrates accordion-like appearance (b).

と思われる浮腫性肥厚によりKerckring皺襞はアコーデオン状を呈し，腹水も認められた．

PSL 5mg/dayの継続投与により，腹痛は消失し，40日後のUSでは，腹水及び小腸壁の肥厚は消失した．

症例3． 42歳，女性．

昭和52年にSLEと診断され，入退院を繰り返し，平成2年7月，全身倦怠感，発熱，下痢，腹痛が出現し入院となった．

入院時現症としては，下腹部圧痛，反跳痛が認められ，検査データ上，SLEの活動性の上昇が疑われた．

入院時のUS（Fig. 5）とCT（Fig. 6）では，上行結腸と思われる腸管壁の著明な肥厚像が認められた．

治療としてPSL 15mg/day持続投与され，その後，腹部症状は軽快し，18日後のUSとCTでは腸管壁の肥厚は消失した．

症例4． 42歳，女性．

昭和45年よりSLEとして経過観察中，平成2年12月，腹痛，水様性下痢，嘔吐が出現し入院となった．

入院時現症としては，顔面紅斑，発熱，腹部圧痛，筋性防御を認め，検査データ上SLEの活動性の上昇が疑われた．

入院時のUS（Fig. 7）では，小腸壁の肥厚像を認め，Kerckring皺襞はアコーデオン状を呈し，腹水を認めた．

治療としてPSL 60mg/day持続投与したところ，腹部症状は軽快し，入院より39日後のUSでは腸管壁の肥厚の消失を認めた．腹水は症状の改善にもかかわらず認められたが，基礎疾患に肝硬変があるため，肝硬変による腹水とも考えられた．

考　察

これまでSLE患者の経過中にその活動性に一致して腹痛，嘔吐，下痢，腹部圧痛，反跳痛などの腹膜刺激症状を呈した場合，lupus peritonitisとして扱われており，その病態は漿膜炎としての腹膜炎と，腸管の血管炎や膵炎に持続する腹膜炎と考えられてきた[1]．

しかし，今回我々は，超音波検査などの画像学的診断により腹膜炎としての所見よりも消化管自体の所見が主である症例を経験したので，その画像診断所見を中心に報告する．

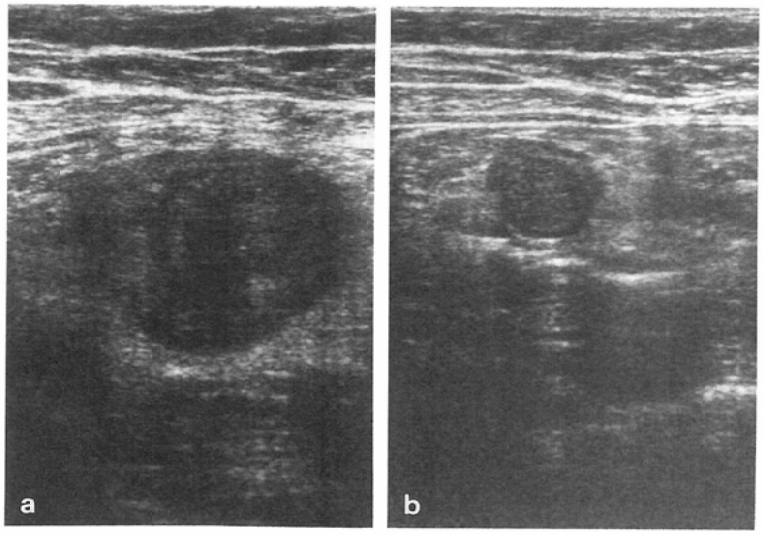

1990/07/17　　1990/08/04

Fig. 5 (Case 3) US on admission (a) shows marked intestinal wall thickening of the ascending colon and US after treatment by prednisolone (b) shows disappearance of the intestinal wall thickening.

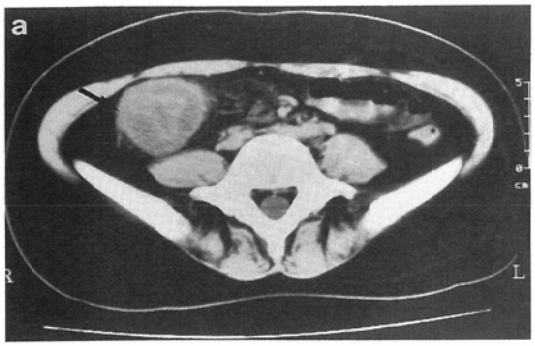

1990/07/17

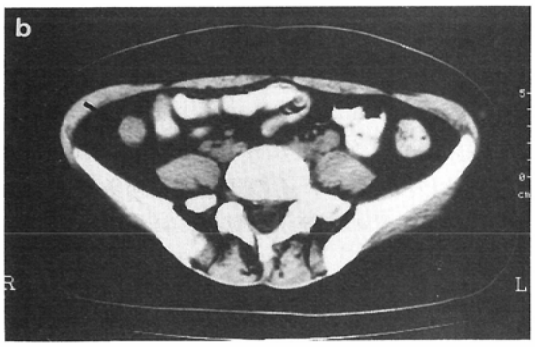

1990/08/04

Fig. 6 (Case 3) CT on admission (a) shows wall thickening of the ascending colon and CT after treatment by prednisolone (b) shows disappearance of wall thickening.

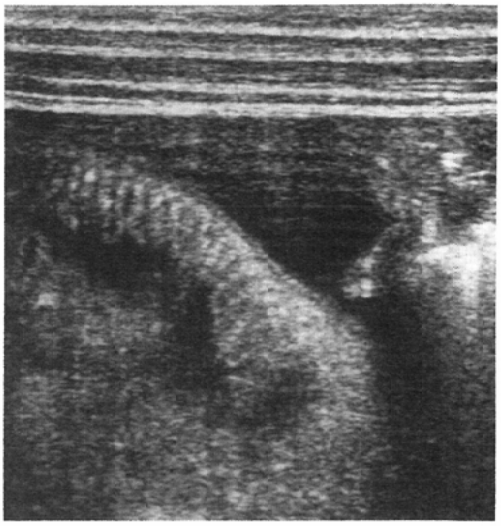

Fig. 7 (Case 4) US on admission reveals ascites and small intestinal wall thickening. Kerckring fold of small intestine demonstrates accordion-like appearance.

"lupus enteritis"の定義としては，近藤らの lupus peritonitis の定義に準じ[1]，「SLE 患者にみられる腸炎のうち，原因が他にあるものを除外し，SLE 固有の病変として生じる腸炎」と考えてよいと思われる．

lupus enteritis の病態と発生機序については，他の SLE に随伴する胸膜炎や腹膜炎と同様に，免疫複合体が小動脈の血管壁に沈着し，血管炎が生じ，局所の虚血により粘膜の浮腫，潰瘍形成，出血が起こると考えられる．腹水については，血管炎による浸出，あるいは漿膜炎によって出現すると考えられる．腹水中には LE 細胞，抗核抗体，抗 DNA 抗体が検出される[2)3)]．抗 DNA 抗体や抗 RNP 抗体が血清よりも高力価で見いだされ，免疫複合体も血清よりも高濃度で認められる[3)]，という報告もある．今回の症例では，腹水中の LE 細胞等の検索は行われていない．

lupus enteritis の発症時の病理学的な所見については，今回我々が経験した症例については，腹部症状や腸管壁の肥厚像がステロイドの持続投与により消失してしまい，外科的治療を有しないなどの理由から，病理学的分析は行っていないため明確ではない．しかし，1989年に Ogata ら[4)]は，イレウスにおける壊死腸管の超音波像と病理組織像の対比を行っており，それによると，腸管内腔側から第1層目の明瞭に皺襞を形成する高エコー帯を粘膜層，第2層目の低エコー帯を粘膜下層，第3層目の高エコー帯は粘膜下層と筋層（輪状筋）の境界部分，第4層目の低エコー帯は筋層，第5層目の高エコー帯は漿膜下層及び漿膜を反映するとされている．今回の症例の超音波像では，この Ogata による報告と対応させると，第2層目の低エコー帯が著明に厚くなっており，粘膜下層の浮腫性肥厚が，lupus enteritis による腸管壁肥厚の主体となっていると考えられる．

lupus enteritis の臨床症状については，lupus peritonitis とほぼ同様と考えてよいと思われ，

SLEの活動性（発熱，関節痛，紅斑，アルブミンの低下，補体低下，白血球減少，LEテスト陽性，血沈亢進，口腔内潰瘍または脱毛）に一致して腹膜刺激症状（腹痛，腹部膨満，下痢，嘔気，嘔吐，腹部圧痛，反跳痛，グル音の変化）が認められる．今回の4症例についてもいずれも主訴は，腹痛，下痢などの腹部症状で，SLEの活動性に一致している．また，SLEと診断されてからの期間が11年から20年と長期間で，寛解・増悪を繰り返していることも共通に認められ特徴の一つと考えられる．SLE患者における一般的な消化器症状の頻度は比較的高く，Lorraineら[5]によると，食欲不振が47～82%，悪心・嘔吐が11～53.2%，下痢が5.9～21%，消化管出血が5～6.3%である．また，SLE患者に腹水が認められる率は，Johnら[6]の集計によると11%，Ropesら[7]の集計によると8%，EstesとChristian[8]の集計では16%とされており高頻度である．これらの報告から，SLEに随伴する腹膜炎及び腸炎は，画像的に診断できなかったなどの理由により見逃されてきた可能性が大きい．今回我々の経験した4症例のうち腹部単純X線写真で異常を指摘できたのは1例のみであった．lupus enteritisの超音波像としては，腸管壁，特に粘膜下層の著明な浮腫性肥厚が認められる．こうした所見は必ずしもlupus enteritisに特異的なわけではなく，他に腸管壁の肥厚をきたす疾患として虚血性大腸炎，潰瘍性大腸炎，回腸末端炎，大腸憩室炎，アミロイドーシス，クローン病，細菌性腸炎，偽膜性大腸炎，イレウスなど様々な疾患があり，腸管壁が肥厚したからといって，lupus enteritisと診断することはできない．他の腸管壁が肥厚する疾患と比較して腸管壁の肥厚が著明で，小腸においてはKerckring皺襞がアコーデオン状を呈するという所見が他の疾患と比較して特異的な所見と思われる．

また，lupus enteritis及びlupus peritonitisは，ステロイドによる治療が効果的で，今回我々が経験した4症例においても17～40日のPSL　5～60 mg/dayの持続投与により腹部症状の軽快と画像診断により，腸管壁の消失，腹水の消失が確認された．

まとめ

1. lupus enteritisの4症例を経験した．
2. US, CT, 腹部単純X線写真で腸管壁の著明な肥厚像を認めた．
3. 特にUSにおいては，腸管壁の著明な浮腫性肥厚を認め，Kerckring皺襞はアコーデオン状の特異的な像を呈した．
4. ステロイドにより腹部症状の改善と同時に，USで腹水及び腸管壁の肥厚の消失を認め，USがlupus enteritisの診断・経過観察に有用であった．

文献

1) 近藤啓文，西成田真，柏崎禎夫：ループス腹膜炎，最新医学，45(2)：288—291, 1990
2) Metzger AL, Coyne M, Lee S, et al: In vivo LE cell formation peritonitis due to systemic lupus erythematosus. J Rheumatol 1: 130—133, 1974
3) Okamoto T, Okano Y, Kawagoe M, et al: Two cases of ascites due to lupus peritonitis. Ryumachi 21(Suppl): 189—194, 1981
4) 小縣正明：絞扼性イレウスにおける壊死腸管の超音波像，超音波医学，17(1)：19—25, 1990
5) Lorraine G, Shappeero, Allen, Myers A, et al: Acute reversible lupus vasculitis of the gastrointestinal tract. Radiology 11(2): 569—574, 1974
6) Schousboe JT, Koch AE, Chang RW: Chronic lupus peritonitis with ascites. Semin Arth Rheum 18(2): 121—126, 1988
7) Hoffman BI, Katz WA: The gastrointestinal manifestations of systemic lupus erythematosus: A review of the literature. Semin Arth Rheum 9: 237—247, 1980
8) Christian ED: The natural history of systemic lupus erythematosus by prospective analysis. Medicine 50: 85—95, 1971