Osaka University Knowledge Archive

Title	外傷性縦隔血腫における単純エックス線撮影の限界とCTの有用性について
Author(s)	中島, 康雄
Citation	日本医学放射線学会雑誌. 1988, 48(8), p. 961-971
Version Type	VoR
URL	https://hdl.handle.net/11094/17831
rights	
Note	

Osaka University Knowledge Archive : OUKA

https://ir.library.osaka-u.ac.jp/

Osaka University

日本医放会誌：48（8），961—971，1988（昭63）

外傷性縦隔血腫における単純エックス線撮影の限界とCTの有用性について

聖マリアンナ医科大学放射線医学教室（主任：藤井正道教授）
中　島　康　雄

（昭和63年4月26日受付特別掲載）
（昭和63年5月23日最終原稿受付）

The Limitation of Plain Chest Radiography and the Role of Computed Tomography in Diagnosis of Traumatic Mediastinal Hematoma

Yasuo Nakajima
Department of Radiology, St. Marianna University School of Medicine
(Director: Prof. Masamichi Fujii)

Research Code No. : 506

Key Words : Mediastinum, Thoracic aorta, Trauma, CT

Several plain chest radiographic findings suggestive of mediastinal hematoma were evaluated as compared with the findings of computed tomography (CT) and angiography, and the limitation of the plain chest film in diagnosis of the mediastinal hematoma was discussed. CT findings of mediastinal hematoma were also analysed and the role of CT in diagnosis of major arterial rupture was discussed.

Eighty patients who had plain chest findings of mediastinal hematoma were categorised into three groups on the basis of CT and angiographic findings. In the first group of 14 patients with major arterial ruptures, 10 were traumatic aortic ruptures (TAR) and 4 were branch vessels ruptures. In the second group of 36 patients with mediastinal hematoma, major arterial rupture was ruled out by angiography. The third group of 30 patients had no mediastinal hematoma on CT.

Increase of chest-mediastinal ratio was high in the sensitivity and low in the specificity for diagnosis of both mediastinal hematoma and TAR. Widening of vascular pedicle width with left sided predominance was relatively specific for diagnosis of TAR. The findings other than mediastinal widening were not so reliable because of high rate of interobserver disagreement. The sensitivity of abnormal aortic contour was 100% for diagnosis of TAR, but this finding was positive in 27% of the patients without mediastinal hematoma. There was no useful findings indicating the rupture of right bronchiocephalic artery.

In the first group, CT was done in 12 and all had periarterial hematoma around the sites of the tears. In the remainder of 2 patients, TAR was diagnosed by angiography without CT. CT of 8 patients with TAR showed periaortic hematomas around the posterior portion of aortic arch in all. Three of them demonstrated definite pseudo-aneurysms and they underwent surgery immediately after CT.

CT of 12 patients in the second group showed localized hamatomas in retrosternal space in 6 and paravertebral space in 6 with sternal and vertebral fractures respectively, and they had no periarterial hematoma. All patients in the third group followed the uneventful clinical course and follow-up chest radiographs after 6 months to 8 years showed no mediastinal abnormalities.

As a conclusion, CT is useful for ruling out major arterial rupture and can reduce the number of negative aortography. In addition, the location of mediastinal hematoma on CT is useful for diagnosis of causes of mediastinal hematoma. In selected cases, angiography can be cxcluded.

1. はじめに

外傷性胸部大動脈破裂（Traumatic Aortic Rupture, 以下 TAR と略す)は胸部外傷における最も重篤な合併症の1つで，その80～90%は即死あるいは医療機関への搬送前に死亡する．しかしその10～20%は仮性動脈瘤を形成したり，損傷部周囲の血腫がタンポナーデ効果を果たし大出血を免れ医療機関へ運ばれる．このような例も6時間以内に30%, 24時間以内に50%, 4カ月以内に90%が再破裂し死亡すると報告されている[1)2)]．しかし緊急手術が行われればその83%は救命されるので[3)4)]その診断は迅速を要する．本症の診断における単純エックス線撮影（以下単純撮影と略す）の評価は過去に数多くなされ，また本症の確定診断法である血管撮影の適応決定に関しても多くの報告がある[5)~12)]．しかし，その評価には各報告者の間にかなりのへだたりがある．単純撮影で認められる所見は種々の縦隔影の辺縁の消失あるいは変位により疑われる縦隔血腫の所見と TAR に合併する頻度が高い上部肋骨骨折[6)]や apical cap[7)]などの所見に分けられる．しかし，最近の報告では上部肋骨骨折や apical cap などと TAR との相関について否定的意見が多く[8)~10)]，縦隔血腫の所見がより重視されるようになった[11)~13)]．しかしながら縦隔血腫を疑う単純撮影所見は主観的で客観性に乏しいとする報告もある[14)]．一方，縦隔血腫は大動脈損傷以外の原因によっても生じ，また血腫以外でも縦隔の脂肪や血管奇形，胸腺などによっても単純撮影上異常影を呈することがあり[15)16)] TAR に対する単純撮影所見の特異性は低い．血管撮影以外に有力な診断法のない本症では，単純撮影で少しでも TAR が疑われると血管撮影を行うことになり結果的に数多くの TAR 陰性例の血管撮影が行なわれている現状である[13)]．一方，大動脈分枝損傷も早期に血管撮影で診断すべき疾患であるが，本症に対する有用な単純撮影所見はないとされている[17)]．

CT は縦隔構造を正確に描出し，縦隔血腫の診断も容易でその解像力及び客観性において現在のところ最も優れた検査法であるため[18)]単純撮影の欠点を補いうると思われる．しかし，過去に本症の診断に CT を用いた報告は少なく[16)19)~21)]，更に単純撮影における縦隔血腫の所見を CT 所見と比較した報告は見られない．従って CT の臨床的評価や縦隔血腫を疑う各種単純撮影所見の存在診断に対する正診率や，実際に縦隔血腫が存在した症例での TAR の発生頻度も明らかにされていない．

著者は

1. CT を基準とした各種単純撮影所見の評価
2. 3名の医師による各種単純撮影所見の診断一致率
3. CT 上での縦隔血腫の局在と TAR 及び大動脈分枝損傷との関係

につき検討し，縦隔血腫における単純撮影の限界と CT の有用性につき新知見を得たので報告する．

2. 対象と方法

2-1 対象：

本院に救命救急センターが開設された1979年4月から1987年10月までの8年間に胸部鈍的外傷で本院に入院した256症例中，単純撮影で縦隔血腫が疑われた80例を対象とした．その内訳は男性52例，女性28例で年齢は7歳から69歳までで，平均は39.4歳である．全例交通事故で受傷し，単純撮影上縦隔血腫を疑う何らかの異常所見が指摘された．80例中78例に CT を施行したが2例は単純撮影上明らかに TAR が疑われたため CT を行わず血管撮影を施行し TAR が確認された．

2-2 検査方法：

単純撮影は背臥位前後方向で行い，フィルム焦点間距離は100cm，管電圧は110KV の準高圧撮影である．CT は Toshiba TCT 60A 60, VarianV-360, Elscint Excel 905の3機種を使用しスキャン

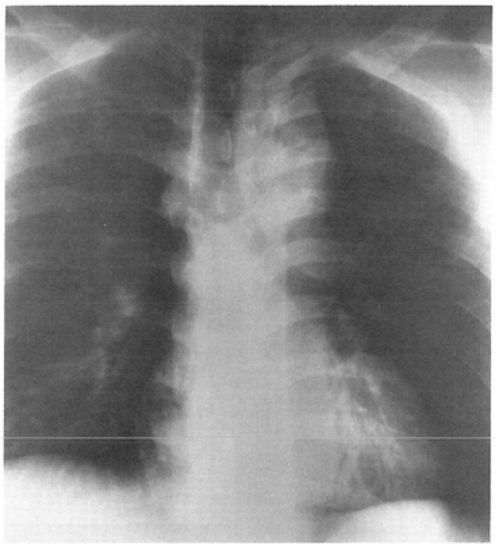

a

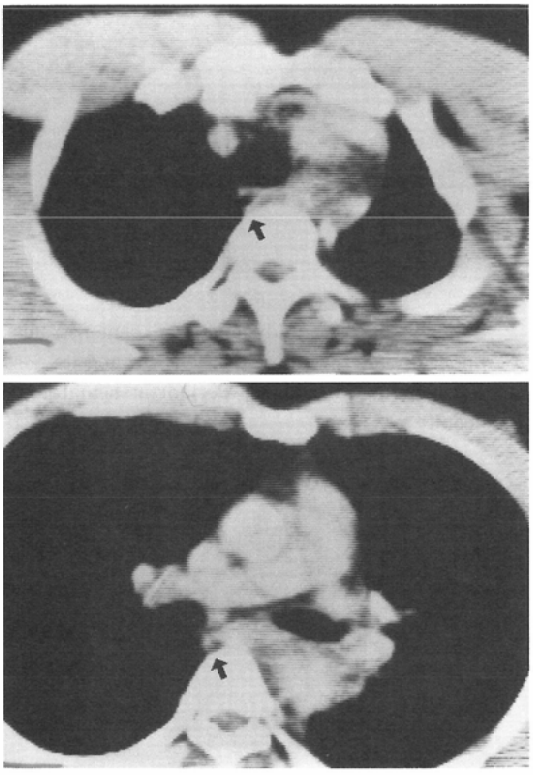

b

c

Fig. 1　a) Plain supine chest shows abnormal aortic contour but superior mediastinum is not widened. b) CT shows left superior mediastinal hematoma and periaortic hematoma displacing the esophagus (black arrow) to the right. c) Aortogram discloses pseudoaneurysm of aortic isthmus.

時間はそれぞれ4秒，3.6秒，10秒である．スライス厚は10mmでスライス間隔は10～15mmである．53例に静脈内造影剤投与が行われ，うち9例にTable Increment Dynamic CT（以下TIDCTと略す）を行った．

2-3 検討した単純撮影所見：

（a）縦隔幅拡大所見

胸郭幅(Chest Width，以下CWと略す)は最大胸郭横径とし，上縦隔幅(Mediastinal Width，以下MWと略す)は大動脈弓部の高さで測定した[19]．左右のvascular pedicleはMilneらの方法に準じて右側のvascular pedicle width（以下RVPWと略す）を正中線から上大静脈の外側縁と右主気管支上壁が交叉する点までの長さとし，左側のvascular pedicle width（以下LVPWと略す）は正中線から左鎖骨下動脈が大動脈から分枝する点までとした[23]．MWをCWで除した値とRVPWとLVPWの和をCWで除した値がそれぞれ0.3以上を縦隔幅拡大所見とした．

また，LVPWがRVPWより大きい例をVPWの開大例に加えて検討した．

（b）縦隔幅拡大以外の単純撮影所見

縦隔血腫を疑う所見は現在広く認められている以下の6所見とした．

①右主気管支低下(Depressed Left Main Bronchus，以下DLMBと略す)，②気管右方変位(Rightward Tracheal Shift，以下RTSと略す)，③大動脈影の異常（Abnormal Aortic Contour，以下AACと略す)，④左旁椎体線開大(Widening of the Left Para-Spinal Line，以下WLPSと略す)，⑤右旁気管線開大（Widening of the Right Para-Tracheal Stripe，以下WRPTと略す)，⑥奇静脈影消失（Vanishing Azygos Vein，以下VAVと略す)．尚，Nasogastric tubeの変位所見も広く認められているが今回対象とした症例でtubeが挿入されていた例が少なかったため検討項目から除外した．更にTARに伴うことの多い所見としては，①左apical cap(Left Apical Cap，以下LACと略す)，②上部肋骨骨折(Fractures of Superior Ribs，以下FSRと略す）の2所見とした．

2-4 各単純撮影所見の客観性についての検討方法

対象症例の中から無作為に選んだ29例について3名の放射線科医(診断医の経験は各3年，5年，9年）が各所見の有無を別々に検討し，その結果をkappa分析し各所見の診断一致率とした．

2-5 CT所見の検討方法

縦隔内に認められた異常軟部腫瘤を縦隔血腫とし，血腫の局在を①大動脈弓周囲（Para Aortic Arch，以下PAAと略す）(Fig. 1, 2)，②大動脈弓最上部より上方で左鎖骨下動脈周囲（Left Superior Mediastinum，以下LSMと略す)，③大

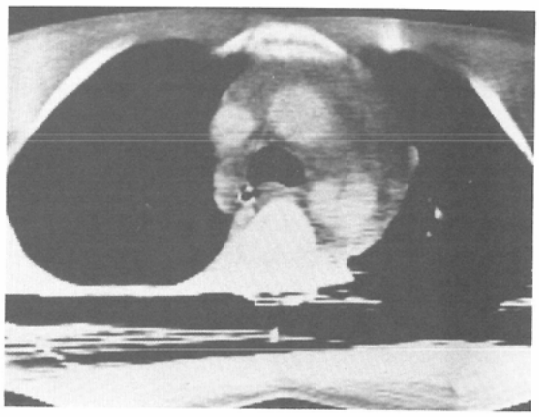

Fig. 2

a) Table increment dynamic CT demonstrates a linear low density in opacified aorta and its posterior portion is buldged. Periaortic hematoma is definite.

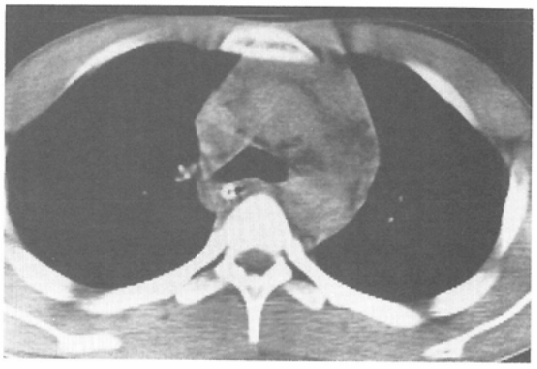

b) Drip infusion contrast CT can not demonstrate definite abnormality except for periaortic hematoma.

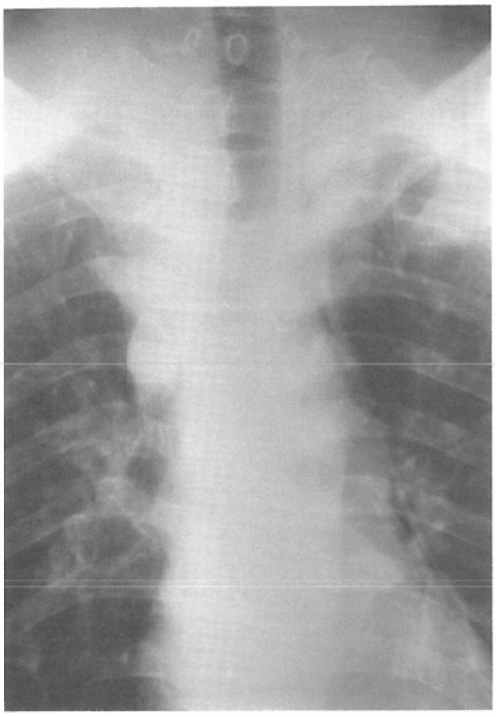

a

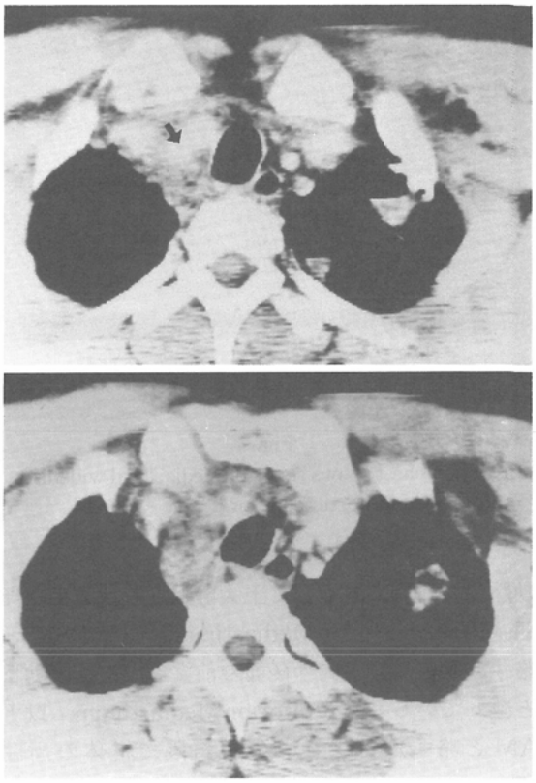

b

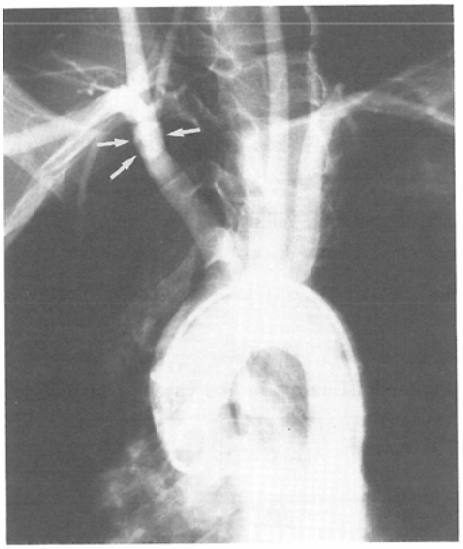

c

Fig. 3　a) Plain chest shows widening of right paratracheal stripe but chest-mediastinal ratio is not increased. b) Contrast CT demonstrates right superior mediastinal hematoma around the right brachiocephalic artery (black arrow). c) Angiogram demonstrates pseudo-aneurysm of right brachiocephalic artery (white arrows).

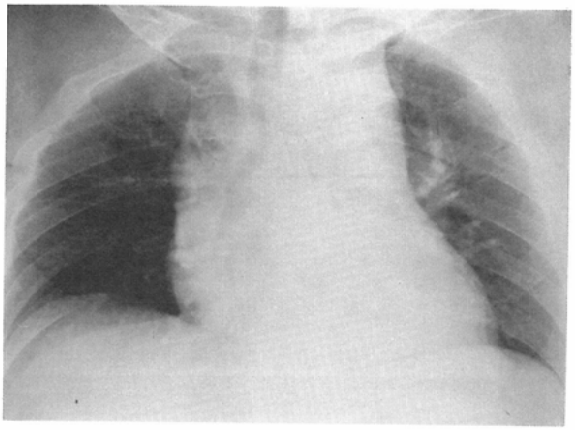

Fig. 4
a) Plain chest shows superior mediastinal widening and abnormal aortic contour.

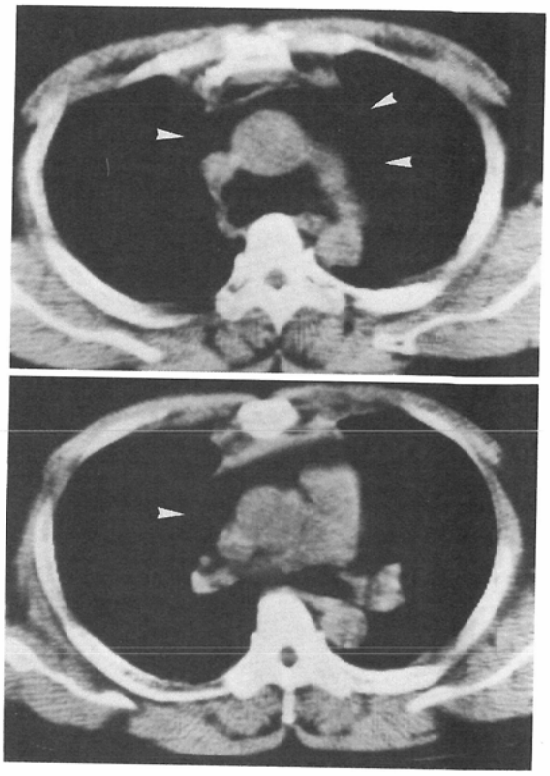

b) CT demonstrates sternal fracture and localized anterior mediastinal hematoma apart from ascending aorta with abundant mediastinal fat (white arrow heads). Major arterial rupture can be excluded by subsequent angiography.

動脈弓の右側で主として上大静脈，右腕頭動脈周囲（Right Superior Mediastinum，以下RSMと略す）(Fig. 3)，④胸骨後面の前縦隔で上行大動脈と離れているもの（Anterior Mediastinum，以下AMと略す）(Fig. 4)，⑤後縦隔で椎体の周囲（Para Vertebral，以下PVと略す）の5つに分類し，損傷血管との関係を検討した．PAAとPVの分類には食道の位置も考慮し，食道が右側に変位している例はPAAに，左前方に変位している例はPVに分類した．

3. 結　果

3-1 縦隔幅拡大所見：Table 1に示すごとく縦隔胸郭比0.3以上の所見は大血管損傷全例に陽性であるが縦隔正常例でも63%が陽性を示すので特異性が低い．左右VPWの和の胸郭比が0.3以上の所見はTARと左鎖骨下動脈破裂で100%に陽性で，TARや左鎖骨下動脈破裂以外の縦隔血腫の56%，縦隔血腫のない例の43%の陽性率に比べ有意に高率となった．この所見にLVPWがRPVWより大となる所見を加えるとその特異性が向上

Table 1 Chest mediastinal ratio and vascular pedicle width on plain chest

CT findings and ruptured arteries	No. of cases	① MW/CW≧0.3	② (LVPW+RVPW)/cw ≧0.3	③ ②+(LVPW>RVPW)
Mediastinal hematoma (+)	50	94%	64%	50%
Aortic isthmus	10	100	100	90
Left subclvian artery	2	100	100	100
Right brachiocephalic artery	2	100	0	0
No major arterial rupture	36	92	56	37
Mediastinal hematoma (−)	30	63	43	20

MW : Mediastinal Width　CW : Chest Width　LVPW : Left Vascular Pedicle Width　RVPW : Right Vascular Pedicle Width

Table 2 Plain chest findings(excluding superior mediastinal widening) suggestive of mediastinal hematoma with aortic rupture

CT findings and ruptured arteries	No. of cases	Plain chest findings							
		① DLMB	② RTS	③ AAC	④ WLPS	⑤ WRPT	⑥ VAV	① LAC	② FSR
Mediastinal hematoma (+)	50	24%	24%	66%	50%	68%	60%	68%	36%
Aortic isthmus	10	80	50	100	70	70	30	70	0
Lt. subclavian art.	2	0	50	100	50	0	50	100	100
Rt. brachiocephalic art.	2	0	0	0	0	100	50	50	50
No major arterial injuries	36	11	17	58	47	69	69	67	42
Mediastinal hematoma (−)	30	3	10	27	27	24	13	33	13

art: Artery　DLMB: Depressed Left Main Bronchus　RTS: Rightward Tracheal Shift　AAC: Abnormal Aortic Contour　WLPS: Widening of the Left Para-Spinal line　WRPT: Widening of the Right Para-Tracheal Stripe　VAV: Vanishing Azygos Vein　LAC: Left Apical Cap　FSR: Fractures of Superior Ribs(1-3)

し，TAR や左鎖骨下動脈破裂以外の縦隔血腫では37%，縦隔血腫のない例では20%と陽性率が減少した．

3-2 縦隔幅拡大以外の単純撮影所見：Table 2 に示すごとく縦隔血腫のない例において縦隔血腫を疑う各単純撮影所見が陽性であったものは3～27%に認められた．特に TAR 例で100%に陽性となる AAC にも27%の偽陽性が認められた．DLMB は TAR に対し80%に陽性で血管損傷のない縦隔血腫では11%，縦隔血腫のない例では3%に陽性を示したにとどまり TAR に対して特異性が高かった．AAC, DLMB 以外の所見は縦隔血腫例に多く認められるが，大血管損傷に対する特異性は低かった．特に VAV は大血管損傷よりも他の原因による縦隔血腫に高頻度に認められた．大動脈損傷に合併しやすいと言われている LAC や FSR は TAR に特異的ではなかった．右腕頭動脈損傷の2例では，WRPT 以外の所見の陽性率は低かった．

3-3 各単純撮影所見の客観性の評価：Table 3 に示すごとく縦隔血腫を疑う各種単純撮影所見の一致率は概して低く，特に左主気管支低下では不一致が一致より多い結果を示した．最も高い一致を示した WRPT でも平均0.4で LAC や FSR に比較し低い一致率にとどまった．

3-4 CT による縦隔血腫の診断について：単純撮影で縦隔血腫が疑われた80例中30例（37.5%）は CT にて縦隔血腫を認めなかった．30例中2例に血管撮影を施行したが大血管損傷は認められなかった．残りの28例は血管撮影を行わず6ヵ月から8年の経過観察を行っているが TAR や動脈瘤の形成は認めていない．48例は CT にて縦隔血腫が認められ，うち12例（25%）に大動脈あるいはその分枝動脈の損傷があり手術で確認された．残りの36例は血管撮影及びその後の臨床経過から動脈損傷は否定された．しかし CT 上，縦隔血腫の原因を推定しえたのは胸骨骨折あるいは胸鎖関節脱臼の6例（12%），椎体骨折の9例（19%）でその他の21例（44%）は原因が明らかでなかった．

Table 3 Kappa Correlation of Interobserver Variability for Signs of Aortic Rupture

Signs	Range	Mean
Depressed left main bronchus	−0.34—0.12	−0.22
Right tracheal shift	0.15—0.25	0.20
Abnormal aortic contour	0.11—0.35	0.23
Widened left para-spinal line	0.14—0.41	0.28
Widened right para-tracheal stripe	0.21—0.59	0.40
Vanishing azygos vein	0.27—0.39	0.33
Left apical cap	0.71—0.78	0.75
Fractures of superior ribs(1-3)	0.45—0.85	0.65

3-5 損傷血管と CT 上の縦隔血腫の局在との関連：Table 4 に示すごとく大動脈狭部破裂の8例は全例 PAA に血腫を認め，うち5例で LSM に血腫が拡がっていた（Fig. 1）．また，右腕頭動脈損傷では RSM（Fig. 3）に，左鎖骨下動脈損傷では LSM に全例血腫を認め損傷部位に一致してい

Table 4 The relationship between injured arteries and locations of mediastinal hematoma on CT

Injured arteries	No. of cases	PAA	LSM	RSM	AM	PV
Aortic isthmus	8	8(100)	5 (63)	1(13)	2 (25)	1 (13)
Left subclavian art.	2	0	2 (100)	0	1 (50)	0
Right brachiocephalic art.	2	0	0	2(100)	1 (50)	0
None	36	3(8)	7*1(19)	13(36)	8*2(23)	9*3(25)

No. of cases(%)

PAA; Para Aortic Arch LSM; Left Superior Mediastinum RSM; Right Superior Mediastinum AM; Anterior Mediastinum PV; Para Vertebral

*1Vertebral or costal fractures in 4 cases.

*2Sternal fractures or sternoclavicular dislocations in 6 cases.

*3Vertebral fractures in 6 cases

た．大血管損傷が否定された36例の血腫の存在部位に特異性はなかったが，PVの6例及びAMの6例は血腫が骨折部位に限局していた．特にAMの6例の血腫は大血管の走行と離れて存在していた（Fig. 4）．

3-6 胸部大動脈破裂（TAR）のCT所見

大動脈破裂の8例は全例大動脈狭部に存在し，後部大動脈弓周囲に血腫を認めた．4例（50%）後部大動脈弓から下行大動脈にかけて局所的な拡大を認め，仮性動脈瘤と診断した．TIDCTを施行した2例では明らかな仮性動脈瘤を認め，うち1例は下行大動脈内腔に線状低吸収域を認めintimal flapと診断できた（Fig. 2a）．後者の所見は点滴静注後のCTでは描出されなかった（Fig. 2b）．TIDCTを施行した2例を含む3例はPAA血腫とともに明らかな仮性動脈瘤が認められたため血管撮影を行うことなく手術が施行されTARが確認された（Fig. 2）．一方，単純CTのみ行われた3例ではPAA血腫以外の所見は認められなかった．

4. 考　案

外傷性縦隔血腫は胸部外傷における最も重篤な合併症の1つである胸部大動脈破裂を疑う有力な所見として注目され，数多くの単純撮影所見が提唱されたが，どれひとつとして充分な検出率と特異性とを有する所見はないとされている[11]．過去の報告では単純撮影所見と血管撮影所見とが比較され，血管撮影でTARがなければそのまま経過観察となりTAR以外の症例で縦隔血腫の有無についての検討はなされていない．従って縦隔血腫の単純撮影所見の正診率については明らかでなかった．今回CT所見を基準とし各単純撮影所見の評価を試みた．その結果，縦隔血腫の所見ありとされた80例中30例（37.5%）はCT上血腫はなく，正常であることが明らかとなった．縦隔血腫に対し偽陽性となる頻度の最も高い所見は縦隔幅拡大所見で正常例の63%が陽性を示した．この原因として最も考えやすいのは，撮影体位による影響である[24)25]．Milneらが報告しているように臥位により正常人でもVPWが7～40%増加するとしている[26]．彼らは左右のVPWを比較して左側は体位による影響が少ないことを指摘した．今回の研究でLVPWがRVPWより大である所見をVPWの拡大所見に付加する基準を設けることにより，偽陽性を43%から20%に減らせることができた．従ってLVPWがRVPWより大きく，かつVPWの和の胸郭比が0.3以上を陽性とすると臥位による影響が減少し縦隔血腫の診断さらにTARの診断に対し比較的良い指標となると思われる．縦隔幅拡大以外の単純撮影所見の中で最も偽陽性率の高かったのはAACで縦隔血腫のない例で27%が陽性とされた．BarciaらもAACはTARで100%の検出率であるがTARのなかった例で79%が陽性で特異性に乏しいとし[27]Tociniらも縦隔正常例でもAACの所見が出現するとしている[28]．しかしながらこの所見はTARに対し100%の検出率を有し，他の多くの報告者も最も重要視している所見である[12)~14]．

一方，縦隔血腫の単純撮影所見は，縦隔幅拡大のように数量化しうる明確な診断根拠がなく主観的で読影者間に不一致の出る点も注目されてきた[14]．今回の検討で，比較的一致率の高かった所見はWRPTのみでAACを含む他の所見は客観性に乏しいという結果をえた．Woodlingら[29]は縦隔幅拡大の他，RTD，食道変位，WRPTが比較的一致率が高いとし[29]，Mirvisら[13]も同様の結果を報告している．Gundryらは6名の読影者間でTARの単純撮影を別々に読影すると各所見のなかで全員が一致したのは縦隔幅拡大所見だけであるとも報告している[30]．

一方，CT所見は読影者間での差異が生じにくく，その所見は客観性が高い．今回縦隔血腫7例，縦隔正常5例について3名の読影者により診断一致率を検討したが縦隔血腫例は全員診断が一致した．従って縦隔血腫のCT所見は客観性が高い．CTで縦隔血腫のなかった30例（37.5%）の中には大動脈およびその分枝損傷の見られた例はなく，大血管損傷に対するCTの検出率は100%である．従ってCTで縦隔血腫が否定されれば血管撮影は省略できると思われる．Tocini[16]や加地[19]，Mirvisら[20]も同様の意見を述べているが，現在までに多数例での報告はない．一方，GoodmanはCTにて縦隔血腫がなくても大動脈損傷は否定できないという意見を述べ[31]，また，KubofaらはCTで描出できなかった下行大動脈損傷例を報告し[32]，ともにCTの有用性を否定している．しかし，彼らの報告ではCT上の縦隔血腫の有無について記載されていない．従って少なくともTARによる縦隔血腫の診断に対してCTの偽陰性例の報告はないと思われる．こうした結果をふまえCT上の縦隔血腫の有無から血管撮影の適応を決めると，必要のない血管撮影を省略できるため血管撮影の大血管損傷に対する陽性率を過去に報告されている15%前後[13][29][33]から25%（48例中12例）に向上させることができる．

先にも述べたようにTARの症例が生存して医療機関へ運ばれるためには仮性動脈瘤の形成と損傷部周囲の血腫によるタンポナーデ効果が必要条件である．縦隔構造の描出に優れたCTはわずかの縦隔血腫も診断することが可能である．今回の検討でもCTは大動脈狭部破裂例全例にPAA血腫（特に後部大動脈弓部）を，また大動脈分枝損傷の全例に損傷部周囲血腫を描出し，その陽性率は100%である．一方，PAAはTARのない例では3例のみ陽性を示し，PAAのTARに対する陽性率は73%（8/11）と高く特異性の高い有用な所見と思われる．また，大動脈分枝損傷に対して有用な単純撮影所見がない現状で，特異性には乏しいが血管周囲血腫所見は有用な診断指標となり得る．

更に，CTは単純撮影で診断の困難な胸骨骨折やわずかな椎体骨折をも描出しうるとともに骨折と血腫との位置関係をも明瞭にするため大血管損傷以外による縦隔血腫の原因を推定することも可能である．今回の研究結果から縦隔血腫があっても大血管と血腫が離れて存在した胸骨骨折の6例と骨折部位に一致したPV血腫でPAAに血腫を認めない椎体骨折の6例の合わせて12症例のすべてで大血管損傷は否定された．今後このような症例では血管撮影を省きうる可能性も示唆された．このようにCT上の血腫の部位から血管撮影の適応をさらに厳密にすると，48例の縦隔血腫例のうち12例の血管撮影を省くことが可能で血管撮影による大血管損傷の陽性率を33%（12/36）に向上させることもできる．

一方，TARそのものを直接示すCT所見は，1985年Heibergらにより報告され[21]，筆者も仮性動脈瘤を4例（50%）に認め，また他の1例で大動脈内の線状低吸収域を認めた．これらの所見の陽性率は67.5%（5/8）であるがCTの解像力の向上によりその陽性率は上がると思われる．実際に1986年以降の大動脈損傷3例ではTIDCTの利用とも相まって明らかな仮性動脈瘤を3例，（うち1例にintimal flap）をCTより診断し，臨床症状等を考慮し血管撮影を行うことなく手術が施行されCT所見が確認されている．

しかし，CTは血管撮影に比べ小さな動脈瘤などの血管病変の検出には劣り[31]，血管撮影に代わりうる検査法ではない[32][34]．従ってCTで縦隔血腫があり大動脈損傷の直接所見がない例では直ち

に血管撮影を行うべきである．

5. 結　語

胸部に鈍的外傷をうけ胸部単純撮影で縦隔血腫が疑われた80例の胸部単純撮影所見とCT所見について，血管撮影所見ならびに手術所見との比較検討を行い以下の知見をえた．

(1) 上縦隔幅拡大所見は非特異的で縦隔血腫及び大血管損傷の存在に対しての有用な所見ではない．しかし左右のVPWの和をCWで除した値が0.3以上で，かつLVPWがRVPWより大であるという基準を設けるとその基準は縦隔血腫やTARの診断に対し有用である．

(2) 縦隔血腫の単純撮影所見の中でAACはTAR及び左鎖骨下動脈損傷において100%に認められたが，正常縦隔例の27%が陽性を示した．また，このような縦隔血腫の単純撮影所見はWRPTを除いて読影者間での診断不一致率が高く客観的指標とはなりがたい．

(3) 右腕頭動脈破裂に対する有用な単純撮影所見は認められない．

(4) 単純撮影で縦隔血腫を疑った例の37.5%(30/80)はCT上，縦隔血腫を認めなかった．このような例では大血管損傷はなく，CTで縦隔血腫を認めなければ血管撮影は省きうる．

(5) CTで縦隔血腫の認められた48例中，胸部大動脈あるいはその分枝の損傷は12例（25%）であり，胸骨あるいは椎体骨折は15例(31%)であった．

(6) 大動脈弓周囲血腫は大動脈破裂全例に陽性でその特異性も8/11（73%）と高い．また，大動脈分枝損傷4例も全例損傷部周囲に血腫を認めた．また，縦隔血腫が大血管と離れて存在したり骨折部周囲に限局した12例では大血管損傷を認めなかった．CTによる縦隔血腫の局在診断は血管撮影の適応を決定するのに役立つ．

(7) 大動脈損傷を示す仮性動脈瘤やintimal flapなどのCT所見の陽性率は67.5%（5/8）であった．大血管の周囲に血腫があり，大動脈損傷を示すCT所見がない例は血管撮影の適応である．

以上の知見からCTは外傷性縦隔血腫の診断及び血管撮影の適応決定に対して有用性が高いと考える．

稿を終えるにあたり，御指導，御校閲を賜った聖マリアンナ医科大学放射線医学教室藤井正道主任教授ならびに石川　徹教授に深甚の謝意を表します．また，本研究の統計処理につき御指導を賜った今村恵子講師に厚くお礼申し上げます．さらに多くの貴重な症例を提供して頂いた本院救命救急センター副センター長芦川和高教授にも厚くお礼申し上げます．最後に本研究に対し御助言を頂いた教室員各位ならびに論文作成に献心的な御協力を頂いた竹間真美，村上一二美氏に厚くお礼申し上げます．

この論文の要旨は第14回日本救急医学会総会および第88回American Roentgen Ray Societyにおいて発表した．

文　献

1) Parmley LF, Thomas WM, Manion WC, et al: Non penetrating traumatic injury of the aorta. Circulation 17: 1086—1101, 1958
2) Fishbone G, Robbins DI, Osborn DJ, et al: Trauma to the thoracic aorta and great vessels. Radiol Clin North Am 11: 543—554, 1973
3) Symbas PN, Tyras DH, Ware RE, Hatcher CR: Rupture of the aorta. Ann Thorac Surg 15: 405—410, 1973
4) Plume S, Deweese JA: Traumatic rupture of the thoracic aorta. Arch Surg 114: 240—243, 1979
5) Henry DA: Thoracic trauma: Radiological triage of the chest radiograph; In ARRS categorical course on chest radiology, 13—22, 1986
6) Richardson JD, McElvein RB, Trinkle JK: First rib-fracture. A hallmark of severetrauma. Ann Surg 181: 251—254, 1975
7) Simeone JF, Deren MM, Cagle F: The value of the left apical cap in the diagnosis of aortic rupture. Radiology 139: 35—37, 1981
8) Woodring JH, Dillon ML: Radiographic manifestations of mediastinal hemorrhage from blunt chest trauma. Ann Thorac Surg 37: 171—178, 1984
9) Stark P: Traumatic rupture of the thoracic aorta; A review. CRC Crit Rev Diagn Imag 31: 229—255, 1984
10) Seltzer SE, D'Orsi C, Kirshner R, et al: Traumatic aortic rupture; Plain radiographic findings. AJR 137: 1011—1014, 1981
11) Godwin JD, Tolentino CS: Thoracic cardiovascular trauma. J Thorac Imag 2(3): 32—44, 1987
12) Marnocha KE, Maglinte DDT: Plain film criteria for excluding aortic rupture in blunt

chest trauma. AJR 144 : 19—21, 1985
13) Mirvis SE, Bidwell JK, Buddemeyer EU : Value of chest radiography in excluding traumatic aorta rupture. Radiology 163 : 487—493, 1987
14) Burney RE, Gurdry SR, MacKenzie JR, et al : Chest roentgenograms in diagnosis of traumatic rupture of the aorta ; Observer variation in interpretation. Chest 85 : 605—609, 1984
15) Sanchez FW, Greer CF, Thomason DM, et al : Hemiazygos continuation of a left inferior vena cava ; Misleading radiographic findings in chest trauma. Cardiovasc Intervent Radiol 8 : 140—142, 1985
16) Tocino I, Miller MH : Computed tomography in blunt chest trauma. J Thorac Imag 2(3) : 45—59, 1981
17) Fisher RG, Hadlock F, Ben-Menachem Y : Laceration of the thoracic aorta and brachiocephalic arteries by blunt trauma. Radiol Clin North Am 19 : 91—110, 1981
18) Moore AV, Silreman PM, Putman Current concepts in computed tomography of the mediastinum. CRC Crit Rev Diagn Imag 24 : 1—38, 1985
19) 加地辰美，石川　徹，蘆田　浩，他：縦隔血腫のCT像—胸部鈍的外傷における血管撮影の適応—，救急医学，8(3) : 351—359, 1984
20) Mirvis SE, Kostrubiak I, Whitley NO, et al : Role of CT in excluding major aterial injury after blunt thoracic trauma. AJR 149 : 601—605, 1987
21) Heiberg E, Wolverson MK, Sundaram M, et al : CT in aortic trauma. AJR 140 : 1119—1124, 1983
22) Marnocha KE, Maglinte DDT, Woods J, et al : Mediastinal-width/Chest-width ratio in blunt chest trauma ; A reappraisal. AJR 142 : 275—277, 1984
23) Milne ENC, Imray TJ, Pistolesi M, et al : The vascular pedicle and the vena azygos Part III. In trauma-the "vanishing" azygos. Radiology 153 : 25—31, 1984
24) Schwab CW, Lawson RB, Lind JF, et al : Comparison of supine and upright portable chest films to evaluate the widened mediastinum. Ann Emerg Med 13 : 896—899, 1984
25) Sandor F : Incidence and significance of traumatic mediastinal hematoma. Thoralx 22 : 43, 1967
26) Milne ENC, Pistolesi M, Miniati M, et al : The vascular pedicle of the heart and the vena azygos, Part 1 : The normal subject. Radiology 152 : 1—8, 1984
27) Barcia TC, Livoni JP : Indications for angiography in blunt thoracic trauma. Radiology 147 : 15—19, 1983
28) Tocino IM, Miller MH : Mediastinal trauma and other acute mediastinal Conditions. J Thorac Imag 2(1) : 79—100, 1987
29) Woodring JH, Loh FK, Kryscio RJ : Mediastinal hemorrhage ; An evaluation of radiologic manifestations. Radiology 151 : 15—21, 1984
30) Gundry SR, Burney RE, Mackenzie JR, et al : Assessment of mediastinal widening associated with traumatic rupture of the aorta. J Trauma 23 : 293—299, 1983
31) Goodman PC : CT of chest trauma. In Federle MP, Brant-Zamadski M (eds) : Computed tomography in the evaluation of trauma. 2nd ed. 168—190, 1986, Baltimore Willisms & Wilkins
32) Kubota RT, Tripp MD, Tisnado J, et al : Evaluation of traumatic rupture of descending aorta by aortography and computed tomography : Case report with follow-up. J Comput Tomogr 9 : 237—240, 1985
33) Ayella RJ, Hankins JR, Turaey SZ, et al : Ruptured thoracic aorta due to blunt trauma. J Trauma 7 : 199—205, 1977
34) White RD, Lipton MJ, Higgins CB, et al : Non invasive evaluation of suspected thoracic aortic disease by contrast-enhanced computed tomography. Ann J Cardiol 57 : 282—290, 1986