The University of Osaka
Institutional Knowledge Archive

Title	膵癌のStage別による内視鏡的膵・胆管造影所見
Author(s)	村中, 光; 牛島, 賢一; 古賀, 安彦
Citation	日本医学放射線学会雑誌. 1980, 40(10), p. 951-959
Version Type	VoR
URL	https://hdl.handle.net/11094/17838
rights	
Note	

The University of Osaka Institutional Knowledge Archive : OUKA

https://ir.library.osaka-u.ac.jp/

The University of Osaka

膵癌の Stage 別による内視鏡的膵・胆管造影所見

九州大学医学部放射線科
村　中　　光
国立福岡中央病院外科
牛　島　賢　一
国立福岡中央病院内科
古　賀　安　彦

(昭和55年3月25日受付)
(昭和55年4月22日最終原稿受付)

The Findings of Endoscopic Retrograde Cholangiopancreatography of Pancreatic Cancer, Correlated with Macroscopic Staging

Toru Muranaka*, Kenichi Ushijima** and Yasuhiko Koga***
*Department of Radiology, Faculty of Medicine, Kyushu University
**Department of Surgery, National Fukuoka Central Hospital
***Department of Internal Medicine, National Fukuoka Central Hospital

Research Code No.: *515, 9*

Key Words: *Endoscopic retrograde cholangiopancreatography, Pancreatic cancer, Macroscopic staging*

The findings of endoscopic retrograde cholangiopancreatography (ERCP) of 26 laparatomized pancreatic cancer patients were reviewed, and correlated with surgical macroscopic stagings.

In stage I and II cancer of the pancreatic head, the pancreatic duct was frequently stenotic, and obstruction of the duct in the head strongly suggested stage III or IV. Among those with stenotic ducts in the head, all whose main ducts between the orifice and the proximal end of the stenotic segment were less than four or five cm, and without displacement, had stage I or II cancers. Tumor size did not differ significantly comparing histologic specimens and ERCP findings.

Cystadenocarcinoma could not be differentiated from cystadenoma by ERCP or by the gross specimen. Detailed histological evaluation was necessary for a definite diagnosis.

I. 緒　言

内視鏡的逆行性膵・胆管造影法（以下 ERCP と略す）が行なわれるようになってから，膵癌の診断は著しく向上した[1)~4)]．しかし，その治療成績はいまだに不良であり，根治的に切除できるものは極めて少ない．膵癌の治療成績向上には，早期診断が重要であることは言うまでもないが，切除可能な時期の膵癌診断に目が向けられ，これが強調されるようになったのも，ようやく最近のことである．ERCP の早期膵癌診断能についても，現時点では切除例と非切除例との膵管像を対比した文献が散見される程度であり[5)~8)]，充分には検

討されていない．

今回，我々は確診の得られた26例の膵癌に対し，開腹時の肉眼所見から主腫瘍の進行程度を4期の stage に分類し，各 stage における ERCP 所見の検討を行なった．その結果，特に膵頭部癌において比較的早期の膵癌診断に有用であると思われる若干の知見を得たので報告する．

II. 対　象

ERCP が施行され，組織学的に確診の得られた膵癌35例のうち，造影施行から開腹手術までの期間が2週間以内であった26例を今回の検討の対象とした（Table 1）．

Table 1　Cases of pancreatic cancer

Location	No. of Cases	Sex		Age (average)
		Male	Female	
Head	18	9	9	62.5
Body or Tail	8	5	3	53.9
Total	26	14	12	58.2

部位別にみると膵頭部癌18例，膵体尾部癌8例である．乳頭部癌，膵内胆管癌は除外した．

男女比は，1.2：1，平均年齢は，58.2歳（40～76歳）であった．

手術方法は，切除手術6例，姑息的黄疸軽減手術（以下バイパス手術と略す）10例，試験開腹，あるいは胃腸吻合手術10例である．

III. 方　法

A：膵癌の肉眼的進展度分類（Fig. 1）

主腫瘍の進行程度を，膵癌の術前検査所見と手術所見を論じる場合に有用であった牛島[9]，池尻[10]分類法に準じ以下の4期に分類した．

stage Ⅰ：癌が膵被膜内にあるもの，また十二指腸漿膜に達しないもの．

Stage Ⅱ：癌が膵被膜あるいは十二指腸漿膜に達するが軽微であるもの．

Stage Ⅲ：癌の膵外への進展が高度で，隣接組織や臓器へ浸潤しているもの．

Stage Ⅳ：周囲の臓器をも含んで一塊となったもの，あるいは遠隔転移のあるもの．

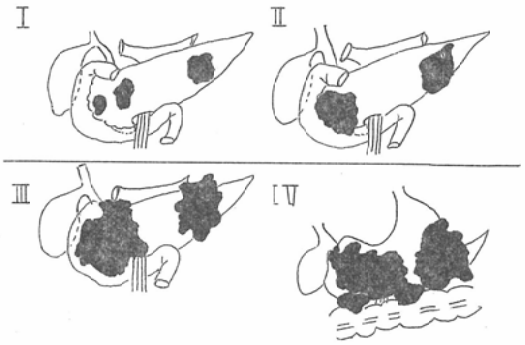

Fig. 1　Macroscopic staging in pancreatic cancer resectable

Stage Ⅰ：a subcapsular mass
Stage Ⅱ：minimal capsular involvement
Stage Ⅲ：marked extracapsular extension
Stage Ⅳ：a huge mass involving parapancreatic organs or distant metastasis

Stage Ⅰ，Ⅱは切除可能な癌，Stage Ⅲは一般には切除不能であるが，切除するとすれば門脈切除等の拡大術式を要する癌，Stage Ⅳは末期癌である．

B：膵癌膵管像の分類（Fig. 2）

膵癌の膵管像を，狭窄型，閉塞型，硬化狭細

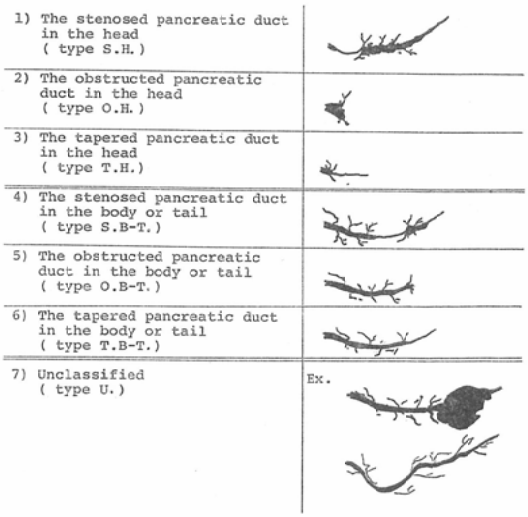

Fig. 2　Types of pancreatic ductal changes in pancreatic cancer

型，分類不能型の4型に分けた．さらに，造影に際し，頭部と体・尾部とでは造影剤による膵管の充満のされ方が異なると思われるために Fig. 2 に示すごとく，異常所見の存在部位による区分を加えた．

分類不能型には，主膵管の嚢腫状拡張を示すもの，主膵管の偏位だけのもの，及び頭部，体，尾部の区別が困難なものを総括して含めた．

C：病理組織学的事項

胃癌取り扱い規約[11]に準じ，基本組織型を，管状腺癌，乳頭状腺癌，低分化腺癌，その他とし，管状腺癌を，高分化，中分化に分類した．浸潤様式は，INF (Infiltrative growth) α, INFβ, INFγ, に分類表記した．

IV. 結　果

A：対象症例の Stage (Table 2) と膵管像の病型 (Table 3).

膵頭部癌18例の Stage は，Stage Ⅰ 4例，Stage Ⅱ 1例，Stage Ⅲ 12例，Stage Ⅳ 1例であった．このうち膵管像の得られたものは，Stage Ⅰから Ⅲまでの13例で，Stage Ⅰ，Ⅱ 5例は全例頭部狭窄型を呈していた (Fig. 3). Stage Ⅲの造影可能であった8例では，頭部狭窄型4例，頭部閉塞型4例であった．(Fig. 4) 頭部硬化狭細型，分類不能型はなかった．膵管造影不能であった5例は，全て膵頭部癌で，その Stage は，Stage Ⅲ 4例，Stage Ⅳ 1例であった．膵管造影不能の理由は，十二指腸下行脚への内視鏡挿入不能1例，造影剤の逆流により造影不能であったもの4例である．

Table 2　Staging of 26 cases

	Stage				Total
	Ⅰ	Ⅱ	Ⅲ	Ⅳ	
Pancreatic cancer of the head	4	1	12	1	18
Pancreatic cancer of the body or tail	(1)′	0	4	3	8
Total	5	1	16	4	26

′: cystadenocarcinoma

Table 3　Correlation between the type of pancreatic ductal changes and macroscopic staging in pancreatic cancer

Location	Type	Stage				Tota
		Ⅰ	Ⅱ	Ⅲ	Ⅳ	
Head	S.H.	4	1	4	0	9
	O.H.	0	0	4	0	4
	T.H.	0	0	0	0	0
	U.	0	0	0	0	0
	C.F.″	0	0	4	1	5
Body or Tail	B.B-T.	0	0	0	1	1
	O.B-T.	0	0	3	2	5
	T.B-T.	0	0	1	0	1
	U.	(1)#	0	0	0	1
	C.F.″	0	0	0	0	0

″: cannulation failure
#: cystadenocarcinoma

Table 4　Comparison of the pancreatogram between stage Ⅰ, Ⅱ and stage Ⅲ in S.H. type

	Case	Pancreatogram	Displacement of stenosed segment	#L.P.D.O.E.S. (cm)
Stage I,II	S.T		-	2.8
	S.I		-	1.9
	K.I		-	4.1
	A.K		-	4.4
	O.F		-	3.3
Ave.				3.3
Stage III	Y.U		±	4.9
	Y.A.		+	5.8
	Y.E		+	6.9
	U.T		-	6.5
Ave.				6.0

#: the length of main pancreatic duct between the orfice and the proximal end of the stenosed segment

膵体，尾部癌は，ほとんどが Stage Ⅲ以上であったが，尾部の嚢胞癌だけが Stage Ⅰ（切除可能であり便宜上 Stage Ⅰとして取り扱った．）であった．

B：頭部狭窄型における，Stage Ⅰ，Ⅱ症例と Stage Ⅲ症例の膵管像

頭部狭窄型を呈した症例は，Stage Ⅰ，Ⅱ 5例

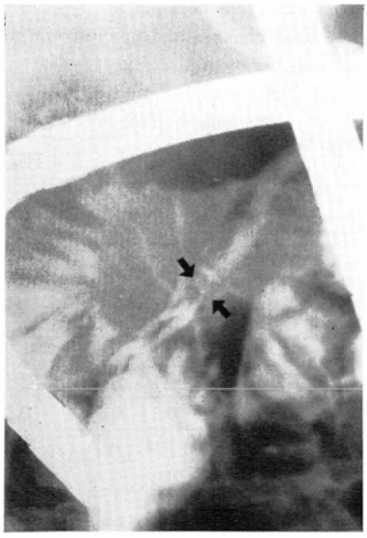

Fig. 3　Stage Ⅰ. Pancreatic cancer af the head. (type S.H.) Main pancreatic duct is stenosed in the head. (⬅)

と，Stage Ⅲ 4例の9例であった．それぞれれの膵管像ジェーマと，膵管開口部から狭窄部遠位端までの主膵管の長さ（以下，開口部—遠位端主膵管長とする），及び狭窄部主膵管の偏位所見の有無を（Table 4）に示した．

開口部—遠位端主膵管長は，Stage Ⅰ，Ⅱで平均3.3cm（最短1.9cm，最長4.4cm），Stage Ⅲで平均6.0cm（最短4.9cm，最長6.9cm）であり，前者は後者より全て短かかった．

Stage Ⅲの4例中2例には，狭窄部主膵管の下方への明らかな円孤状偏位を伴なっていたが（Fig. 5），この所見は，Stage Ⅰ，Ⅱ例にはみられなかった．狭窄の程度，狭窄部分岐管の状態，末梢主膵管の拡張の程度には有意と思われる差は認めなかった．

C：切除症例についての検討

病理所見，ならびに ERCP 所見より推定した癌浸潤範囲を切除標本について検討した（Table 5, Fig. 6）．

切除手術を施行できたのは膵頭部癌5例と膵体・尾部癌1例であった．切除例は全例 Stage Ⅰ，Ⅱであり，今回 Stage Ⅲに切除手術を行なっ

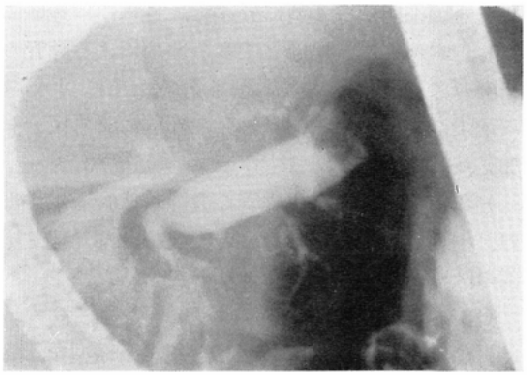

(a)

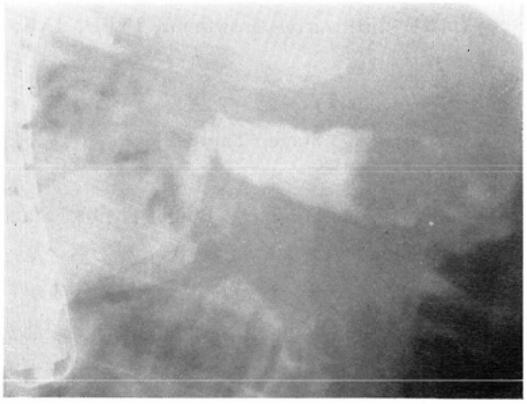

(b)

(c)

Fig. 4　a) Stage Ⅲ. Pancreatic cancer of the head (type O.H.) Main pancreatic duct is irregularly terminated in the head.
b) 8 months later
c) 15 months later

Table 5 Parhological findings of resectable cases

Case	Stage	Location	Macroscopic tumor size (cm)	Pathological findings					
				Histologic type	INF	Lymph node	Bile duct	Duodenum	Histologic tumor size (cm)
S. T	I	Head	3× 3	Tub. adenocarc. moderately diff.	β	4/12	+	−	3× 3
S. I	I	Head	2.5×2.5	Tub. adenocarc. well diff.	β	0/6	+	−	2.5×2.5
K. I	II	Head	4× 4	Tub. adenocarc. moderately diff.	β	0/6	+	+	4.5× 4
A. K	I	Head	3× 3	Tub. adenocarc. well diff.	α	0/3	+	−	2.5× 3
O. F	I	Head	2.5×2.5	Tub. adenocarc. well diff.	α	0/3	+	−	1.5×1.5
K. T	I	Tail	7× 5	Cystadenocarc.					

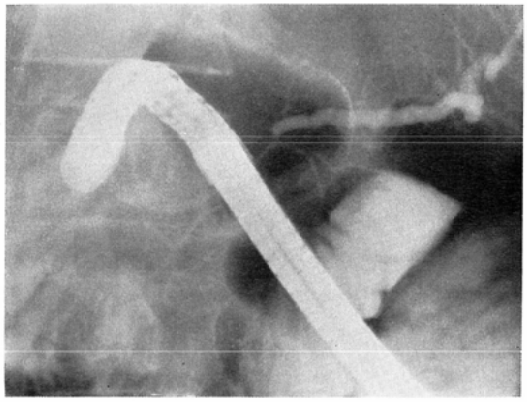

Fig. 5 Stage III Pancreatic cancer of the head. (type S.H.) Main Pancreatic duct is markedly stenosed in the head with downward displacement.

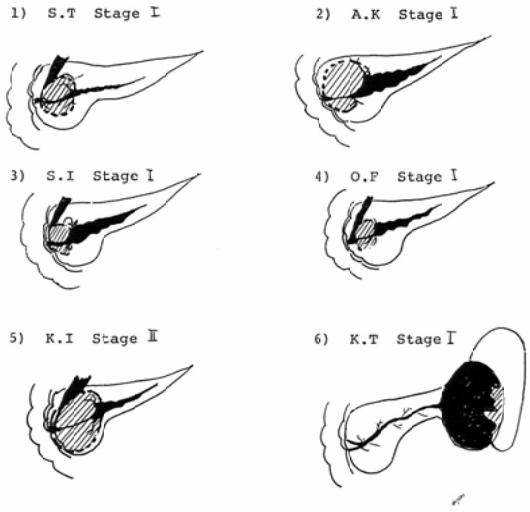

Fig. 6 Localization of main tumor and ERCP findings ab

たものはなかった.

膵頭部癌5例の組織型は高分化管状腺癌3例, 中分化管状腺癌2例であり, 腫瘤径は, 最小1.5 cm×1.5cm, 最大4.5cm×4.0cm であった. 浸潤様式は, INFγ 2例, INFβ 3例であり, 癌はほぼ膵頭中心部に位置し, 比較的膨脹性の発育を示す傾向のものが多かった. 十二指腸壁への浸潤は Stage IIの1例だけにみられた.

膵管像は前述のごとく, 全て頭部狭窄型であり, 4例については, 術前癌の診断がついたが, 残る1例は, 良性狭窄との鑑別が困難であった. 胆管造影は1例にのみ造影可能であった. 他の4例中3例には経皮的胆管造影 (以下 PTC と略す) を施行した. 膵内胆管は, いずれも狭窄, 閉塞像を呈し, 1例を除き組織学的に癌の浸潤が認められた.

切除症例の ERCP 所見と組織学的な癌浸潤範囲を Fig. 6 にシェーマで示した. ERCP 所見より推定できる癌の範囲と組織学的な癌浸潤範囲との間に大きな差異はなかった.

尾部の嚢胞腺癌 (Fig. 7) は, 膵管像あるいは手術時の肉眼所見からも嚢胞腺腫との鑑別は困難

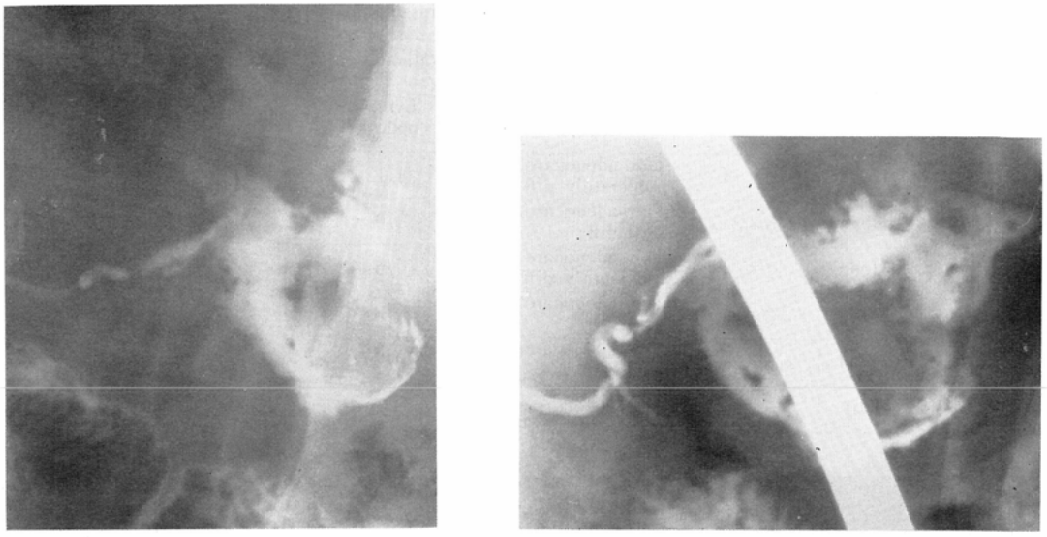

(a)　　(b)

Fig. 7 (a), (b) Cystadenocarcinoma of the tail. Main pancreatic duct is markedly dilated in the tail

であった．嚢腫径は7×7cmとかなり大きかったが，体・尾部切除が可能であり，切除標本の詳細な組織検査により壁の一部に癌が証明された．

V. 考　案

A：膵頭部癌における膵管像病型とStageとの関連について

最近，切除可能な時期での膵癌診断に目が向けられ，切除例と非切除例の膵管像を対比した報告もみうけられるようになった[5)6)7)8)16)]．それらによると，ERCPは膵癌の存在診断には最も有力な検査法ではあるものの，切除可能性あるいは癌浸潤範囲の決定には全く役立たないという意見も多い．しかし，より厳密なERCPの早期膵癌における診断能を知るには，癌の進展度を分類し，それに応じて検討する必要がある．また現時点においては，膵頭部と膵体尾部癌とでは，臨床像も異なり，切除率においても明らかな違いがあるため[14)15)]，この両者も区別して検討しなければならない．

膵癌の進展度の表現には，いまだ統一されたものがなく，研究者により独自の分類がみられる程度である[12)13)]．我々が今回用いたstage分類は，先に牛島[9)]が報告した膵癌の遠隔成績を左右する重要な因子と思われる膵被膜浸潤の程度を重視した分類法に準じたものである．

我々の検討では，膵頭部癌における膵管像の病型は，stageと関連があり，stage Ⅰ，Ⅱは全例が頭部狭窄型，stage Ⅲは，頭部狭窄型と頭部閉塞型が混在するが，少なくとも頭部閉塞型は全てstage Ⅲであった．

頭部硬化狭細型，分類不能型は今回頭部癌においては1例も経験していない．しかし，これらの頻度はそう高いものではなく，特に硬化狭細型は，一般に癌が広汎に浸潤する場合に多いため[8)16)17)]，早期の膵癌の診断の際にはあまり問題にならないと思われる．

したがって，頭部癌では，狭窄型であるか，あるいは閉塞型であるかが重要な意味をもってくるが，閉塞型の正確な診断は必ずしも容易ではない．木津等[18)]は，同一症例におけるERCPと剖検時の膵管像を対比し，ERCPでは閉塞型であったが，剖検膵では狭窄型を呈した膵頭部癌の2例を報告している．小越等[17)]は，閉塞型の診断には，注入された造影剤の量が充分であり，閉塞部

直前の分岐管が良く描出されていることの確認が重要なポイントであると述べている．しかし，stage Ⅰ，Ⅱ膵頭部癌では，後述するように，開口部近傍に所見があることが多く，主膵管の屈曲，十二指腸への造影剤の“もれ”，腰椎との重なり等のため，充分確認できない場合も少なくない．したがって，頭部閉塞型は，Rohrmann[19]も言っているような体位変換，カテーテルの位置の変換，造影剤注入量の増加等を試みた上で，特に慎重に診断しなければならない．我々は，造影当初，一見，主膵管の閉塞所見を呈していたもので，上述の手技を行なうことにより，頭部狭窄型であることが判明した stage Ⅰ膵頭部癌を実際に経験している．

B：頭部狭窄型における stage Ⅰ，Ⅱ症例と stage Ⅲ症例の比較検討

前述のごとく，stage Ⅰ，Ⅱ膵頭部癌では頭部狭窄型を呈する場合が多いが，頭部狭窄型であっても stage Ⅲの癌がある．しかし，両者の膵管像を比較すると，以下に述べるような相違が認められる．

(1) 開口部—遠位端主膵管長

stage Ⅰ，Ⅱ症例における最長値4.4cm は，stage Ⅲ症例での最短値をも下まわっており，両者は一応 4～5cm 程度を境にして区別される．開口部—遠位端主膵管長が短かいということは，狭窄部が開口部近くにあり，しかも，狭窄部の範囲も狭いことを意味する．

(2) 狭窄部主膵管の偏位所見

stage Ⅲ症例の中には，狭窄部主膵管の明らかな円孤状下方偏位を伴うものがある．これらは偏位のない症例に比し，門脈あるいは十二指腸靱帯方向への浸潤傾向が強く，癌は膵頭上部に偏在している．stage Ⅰ，Ⅱでは，癌は膵頭中心部にあり，それらにおいては，狭窄部偏位は，いずれにおいても認められない．

このことから，開口部—遠位端主膵管長が 4～5cm 程度以下であり，狭窄部主膵管の偏位を伴わない頭部狭窄型は，stage Ⅱ以下，それ以外はたとえ，頭部狭窄型であっても，stage Ⅲ以上である可能性が高いことが示唆される．

これらの相違点の読影には，狭窄部の全貌の描出が肝要であり，撮影体位を考慮するとともに，場合によっては，拡大撮影，立体撮影が有効であると思われる．

C：膵頭部癌切除例の病理所見ならびに ERCP による癌浸潤範囲の読影について

stage Ⅰ，Ⅱ膵頭部癌5例に膵頭十二指腸切除術を施行した．その組織型は一様に分化度の比較的高い管状腺癌であり，Monge[20]，佐藤等[21]の報告と一致する．stage Ⅲ，Ⅳ例では同じ腺癌でも分化度にばらつきがあり，乳頭状腺癌も混在する．浸潤様式をみると，INFγ はなく，周囲非癌部との境界が比較的明瞭なものが多い．腫瘤径は，1.5cm×1.5cm から4.5cm×4.0cm 程度まで種々であるが，膵被膜浸潤は全例に認められていない．

切除例の膵管像は全て頭部狭窄型を呈していたため，その膵管像と胆管像（胆管造影不能例の4例中3例は，PTC による胆管像である）とから，およその癌の浸潤範囲を推定し，切除標本と比較した．前述のごとく，切除例においては，癌が比較的膨脹性の発育をする場合が多いため，狭窄部と末梢の拡張した主膵管移行部の鼠咬状所見，同部分岐管の圧排所見，膵内胆管の閉塞あるいは狭窄所見により想定される範囲は，比較的，忠実に組織学的浸潤範囲を表現している．

D：膵体尾部癌，及び膵嚢胞腺癌症例について

膵体・尾部癌は臨床像に特異性がないため，切除率も諸家の報告をみても10％前後と低く，予後も膵頭部癌よりさらに不良である[14)15)]．今回の我々の症例でも，そのほとんどが stage Ⅲ以上であり詳細な検討はできていない．その中で唯一の切除例である嚢胞腺癌は，稀な疾患ではあるが[22)24)]，膵管造影上，主膵管の嚢胞状拡張と，嚢胞壁の乳頭状突出像等の特有な所見を呈する．また病巣は大きくても比較的限局性であり切除できる可能性も高い[22)23)24)]．そのため森井等[6)8)]は，膵癌の膵管像病型の一つとして分けて考えるべきだと述べているが，我々も全く同意見である．しか

し，膵管像，あるいは開腹時の肉眼所見からも，嚢胞腺腫との鑑別は困難であり，我々の例のように壁の一部にしか癌が存在しない場合もあるため，確定診断には詳細な組織学的検査を行なう必要がある．

VI. 総　括

ERCP が行なわれ，病理組織学的検索がなされた膵癌26例について，stage と ERCP 所見とを対比検討した．stage 分類は，牛島等の方法に従い，手術時の肉眼所見をもとに4期に分類し，ERCP 所見は，頭部狭窄型，体尾部狭窄型，頭部閉塞型，体尾部閉塞型，頭部硬化狭細型，体尾部硬化細型，分類不能型の7型に分類した．検討結果は次の通りである．

① stage Ⅰ，Ⅱ膵頭部癌5例の膵管像は，全例頭部狭窄型であり，頭部閉塞型を示した4例は全例 stage Ⅲであった．

② stage Ⅰ，Ⅱの頭部狭窄型例では，膵管像と胆管像とから推定した癌の浸潤範囲は，摘出標本による検討とほぼ一致した．

③ 頭部狭窄型を示したものは，stage Ⅰ4例，stage Ⅱ1例，stage Ⅲ4例の9例であったが，stage Ⅰ，Ⅱ症例と，stage Ⅲ症例の膵管像には，明らかな相違点が認められた．

④ 膵嚢胞腺癌は，比較的特徴的な膵管像を呈するが，嚢胞腺腫との鑑別には組織学的検査が必要であった．またこれは我々の症例中では，頭部癌以外で切除手術ができた1例であった．

VII. 結　語

膵癌と確診された26例の内視鏡的逆行性膵管造影所見を7型に分類し，牛島等の stage 分類と対比検討した．その結果，少くとも膵頭部癌に於ては両者の間に密接な関連性があり，膵管造影が手術適応を定める上にも，重要な術前検査法であることを指摘した．

稿を終えるにあたり，御指導，御校閲を賜った，松浦啓一教授，沼口雄治，下田悠一郎両先生に深甚の意を表します．また手術等で御甚力いただいた，国立福岡中央病院池尻泰二院長はじめ，外科，内科の諸先生方に深謝いたします．

文　献

1) Rohrmann, C.A., Silvis, S.E. and Vennes, J.A.: Evaluation of the endoscopic pancreatogram. Radiology, 113: 297—304, 1974
2) Kasugai, T., Kuno, N. and Kizu, M.: Manometric endoscopic retrograde pancreatography. Thchnique, significance, and evaluation. Am. J. Dig. Dis., 19: 485—502, 1974
3) Ogochi, K., Niwa, M., Hara, Y. and Nebel, O.T.: Endoscopic pancreatocholangiography in the evaluation of pancreatic and biliary disease. Gastroenterology, 64: 210—216, 1973
4) Anacker, H., Weiss, H.D., Kramann, B. and Rupp, N.: Experience with endoscopic retrograde pancreaticography. Am. J. Roentgenol., 122: 375—381, 1974
5) 大井　至，佐久間隆：膵癌の EPCG—切除可能例を中心に—．Gastroent. Endoscopy 19：478—479，1977
6) 森井　健，遠藤義彦：膵癌の EPCG—切除可能例を中心に—．Gastroent. Endoscopy 19：480—482，1977
7) 有山　襄，池延東男，黒沢　彬，高木直行，大橋計彦，河合信太郎，佐藤　誠，白田一誠，炭田正孝，栗原　稔，吉川保雄，白壁彦夫：微小膵癌のX線診断．臨床放射線，21：1123—1131，1976
8) 森井　健，遠藤義彦，岡野弥高：内視鏡的逆行性膵胆管造影法．成人病，18：2—14，1977
9) 牛島賢一：膵癌の進展発育に関する臨床的ならびに臨床病理学的研究．福岡医学雑誌，70：277—293，1979
10) 池尻泰二，牛島賢一，山口国行，松浦竜二，古賀安彦，上野裕己，茂木征輔：手術所見からみた膵癌病期分類と術前検査結果の検討．日本膵臓病研究会第7回年次大会プロジーディングス，6：81—82，1976
11) 胃癌研究会編：胃癌取り扱い規約，金原出版，東京，1974
12) Hermreck, A.S., Thomas, C.Y. and Fresen, S.R.: Importance of pathologic staging in the surgical management of adenocarcinoma of the exocrine pancreas. Am. J. Surg., 127: 653—657, 1974
13) 小野博通：膵全摘後の長期管理—特に長期生存例からみた手術々式の反省．日外会誌，76：249—251，1975
14) 本庄一夫：日本における膵癌治療の現況（37施設アンケート集計）．日本癌治療学会雑誌，10：82—87，1975
15) Aston, S.J. and Longmire, W.P. Jr.: Pancreatoduodenal resection—Twenty years' ex-

perience. Arch. Surg., 106: 813—817, 1973
16) 竹本忠長，春日井達造 編：膵・胆道の内視鏡検査．医学書院，東京，1977
17) 小越和栄，丹羽正之，原　義雄：内視鏡的膵管造影—膵癌を中心に—．胃と腸，8：293—301，1973
18) 木津　稔，春日井達造，久野信義，小栗　剛，水野　宏：膵癌膵管像の読影に関する研究—同一症例における EPCG と剖検時膵管像の比較—．日本膵臓病研究会 第5回 総会 プロシーディングス，4：29—30，1974
19) Rohrmann, C.A. Jr., Silvis, S.E. and Vennes, J.A.: The significance of pancreatic ductal obstruction in differential diagnosis of the abnormal endoscopic retrograde pancreatogram. Radiology, 121: 311—314, 1976
20) Monge, J.J., Dockerty, M.B., Wallaeger, E.E., Waugh, J.M. and Priestly, J.T.: Clinicopathological observations on radical pancreatoduodenal resection for peripapillary carcinoma. Surg. Gynec. Obstet., 118: 275—283, 1964
21) 佐藤寿雄，松野正紀，能登　陞，斉藤洋一：膵癌治療における問題点—特に進展度からみた膵癌の予後について—．手術，31：199—208，1977
22) Campbell, J.A. and Cruickshank, A.H.: Cystadenoma and cystadenocarcinoma of the pancreas. J. Clin. Path., 15: 432—437, 1962
23) 中沢三郎，内藤靖夫，山本義樹，山瀬裕彦，祖父江国雄，市川正章，梶川　学，山本皓正，山田憲一，肥田野等，林　繁和，可知栄昭，川口新平，塚本純久，市川朝洋：膵嚢胞の臨床的研究，膵管造影法25例を中心として．Gastroent, Endoscopy 19：96—107，1977
24) Sommers, S.C. and Meissner, W.A.: Unusual carcinoma of the pancreas. A. M. A. Arch. Path., 58: 101—104, 1954