Osaka University Knowledge Archive

Title	Gd-DTPA enhanced multi-shot echo-planar MRI-移転性肝腫瘍と肝実質のコントラストの向上-
Author(s)	金, 東石; 村上, 卓道; 高橋, 哲 他
Citation	日本医学放射線学会雑誌. 1998, 58(5), p. 235-237
Version Type	VoR
URL	https://hdl.handle.net/11094/17852
rights	
Note	

Osaka University Knowledge Archive : OUKA

https://ir.library.osaka-u.ac.jp/

Osaka University

Gd-DTPA enhanced multi-shot echo-planar MRI
－転移性肝腫瘍と肝実質のコントラストの向上－

金　東石　村上　卓道　高橋　哲　岡田　篤哉　堀　雅敏
宮原　伸浩　友田　要　鳴海　善文　大井　博道　中村　仁信

大阪大学医学部放射線医学教室

Gd-DTPA Enhanced Multi-shot Echo-planar MRI: Improvement of contrast between metastatic liver cancer and liver parenchyma

Tonsok Kim, Takamichi Murakami, Satoru Takahashi, Atsuya Okada, Masatoshi Hori, Miyahara Nobuhiro, Kaname Tomoda, Yoshifumi Narumi, Hiromichi Oi and Hironobu Nakamura

In six patients with metastatic liver cancer, spin-echo multi-shot echo-planar MR imaging 8/2000/80/1 (shot/TR/TE/excitation) of the liver was performed before and 30, 60, 90 and 120 sec after the intravenous injection of Gd-DTPA. Signal-to-noise ratios (SNR) of the liver tumor and liver parenchyma were measured in each phase. The contrast-to-noise ratios (CNR) between the tumor and liver parenchyma were also calculated. While the SNR of the tumor did not change after the injection of Gd-DTPA, the SNR of the liver parenchyma decreased and the CNR between the tumor and liver parenchyma increased.

Research Code No. *: 514.9*

Key words *: Contrast medium, MR imaging, Echo-planar imaging, Liver, Neoplasms*

Received Oct. 1, 1997; revision accepted Feb. 16, 1998

Department of Radiology, Osaka University School of Medicine

はじめに

Gadopentetate dimeglumine (Gd-DTPA) は血液内から細胞外液に分布するMRI用造影剤であり，このGd-DTPAを用いたT1強調gradient echo法によるdynamic MRIは肝腫瘍の質的診断[1]に優れ，また，hypervascularな肝腫瘍の検出に優れている[2]．しかし，大腸癌などからのhypovascularな転移性肝癌は，dynamic MRIによる腫瘍の検出能の向上は見られないと報告されている[3]．近年，MRIの高速撮像法であるecho-planar (EP) 法が臨床応用可能になった．EP法はそのパルス系列の特性上，susceptibility artifactの影響を強く受けるため，Gd-DTPAの静注後に，造影剤のT2*短縮効果により肝実質の信号が一時低下することが報告されている[4),5]．この肝実質の信号低下によりhypovascularな転移性肝癌では，病変と肝実質のコントラストの向上が期待できる．本検討では，転移性肝癌の描出におけるGd-DTPA造影を用いたmulti-shot EP MRIの有用性を検討した．

対象と方法

対象は経皮生検後，病理組織学的に確認された大腸癌からの転移性肝癌を有する6症例である．全例で径2ないし3cm以下の腫瘍の多発がみられた．対象の年齢は29歳から61歳，平均50歳で，女性3例，男性3例である．

MRIの使用機種はGE社製Signa Horizon 1.5Tで，撮像コイルはAbdflex surfaceコイルを使用した．撮像法はshot数8のspin-echo type multi-shot EP法を用い，撮像パラメーターは2000/80/1 (TR/TE/excitation)，FOVは30×24 cmのrectangular FOV，撮像マトリックスは256×128，スライス厚は8mm，スライス間隔は2mm，サンプリング周波数帯域は120kHzを用いた．この撮像法で18秒間に17スライスが得られ，肝臓全体を1回の呼吸停止で撮像できる．造影剤はGd-DTPA (Magnevist，日本シエーリング，大阪) を0.2mmol/kgを使用し，Gd-DTPA静注前と2ml/秒で静注開始30秒，60秒，90秒，120秒後に撮像した．

各症例において，径が最大の腫瘍を1結節ずつ (径2-3cm) を選び，計6結節における造影前後の信号変化を調べた．

モニター上で関心領域を設定し，腫瘍とその周辺肝実質の信号，およびバックグラウンドのノイズの標準偏差を測定した．これらから，造影前から造影後の経時的な肝腫瘍および肝実質の信号対ノイズ比(SNR，信号／ノイズの標準偏差)と腫瘍と肝実質コントラストノイズ比{CNR，(腫瘍の信号-肝実質の信号)／ノイズの標準偏差}を求めた．

結　果

肝実質のSNRは，造影前では9.8±5.0，造影後30秒後では7.1±3.4，60秒後では5.0±3.5，90秒後では5.7±3.4，120秒後では6.9±3.9と造影後に低下し，造影剤静注開始60秒後に最も低下した．肝腫瘍のSNRは，造影前では17.7±7.8，造影後30秒後では17.1±8.7，60秒後では17.2±8.8，90秒後では16.8±8.8，120秒後では18.4±9.5と変化はなかった．肝腫瘍と肝実質のCNRは，造影前では7.9±6.0，造影後30秒後では10±6.6，60秒後では12.2±8.2，90秒後では11.1±8.2，120秒後では11.6±8.3と造影剤静注開始60秒後に最大となった(Fig.1，2)．

考　察

Ichikawaらは，より撮像時間の短いsingle-shot EP法によるGd-DTPA造影後の肝実質の信号低下について報告している[5]が，single-shot EP像は画像の歪みが強いため，現在のところ腹部領域での臨床応用には問題がある．本検討で用いたmulti-shot EP法は画像構成のためのデータ収集を分割して行うことにより撮像時間は長くなるが，magnetic susceptibility effectを抑え，歪みの少ないT2強調コントラスト画像が撮像可能である．また今回の結果で示されたように，期待されたGd-DTPA造影による肝実質の信号低下も得られ，高濃度のGd-DTPAが肝臓を通過する造影開始60秒後に肝実質の信号が低下するのに対して，hypovascularな転移性肝癌は造影剤の流入が周囲肝より少ないため信号の低下が起こらず，腫瘍と肝実質のCNRの増強もみられた．このmulti-shot EP法を用いたGd-DTPA造影MRIによりhypovasuclarな転移性肝癌の検出能が向上する可能性がある．

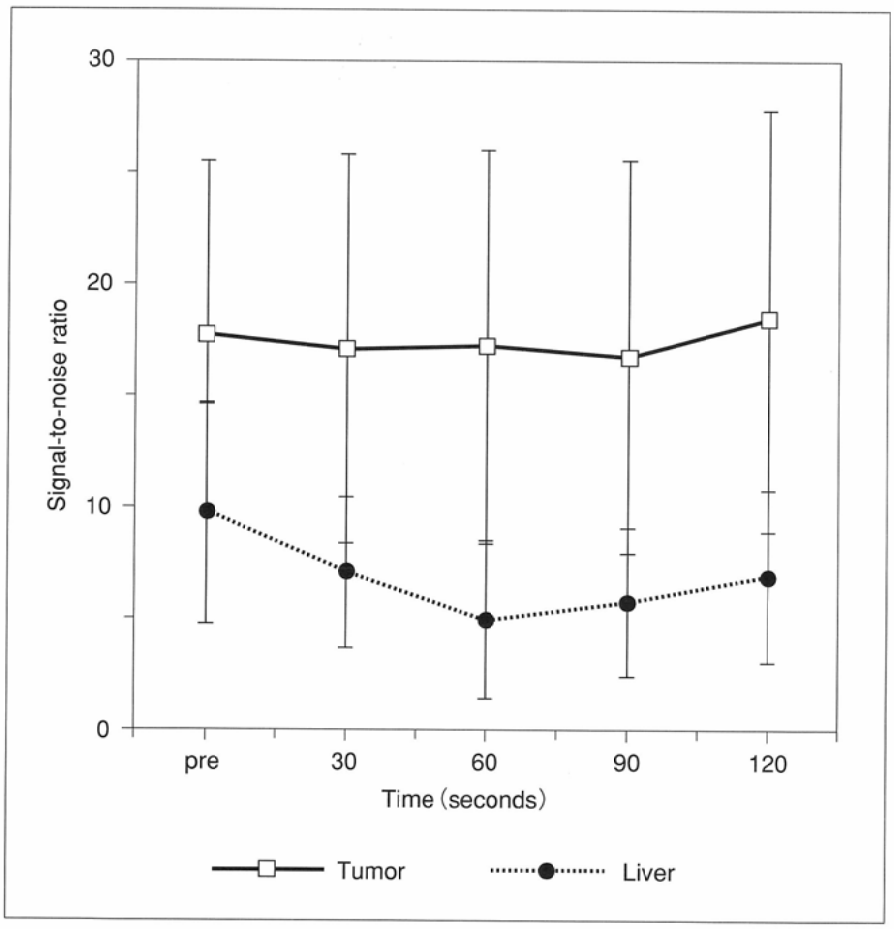

Fig.1 Signal-to-noise ratios (SNR) of the liver parenchyma and metastatic liver cancer. SNR of the liver parenchyma decreased after the injection of Gd-DTPA, while SNR of the liver cancer did not change.

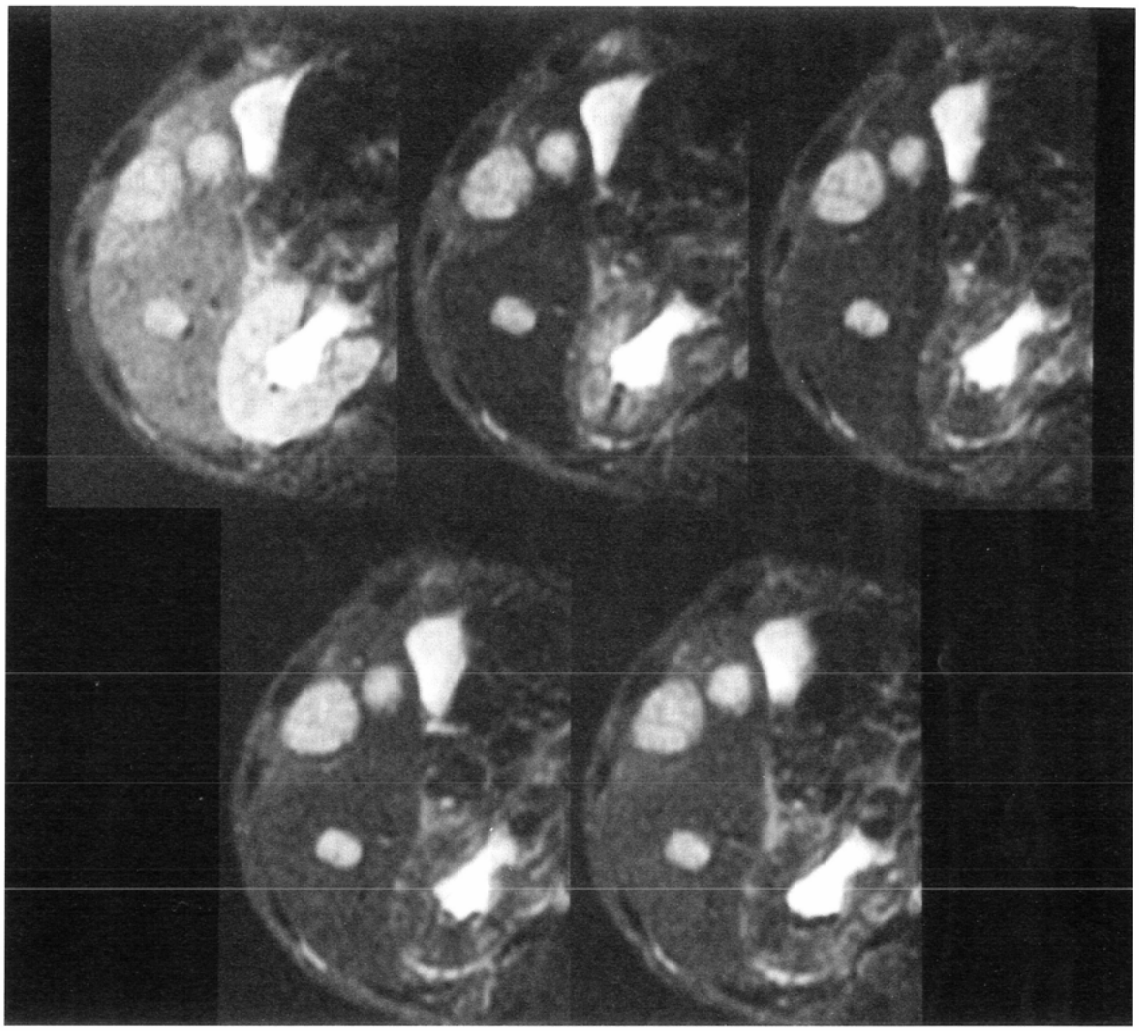

Fig.2　A 48-year-old man with metastaic liver cancer from colon cancer. Multi-shot echo-planar (2000/80/1, TR/TE/excitation) MR images of the liver obtained before (upper left) and 30 sec (upper middle), 60 sec (upper right), 90 sec (lower left), and 120 sec (lower right) after injection of Gd-DTPA. Contrast between the liver cancer and liver parenchyma improved after injection of Gd-DTPA.

文　献

1) Murakami T, Mitani T, Nakamura H, et al: Differentiation between hepatoma and hemangioma with inversion recovery snapshot FLASH MRI and Gd-DTPA. J Comput Assist Tomogr 16: 198-205, 1992

2) Kim T, Murakami T, Oi H, et al: Detection of hypervascular hepatocellular carcinoma by dynamic MRI and dynamic spiral CT. J Comput Assist Tomogr 19: 948-954, 1995

3) Hamm B, Mahfouz AE, Taupitz M, et al: Liver metastases: improved detection with dynamic gadolinium-enhanced MR imaging? Radiology 202: 677-682, 1997

4) Reimer P, Saini S, Kwong KK, et al: Dynamic gadolinium-enhanced echo-planar MR imaging of the liver: effect of pulse sequence and dose on enhancement. J Magn Reson Imaging 4: 331-335, 1994

5) Ichikawa T, Haradome H, Hachiya J, et al: Perfusion-weighted MR imaging in the upper abdomen: Preliminary clinical experience in 61 patients. AJR 169: 1061-1066, 1997