The University of Osaka
Institutional Knowledge Archive

Title	超音波カラードップラ法を用いた唾液腺血流評価-健康成人における検討-
Author(s)	有田, 剛; 藤田, 岳史; 米城, 秀 他
Citation	日本医学放射線学会雑誌. 1993, 53(7), p. 865-867
Version Type	VoR
URL	https://hdl.handle.net/11094/17855
rights	
Note	

The University of Osaka Institutional Knowledge Archive : OUKA

https://ir.library.osaka-u.ac.jp/

The University of Osaka

日本医放会誌：53（7），865-867，1993（平5）

研究速報

超音波カラードップラ法を用いた唾液腺血流評価
—健康成人における検討—

山口大学医学部放射線科

有田　剛　藤田　岳史　米城　秀　松井美補子
金子　隆文　田中　陸雄　中田　太志　中西　敬

（平成5年4月12日受付）
（平成5年5月10日最終原稿受付）

Usefulness of Color Doppler Flow Imaging for Blood Flow in Salivary Gland

Takeshi Arita, Takeshi Fujita, Shigeru Yoneshiro, Mihoko Matsui, Takafumi Kaneko, Rikuo Tanaka, Taishi Nakada and Takashi Nakanishi

Department of Radiology, Yamaguchi University, School of Medicine

Research Code No. : 208.3

Key words : Color doppler, Salivary gland

We investigated the arterial and venous blood flow response in submandibular gland to secretory stimulation using color doppler flow imaging in six normal subjects. During examination secretory stimulation by lemon juice was used. The arterial and venous flow markedly increased after secretory stimulation in all normal subject. It was seemed to be that color doppler flow imaging was of value in evaluation of the blood flow in salivary gland.

はじめに

近年，超音波カラードップラ法の進歩に伴い腹部を中心に腫瘍内血流の測定[1]，あるいは門脈血流の測定による肝機能評価[2]などが行われている．しかし，いまだ超音波カラードップラ法を用いて唾液腺の血流機能評価を行った報告はない．今回，我々は超音波カラードップラ法を用いて，健康成人における唾液腺分泌刺激前後の血流機能評価を行い，若干の知見を得たので報告する．

対象と方法

対象は健康な成人男性5例と成人女性1例の計6例（平均年齢28歳）である．使用したカラードップラ装置は東芝SSA-260Aであり，使用探触子は7.5 MHzのものを使用した．FFT分析を行うためのパルスドップラ法のサンプリングポイントの距離方向幅は1 mmとした．5回の計測の平均値をもってその部位の血流速度とした．まずBモード法にて右顎下腺を描出し，つづいてカラードップラ法にて顎下腺内に流入するオトガイ下動脈の顎下腺枝を同定した．さらに，パルスドップラ法にて同血管内の動脈血流波形を描出し，maximum velocity, mean velocity, flow volumeを算出した．また，顎下腺内の静脈波形

を描出し，maximum velocity を計測した．角度補正は適宜行った．以上のようにして分泌刺激前における顎下腺内の血流動態を計測し，つづいて口腔内にレモンの1切片を投与した．その直後に，顎下腺内の同じ部位における動静脈の血流動態を前述した方法を用いて計測し，唾液腺分泌刺激前後における血流動態変化を比較検討した．

結　果

対象例すべてにおいて著明な唾液量の増加を自覚した．Fig. 1(A)(B)に示すごとく，顎下腺内における color doppler flow imaging は分泌刺激後において明らかに増強した．Fig. 2(A)に示すごとく，動脈血流の maximum velocity は，いずれの対象例においても明らかに増加した．平均値（mean ± SD）は 31±9 cm/s から 43±10 cm/s に増加した．Fig. 2(B)に示すごとく，動脈血流の mean velocity はいずれの対象例においても明らかに増加した．平均値（mean±SD）は，13±3 cm/s から 23±5 cm/s に増加した．さらに，Fig. 3 に示すごとく，動脈血流の flow volume もいずれの対象例においても増加した．平均値（mean ± SD）は，0.03±0.005 l/min から 0.07±0.02 l/min に増加した．最後に，Fig. 4 に示すごとく，静脈血流における maximum velocity もいずれの対象例においても増加した．平均値（mean ± SD）は，3±0.6 cm/s から 7±1.4 cm/s に増加した．

考　察

我々の対象例いずれにおいても，分泌刺激後唾液量の著明な増加を自覚している．さらに超音波カラードップラ法により示されたごとく，分泌刺激直後より唾液腺内には著明な血流量の増加が認められた．以上の結果は，唾液腺機能特に血流動態の評価にカラードップラ法が有用であることを示唆している．従来より唾液腺検査法として，^{99m}Tc-pertechnetate 唾液腺シンチグラフィが行われている．この方法は，唾液腺における血流動態ならびに分泌機能を評価する上において比較的容易な方法である[3]．しかし，アイソトープを使用するため頻回に施行されうるには難点がある．さらに近年，頭頸部癌に対して放射線治療が行われ治療成績も向上し，長期生存例が増えるに従い放射線照射による唾液腺障害のため口腔乾燥症が問題となっている[4]．その主因が唾液腺内における血管障害である

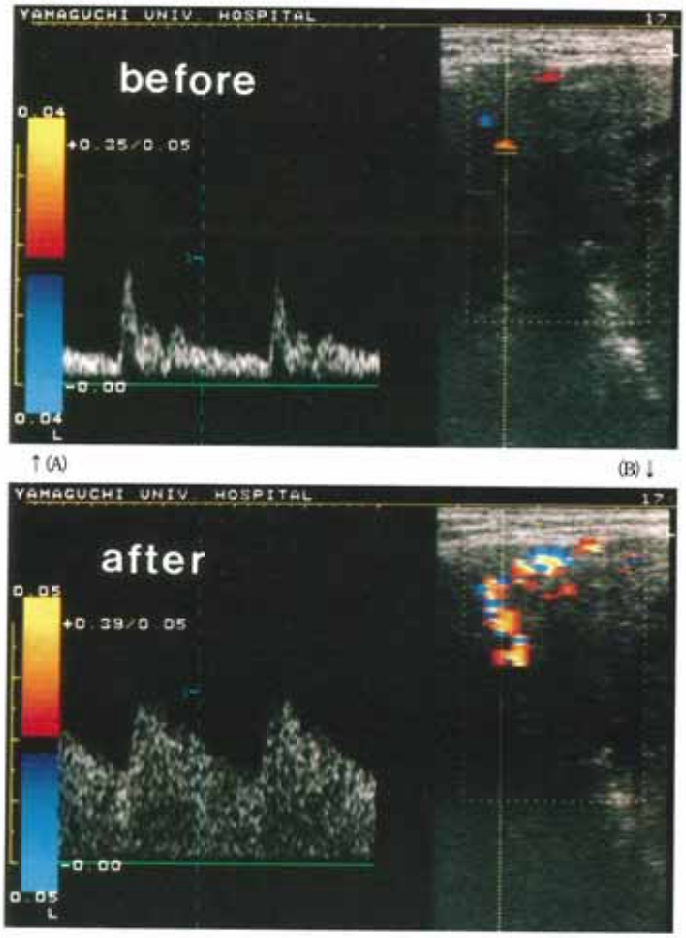

Fig. 1(A)(B)　Color doppler flow imaging before and after secretory stimuration in submandibular gland

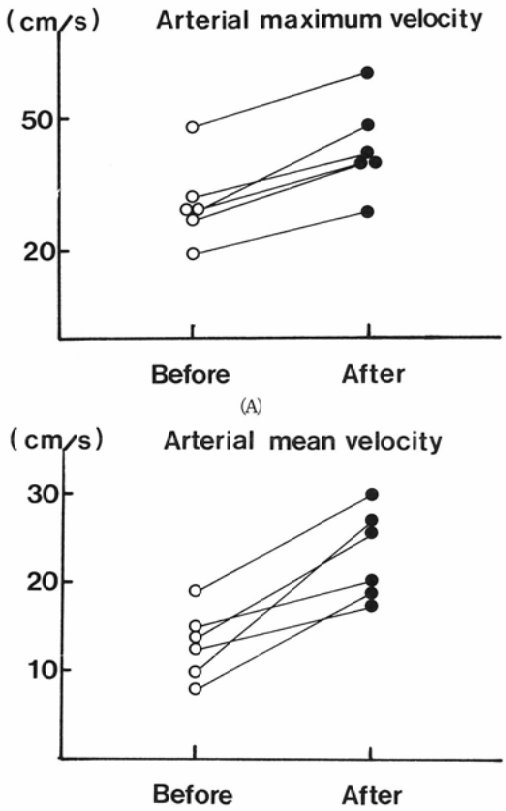

Fig. 2 (A)(B) Arterial maximum and mean velocity increased after secretory stimulation in all normal subjects.

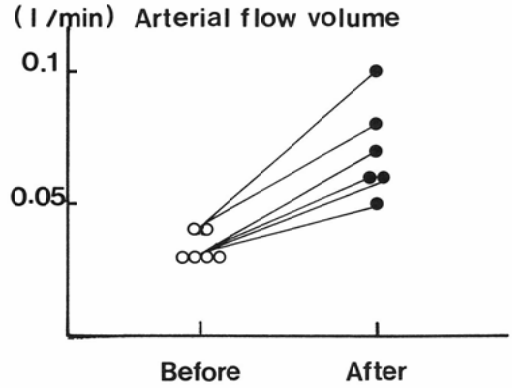

Fig. 3 Arterial flow volume increased after secretory stimulation in all normal subjects.

ことが報告されるようになり[4]，唾液腺の血流動

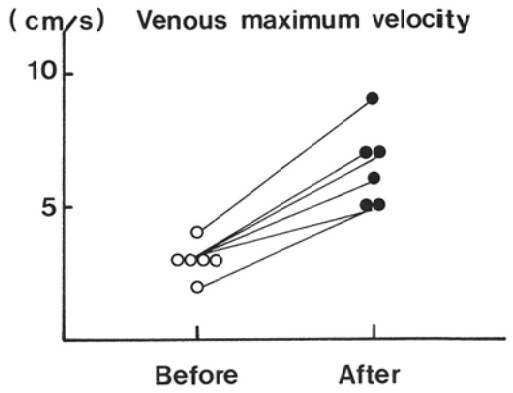

Fig. 4 Venous maximum velocity increased after secretory stimulation in all normal subjects.

態評価が重要となっている．今回の我々の方法では，唾液腺内における血流動態評価はきわめて容易に，しかも非浸襲的に繰り返し行い得る．このことは放射線照射前後の経時的な観察にきわめて有用である．また，^{99m}Tc-pertechnetate 唾液腺シンチグラフィとカラードップラ法による血流動態評価を組み合わせることにより，唾液腺機能に影響を与える炎症性，腫瘍性疾患さらには Sjögren 症候群，顔面神経麻痺等[3]の疾患の病態解明の一助となればと考えている．症例を重ねて検討したい．

文　献

1) Tanaka S, Kitamura T, Fujita M, et al, ; Small Hepatocellular carcinoma : Differentiation from adenomatous hyperplastic nodule with color doppler flow imaging, Radiology 182 : 161-165, 1992
2) 山下幸孝，森安史典，玉田　尚，他；グルカゴンの門脈血流に及ぼす影響 UDCA，Glucagon 負荷試験との関連において―日消誌 86 (7) 1460-1464, 1989
3) 木内　宗，大島統男：^{99m}Tc-pertechnetate 唾液腺機能検査―口腔内放射能活性の診断的価値―日耳鼻 84 : 619-626, 1981
4) 仁木　寛：放射線照射が顎下腺の微小循環系に及ぼす影響に関する実験的研究―日口外誌 38 (1) 77-88, 1992