The University of Osaka
Institutional Knowledge Archive

| | |
|---|---|
| Title | MRIによる水俣病の小脳萎縮の検討-脊髄小脳変性症との比較- |
| Author(s) | 池田, 理; 岡嶋, 透; 興梠, 征典 他 |
| Citation | 日本医学放射線学会雑誌. 1997, 57(3), p. 99-103 |
| Version Type | VoR |
| URL | https://hdl.handle.net/11094/17858 |
| rights | |
| Note | |

*The University of Osaka Institutional Knowledge Archive : OUKA*

https://ir.library.osaka-u.ac.jp/

The University of Osaka

# MRIによる水俣病の小脳萎縮の検討
## ―脊髄小脳変性症との比較―

池田　理[1)]　岡嶋　透[2)]　興梠　征典[1)]
北島　美香[1)]　内野　誠[3)]　高橋　睦正[1)]

1)熊本大学医学部放射線科　2)杏和会城南病院　3)熊本大学医学部神経内科

**Cerebellar Atrophy in Minamata Disease: comparison with spino-cerebellar degeneration on MR images**

Osamu Ikeda[1)], Touru Okajima[2)], Yukunori Korogi[1)], Mika Kitajima[1)], Makoto Uchino[3)], and Mutsumasa Takahasi[1)]

We evaluated atrophic patterns of the cerebellar vermis in seven patients with Minamata dasease (MD) and nine patients with spino-cerebellar degeneration (SCD) on MR images. Twenty-five control subjects were also examined. The cerebellar vermis was divided into superior, middle, and inferior parts by the primary fissure and the prepyramidal fissure on the median sagittal T1-weighted MR image. The length and area of each part were measured. In the patients with SCD, there were no significant differences in the degree of atrophy among the three parts. However, MR images of the patients with MD showed more severe atropy in the middle and inferior parts than in the superior part. Atrophy of the superior part was less frequently observed in MD patients.

*Research Code No. : 503.9*

***Key words** : Minamata disease, Spino-cerebellar degeneration*

*Received Jan. 18, 1996 ; revision accepted Nov. 18, 1996*

1) Department of Radiology, Kumamoto University School of Medicine
2) Department of Neorology, Johnan Hospital
3) Department of Neorology, Kumamoto University Hospital

## はじめに

水俣病(MD)は，水俣周辺地域において工場廃水に汚染された魚介類を経口摂取することによって起こったメチル水銀中毒である[1),2)]．その臨床症候は感覚障害，求心性視野狭窄および運動失調である．病理学的には，大脳の中心後回における感覚領野，後頭葉鳥距野における視覚領野および小脳の障害によるもので，臨床症候と病理所見はよく対応している[3)]．最近画像診断の発達によりこれら病変の所在を生前に推定することが可能になり，Tokuomiら[4)]，今村ら[5)]，Matsumotoら[6)]により本症例のCT所見が報告された．また，MRIは，侵襲が少なく，組織間のコントラストが高い，骨や空気からのアーチファクトが少ないなどの利点があり，本症においても，岡嶋ら[7)]，Korogiら[8),9)]によりMRI所見が報告され，ともに病理所見に対応する脳萎縮が証明された．

MDにおける小脳病変は，剖検例においては新，旧小脳の区別なく，小脳半球および虫部の比較的深部に始まる顆粒細胞優位の障害であると言われており[3)]，小脳全体としての障害部位に関しては強調されていない．しかし長期経過した臨床例におけるCTおよびMRIを用いての報告では，いずれも小脳下部の萎縮が強いと述べられている[4)-9)]．一方，脊髄小脳変性症(SCD)の剖検例においては，晩発性小脳皮質萎縮症(LCCA)やHolmes typeのSCDでは小脳萎縮はその上部に著明であると言われている[10),11)]．

現在では，四肢末梢の感覚障害，軽い運動失調のみを呈するMDが多い．またHolmes typeのSCDやオリーブ橋小脳萎縮症(OPCA)のサブタイプでは，発症の緩徐な例，症状の乏しい例も認められる[12),13)]．MRI所見でも小脳，脳幹部の所見が乏しい例や，変性の進行過程では，症状とMRI所見の解離が認められ[14),15)]，臨床症候，MRI所見ともに，MDと鑑別が困難な例がある．本研究ではMRIを用いて，再現性の高い小脳虫部を定量化し，両疾患の比較検討を行った．

## 対象および方法

対象は，発症より30年以上経過した水俣病典型例(MD群)7名(男性4名，女性3名，年齢：47～60歳，平均51.5±5.5

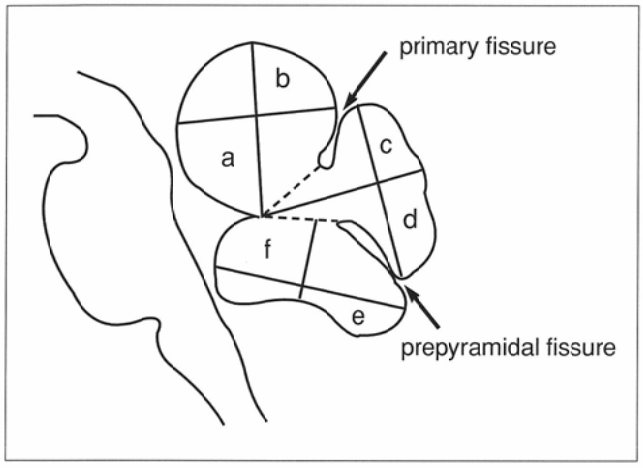


Fig.1　Diagram showing median sagittal section of the cerebellar vermis. The cerebellar vermis was divided into three parts by the primary fissure and the prepyramidal fissure.

歳)，健常者(O群)25名(男性16名，女性9名，年齢：32～76歳，平均53.3±13.4歳)，および(SCD群)9名(男性6名，女性3名，年齢：25～64歳，平均47.6±14.0歳)である．SCD群の内訳は，オリーブ橋小脳萎縮症(OPCA)3名，晩発性小脳皮質萎縮症(LCCA)2名，Friedreich病2名，Menzel type 1名，Holmes type 1名である．

使用MRI装置は，O群，MD群は1.5テスラ超伝導型装置(東芝製MRT-200)，SCD群は0.5テスラ超伝導型装置(フィリップス社製T5-II)である．全例Spin Echo法T1強調画像(T1WI)矢状断像を以下の条件で撮像した．すなわちO群，MD群では，TR = 600msec，TE = 13-20msec，NEX = 2，slice thickness = 4-6.5mm，FOV = 25cm，matrix = 256 × 192，SCD群では，TR = 500msec，TE = 24msec，NEX = 2，slice thickness = 5mm，FOV = 18cm，matrix=256 × 256である．

計測にはT1WIの小脳正中部矢状断を用い，第4脳室頂と小脳第一裂および錐体前裂のそれぞれの最深部を結ぶ2直線によって虫部を上部，中部および下部の3部分に分け，おのおのの垂直2方向の内径および面積を測定した．内径は第4脳室頂に対応する最大径(a, c, e)およびこれと直交する内径のうち最も大きなもの(b, d, f)とした(Fig.1)．面積を測定するにあたっては，複数の異なるMR装置を用いたため装置間の差をできるだけ少なくする目的で，パーソナルコンピューターに画像をいったん取り込んだうえで，トレース法により計測した．上，中，下各部の比較は，各群の平均値を求め，O群の内径および面積を100%としたときのそれぞれの比率を算出した．さらにMD群，SCD群の個々の症例の上，中，下各部における面積をO群におけるそれぞれの平均面積より減じた値を，O群の平均面積で除して萎縮率を算出した．萎縮率を式で表わすと以下のようになる．

萎縮率(atrophic ratio)(%)=(1−症例各部の面積/対照各部の平均面積) × 100

例えばある症例の上部虫部の面積がO群における同部の面積平均値と等しい場合には萎縮率は0%となる．同様に面積が半分の場合は萎縮率は50%である．もしO群の平均値よりも大きい場合にはマイナス表示で表わされている．なお，各群平均値の差の検定は，Student-t testを用いた．

## 結　果

全例における虫部の上，中，下各部の内径および面積はTable 1に示すごとくである．

内径の平均値は，対照のO群と比べ，MD群では，a，c，e，SCD群では，c，d，e，において，有意に低値であった(Table 2)．一方，面積の平均値では，上部，中部，下部および全体の面積いずれも，MD群，SCD群とも有意に小さかった(Table 3)．また，O群の面積を100%とした時の，各群の面積比率を見ると，全体としての面積比率は，MD群：70.4%，SCD群：70.8%と大差ないが，部位別に見るとMD群では中部および下部における値が小さく，SCD群では上部における値がやや小さかった．

MD群においては上部虫部の萎縮率は−2.6～49.6%，平均19.5%，中部で−4.8～60.5%，平均32.0%，下部で26.2～56.5%，平均41.9%であった．また，SCD群では，上部虫部での萎縮率は−6.0～55.9%，平均29.4%，中部で−3.6～56.5%，平均29.7%，下部で4.8～61.0%，平均32.5%であった(Table 4)．MD群では中部の萎縮率が最も大きかったものが4例，下部の萎縮率が最も大きかったものが3例で上部に最も著明な例はなかった．一方，SCD群では上部に萎縮率の最も著明であったものが4例，中部が2例，下部が3例であった．下部と上部の萎縮率を比較すると，MD群の症例1と6では，上下部の萎縮がほぼ同程度(差が10%以内)であったが，残りの5例はすべて下部の萎縮率が上部を上回っていた(Fig.2)．これに対しSCD群では，下部で萎縮の著明なものが3例(No.1, 5, 6)，上下部ほぼ同程度5例(No.2, 3, 4, 7, 8)(Fig.3)，上部に著明なものが1例(No.9)であった．

## 考　察

水俣病に関しては，Tokuomiら[4]，今村ら[5]，Matsumotoら[6]のCTによる検討で小脳溝の開大が著明なことから，虫部下部の萎縮が特に著しいと報告された．その後，岡嶋ら[7]，Korogiら[8),9]もMRI検査において小脳萎縮をCTよりはるかに明瞭な画像によって証明し，さらにKorogiら[8]は虫部を上，中，下部に分けた場合，下部および中部の萎縮が著明であることを認めている．今回のわれわれの検討では，MD群の面積はいずれの部位も対照より低値であったが，部位別に見ると，上部における萎縮は弱く，中，下部における萎縮が強い傾向が認められ，全面積に対する各部位の面積比でも下部における低値が目立った．

小脳萎縮を数値化して評価する場合，測定部位を統一しなければならないが，それには正中矢状断面上のMRI画像における虫部の計測が最も適当で，その他の部位，あるいは方向を変えての計測は再現性に乏しい．われわれも虫部

Table 1　Area and length measurements of all patient

| Group | No. | Age/Sex | Length (cm) | | | | | | Area (cm²) | | | |
|---|---|---|---|---|---|---|---|---|---|---|---|---|
| | | | a | b | c | d | e | f | Superior | Middle | Inferior | Whole |
| O | 1 | 62M | 2.35 | 2.05 | 2.45 | 1.72 | 2.25 | 1.32 | 3.39 | 2.47 | 2.99 | 8.85 |
| | 2 | 36M | 2.67 | 2.51 | 2.22 | 1.90 | 2.89 | 1.32 | 4.07 | 2.58 | 3.30 | 9.23 |
| | 3 | 32M | 2.68 | 2.80 | 2.26 | 1.85 | 2.44 | 1.47 | 4.19 | 2.25 | 2.26 | 9.13 |
| | 4 | 53M | 2.46 | 2.28 | 2.28 | 1.45 | 2.50 | 1.39 | 3.49 | 2.37 | 3.19 | 9.26 |
| | 5 | 40M | 2.30 | 2.78 | 2.50 | 1.89 | 2.59 | 1.16 | 4.15 | 2.76 | 2.65 | 9.56 |
| | 6 | 41M | 2.59 | 2.26 | 2.46 | 1.87 | 3.00 | 1.15 | 4.15 | 2.37 | 2.66 | 9.18 |
| | 7 | 45F | 2.22 | 2.06 | 2.30 | 1.78 | 2.41 | 1.34 | 3.46 | 2.44 | 2.35 | 9.25 |
| | 8 | 39F | 2.47 | 1.92 | 2.40 | 1.96 | 2.73 | 1.40 | 3.77 | 2.55 | 3.36 | 9.68 |
| | 9 | 52M | 2.72 | 2.49 | 2.33 | 1.78 | 3.06 | 1.16 | 4.36 | 1.90 | 3.16 | 9.42 |
| | 10 | 39F | 2.52 | 2.09 | 2.54 | 1.85 | 2.50 | 1.53 | 3.83 | 2.61 | 2.92 | 9.36 |
| | 11 | 44F | 2.29 | 2.19 | 2.50 | 1.44 | 2.35 | 1.56 | 4.06 | 2.59 | 2.60 | 9.25 |
| | 12 | 39F | 2.45 | 2.33 | 1.90 | 1.83 | 2.70 | 1.19 | 3.86 | 2.07 | 3.12 | 9.05 |
| | 13 | 38F | 3.06 | 2.22 | 2.47 | 1.97 | 2.66 | 1.24 | 5.08 | 2.33 | 3.29 | 10.70 |
| | 14 | 43M | 2.65 | 2.46 | 2.34 | 1.89 | 2.64 | 1.18 | 4.50 | 2.54 | 3.09 | 10.13 |
| | 15 | 60M | 2.27 | 2.33 | 2.15 | 1.45 | 2.52 | 1.63 | 4.00 | 2.63 | 3.10 | 9.73 |
| | 16 | 62F | 2.44 | 2.27 | 2.84 | 1.63 | 2.33 | 1.63 | 3.94 | 2.93 | 3.04 | 9.92 |
| | 17 | 62F | 2.96 | 2.34 | 2.85 | 2.10 | 3.00 | 1.87 | 5.00 | 3.81 | 3.68 | 12.50 |
| | 18 | 64M | 2.48 | 2.27 | 1.93 | 1.67 | 2.42 | 1.60 | 3.81 | 2.34 | 3.46 | 9.61 |
| | 19 | 65F | 2.91 | 2.57 | 3.02 | 1.52 | 2.71 | 1.44 | 4.35 | 2.70 | 3.34 | 10.40 |
| | 20 | 66M | 2.53 | 2.72 | 2.26 | 1.96 | 2.79 | 1.20 | 4.35 | 2.63 | 2.98 | 9.95 |
| | 21 | 67M | 2.58 | 2.36 | 2.16 | 1.66 | 2.48 | 1.49 | 4.47 | 2.31 | 2.79 | 9.57 |
| | 22 | 68M | 2.56 | 2.46 | 1.64 | 1.96 | 2.82 | 1.71 | 4.13 | 1.96 | 3.28 | 9.38 |
| | 23 | 72M | 2.57 | 2.58 | 1.49 | 1.58 | 3.19 | 1.85 | 4.27 | 1.86 | 3.28 | 9.41 |
| | 24 | 76M | 2.85 | 2.30 | 2.17 | 1.38 | 2.57 | 1.30 | 4.77 | 2.42 | 2.64 | 9.83 |
| | 25 | 67M | 2.70 | 2.64 | 2.24 | 1.60 | 2.80 | 1.44 | 4.87 | 2.50 | 3.43 | 10.79 |
| MD | 1 | 60M | 2.21 | 2.09 | 1.78 | 1.15 | 1.91 | 1.38 | 2.82 | 1.39 | 2.29 | 6.49 |
| | 2 | 59M | 2.30 | 2.27 | 2.04 | 1.45 | 1.71 | 1.12 | 3.82 | 2.35 | 2.03 | 8.20 |
| | 3 | 47M | 2.27 | 2.52 | 1.56 | 1.63 | 1.82 | 1.22 | 4.28 | 2.11 | 1.76 | 8.15 |
| | 4 | 53F | 2.24 | 2.30 | 1.70 | 1.67 | 2.31 | 1.11 | 2.68 | 1.16 | 1.57 | 5.14 |
| | 5 | 49F | 2.19 | 2.37 | 1.45 | 1.22 | 2.22 | 1.22 | 4.06 | 0.98 | 2.06 | 7.10 |
| | 6 | 47F | 1.75 | 2.08 | 2.84 | 2.52 | 2.19 | 1.14 | 2.10 | 2.60 | 1.35 | 6.05 |
| | 7 | 49M | 2.45 | 2.36 | 1.74 | 1.34 | 1.95 | 1.41 | 3.75 | 1.21 | 1.55 | 6.52 |
| SCD | 1 | 41F | 2.74 | 2.41 | 2.28 | 1.61 | 2.48 | 1.29 | 4.42 | 1.08 | 2.95 | 9.45 |
| | 2 | 26M | 2.17 | 2.50 | 2.00 | 1.14 | 1.81 | 1.21 | 3.05 | 1.95 | 2.46 | 7.46 |
| | 3 | 66M | 2.80 | 2.11 | 2.57 | 1.52 | 1.66 | 1.20 | 2.97 | 2.57 | 2.10 | 7.64 |
| | 4 | 45M | 2.32 | 2.36 | 2.16 | 1.60 | 2.25 | 1.27 | 3.79 | 2.30 | 2.70 | 8.79 |
| | 5 | 65F | 2.36 | 1.57 | 1.84 | 1.30 | 0.57 | 1.26 | 2.22 | 1.39 | 1.21 | 4.37 |
| | 6 | 62M | 2.42 | 2.44 | 2.05 | 1.64 | 1.66 | 1.64 | 3.93 | 1.72 | 2.45 | 8.10 |
| | 7 | 55M | 1.76 | 1.97 | 1.52 | 1.17 | 1.44 | 1.11 | 2.07 | 1.44 | 1.61 | 5.07 |
| | 8 | 43M | 1.99 | 1.76 | 1.66 | 1.52 | 0.34 | 1.39 | 2.21 | 1.99 | 1.67 | 5.87 |
| | 9 | 35F | 1.79 | 2.25 | 1.41 | 1.48 | 1.55 | 1.24 | 1.84 | 1.26 | 1.69 | 4.79 |

Table 2　Comparative analysis of length measurements

| Group | Superior | | Middle | | Inferior | |
|---|---|---|---|---|---|---|
| | a | b | c | d | e | f |
| O | 2.57 ± 0.21 | 2.37 ± 0.23 | 2.31 ± 0.34 | 1.75 ± 0.20 | 2.64 ± 0.26 | 1.42 ± 0.21 |
| MD<br>(MD/O × 100(%)) | 2.20 ± 0.21*<br>(85.6%) | 2.28 ± 0.16<br>(96.2%) | 1.54 ± 0.46*<br>(66.7%) | 1.54 ± 0.46<br>(88.0%) | 2.20 ± 0.22*<br>(83.3%) | 1.24 ± 0.11<br>(87.3%) |
| SCD<br>(MD/O × 100(%)) | 2.26 ± 0.37<br>(87.9%) | 2.15 ± 0.33<br>(90.7%) | 1.94 ± 0.34*<br>(84.0%) | 1.44 ± 0.19*<br>(82.3%) | 1.53 ± 0.17*<br>(58.0%) | 1.29 ± 0.15<br>(90.8%) |

Values are expressed as mean ± S.D. (cm), *$p < 0.01$

Table 3　Comparative analysis of area measurements

| Group | Superior | Middle | Inferior | Whole |
|---|---|---|---|---|
| O | 4.17 ± 0.45 | 2.48 ± 0.38 | 3.10 ± 0.30 | 9.73 ± 0.76 |
| MD<br>(MD/O × 100(%)) | 3.36 ± 0.31*<br>(80.6%) | 1.69 ± 0.25*<br>(68.1%) | 1.80 ± 0.13*<br>(66.7%) | 6.85 ± 0.27*<br>(70.4%) |
| SCD<br>(SCD/O × 100(%)) | 2.94 ± 0.31*<br>(70.5%) | 1.85 ± 0.15*<br>(74.6%) | 2.09 ± 0.20*<br>(67.4%) | 6.89 ± 0.62*<br>(70.8%) |

Values are expressed as mean ± S.D. ($cm^2$), *$p < 0.01$

Table 4　Atrophic ratio of cerebellar vermis

| Group | No. | Type | Superior (%) | Middle (%) | Inferior (%) |
|---|---|---|---|---|---|
| MD | 1 | | 32.4 | 44.0 | 26.2 |
| | 2 | | 8.4 | 5.2 | 34.5 |
| | 3 | | −2.6 | 14.9 | 43.2 |
| | 4 | | 35.7 | 53.2 | 49.4 |
| | 5 | | 2.6 | 60.5 | 33.5 |
| | 6 | | 49.6 | −4.8 | 56.5 |
| | 7 | | 10.1 | 51.2 | 50.0 |
| mean ± S.D. | | | 19.5 ± 7.4 | 32.0 ± 9.9 | 41.9 ± 4.1 |
| SCD | 1 | OPCA | −6.0 | 56.5 | 4.8 |
| | 2 | OPCA | 26.9 | 21.4 | 20.6 |
| | 3 | OPCA | 28.8 | −3.6 | 32.3 |
| | 4 | Menzel type | 9.1 | 7.3 | 12.9 |
| | 5 | Holmes type | 46.8 | 44.0 | 61.0 |
| | 6 | LCCA | 5.8 | 30.6 | 21.0 |
| | 7 | LCCA | 50.4 | 41.9 | 48.1 |
| | 8 | Friedreich's disease | 47.0 | 19.8 | 46.1 |
| | 9 | Friedreich's disease | 55.9 | 49.2 | 45.5 |
| mean ± S.D. | | | 29.4 ± 7.4 | 29.7 ± 6.7 | 32.5 ± 6.3 |

の正中矢状断により上，中，下の各部における萎縮の程度を比較し，さらに，SCDとの対比も行った．Korogiら[9]は，MR装置付属のプログラムを用いて，脳実質と脳脊髄液の境界の信号強度をしきい値として定めることにより面積を測定したが，今回は複数の異なるMR装置を用いたため，装置間の差をできるだけ少なくする目的で，パーソナルコンピューターに画像をいったん取り込んだうえでトレース法により計測した．Korogiら[9]との計測値の若干の差異は，以上の測定法の違いによるものと考えられる．

SCDのうち，遺伝性の認められるcerebello-olivary atrophy (Holmes type)においては，小脳萎縮は肉眼上小脳上面特に旧小脳(paleo-cerebellum)に属する虫部に強く，下面においては一般に軽度であり，新小脳(neocerebellun)に属する小脳半球に病変が著明なOPCAとは異なるといわれている[16),17)]．また，LCCAにおいてもHolmes typeとほとんど同じで，虫部を含めて上面に強いといわれている．SCDのMRIによる検討では，阿部ら[18)]は第4脳室頂と小脳虫部前葉山頂までの距離がSCDでは有意に小さかったと述べ，小長谷ら[19)]はMenzel型OPCAでは脳幹のほか小脳の広範な萎縮が，またHolmes型LCCAでは小脳虫部に強い萎縮が特徴であったと述べている．小島ら[20)]は小脳虫部の病変は，LCCAでは上面にあたる小脳小舌，中心小葉，山頂などの前葉と，山腹，虫部葉など後葉に萎縮が強く，OPCAでは虫部の上面，下面ともに萎縮が見られ，特に山腹，虫部葉等の後葉を中心とした上面の萎縮が強い傾向にあったという．このようにSCDにおいては病型による萎縮部位の特異性が報告されている．今回の検討においては，SCD群では症例毎のバラツキがやや大きく，9例の平均としては上，中，下部ほぼ同程度の萎縮率であった．これは，SCD群においては，さま

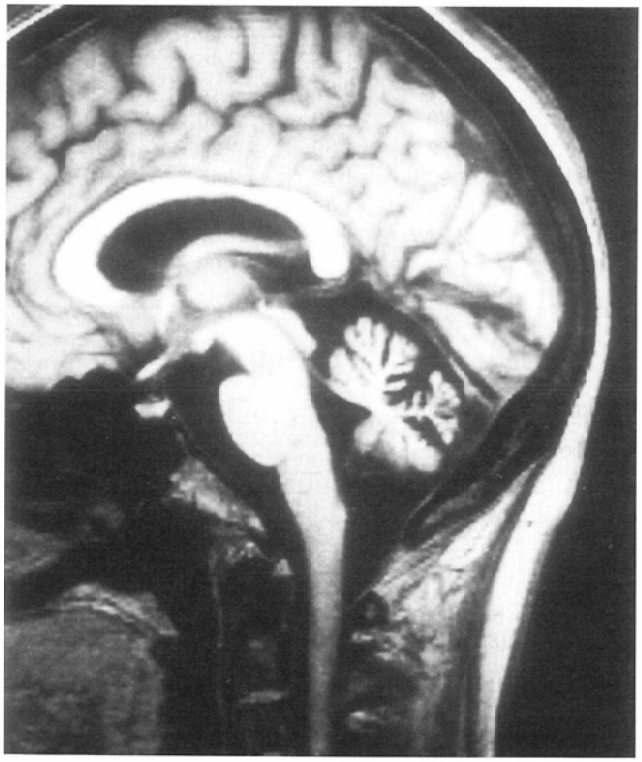

Fig.2　A 53-year-old woman with Minamata disease (Case No. MD-4)
T1-weighted sagittal image shows severe atrophy of cerebellar vermis. Middle and inferior parts of vermis are more atrophic than the superior part. There is dilatation of the calcarine sulcus and parietal-occipital sulcus.

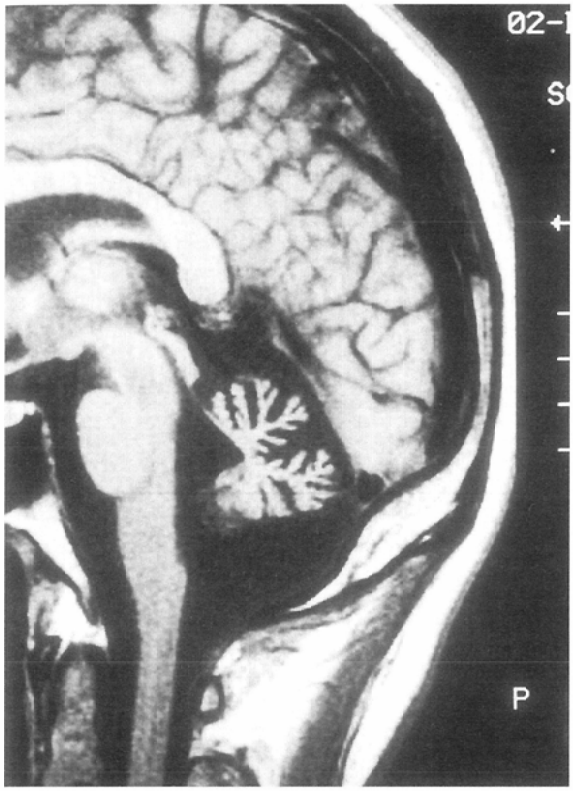


Fig.3　A 35-year-old woman with spino-cerebellar degeneration (Case No. SCD-9)
T1-weighted sagittal image shows severe atrophy of cerebellar vermis. The degree of atrophy is nearly same among three parts of the vermis.

ざまな病型が含まれていたためと思われるが，今回の検討では例数が少なく病型別の分析を行うことはできなかった．

## 結　語

MD7例およびSCD 9 例における頭部正中矢状断MRIにおいて，小脳虫部を上部，中部および下部に分け，各部位の萎縮パターンにつき検討を加えた．

その結果，MD群では虫部上部で最も強い萎縮を示した例はなく，下部に萎縮の強いものが3例(43%)または中部に萎縮の強いものが4例(57%)認められた．これに対してSCD群においては例数が少なく病型別の分析を行うことができなかったが，上部に萎縮の強いものが4例(44%)，中部に萎縮の強いものが2例(22%)，下部に萎縮の強いものが3例(33%)認められた．すなわちMD群における小脳虫部の萎縮は，その中部および下部に最も著明であり，上部で最も強い萎縮を示した例はなく，これがMD群におけるMRIの特徴ではないかと考える．SCD群では全体に萎縮が強いという印象を受けた．

本研究は環境庁および熊本県の補助を受けた．

## 文　献


1) 徳臣晴比古，岡嶋　透，金井次郎，他：水俣病に関する研究ー第5報　臨床的及び実験的研究より見た本病の原因についてー．熊本医会誌　34(補3)：490-510，昭35
2) Okajima T, Mishima I, Tokuomi H: Minamata Disease with a long-term follow-up. Internat J Neurol 11: 62-72. 1976
3) 武内忠男，衛藤光明：水俣病の病理総論，とくに水俣病病理について．水俣病　20年の研究と今日の課題．p.457-504，青林舎，1979
4) Tokuomi H. Uchino M. Imamura S, et al: Minamata Disease (organic mercury poisoning): Neuroradiologic and electrophysiologic studies. Neurology 32: 1396-1375, 1982
5) 今村重洋：水俣病のCT所見，神経内科　18：263-270，1983
6) Matsumoto SC, Okajima T, Inayoshi S, et al: Minamata disease demoustrated by computed tomography. Neuroradiology 30: 42-46, 1988
7) 岡嶋　透，興梠征典，高橋睦正：水俣病のMRIについて．平成2年度環境庁公害防止等調査研究費による報告書．129-133，1991
8) Korogi Y, Takahashi M, Shinzato J, et al: MR findings in seven patients with organic mercury poisoning (Minamata disease). Am J Neuroradiol 15: 1575-1578, 1994
9) Korogi Y, Takahashi M, Sumi M, et al: MR finding of Minamata disease: Qualitative and quantitative analysis. Radiation Medicine 12: 249-253, 1994
10) 平山恵造，小島重幸，他：歯状核赤核淡蒼球ルイ体萎縮症の脳幹，小脳のMRI．運失調，63：147-152，1984
11) 小島重幸，平山恵造：脊髄小脳変性症のMRI．神経進歩　40：187-193，1988
12) 萬年　徹：脊髄小脳変性症．Clinical Neuroscience　2：72-78，1984
13) 金澤一郎：脊髄小脳変性症—その概念の変遷—．日本医事新報　No.3658：10-14，1994
14) 石井亜紀子，大越教夫：脊髄小脳変性症の各病型における放射線学的検討—MRIを用いた定量的解析—．日立医誌　30(1)：35-39，1992
15) 岡嶋　透，池田　理，三宮邦裕，他：水俣病における小脳機能と小脳萎縮との関連に関する研究—重心動揺計とMRIによる検討—，熊本医学誌　69(2，3)：28-38，1995
16) Eadie MJ: Cerebello-olivary atrophy (Holmes type). Handbook of Clinical Neurology, ed, by Vinken PJ and Bryn GW, Vol 21, 403-414, North-Holland Pub Co., Amsterdam, 1975
17) Eadie MJ: Olivo-ponto-cerebellar atrophy (Dejerine-Thomas type). Handbook of Clinical Neurology. ed by Vinken PJ and Bryn GW, vol. 21, 415-431, North-Holland Pub Co, Amsterdam, 1975.
18) 阿部和夫，博野信次，宇高不可思，他：MRIによる脊髄小脳変性症の分類についての考察．神経内科　30：390-395，1990
19) 小長谷正明，小長谷陽子，森下信次，他：遺伝性脊髄小脳変性症のMRIの検討．臨床神経　30：610-616，1990
20) 小島重幸，平山恵造：脊髄小脳変性症の磁気共鳴像ーオリーブ橋小脳萎縮症と晩発性皮質性小脳萎縮症との検討ー．脳神経　40：187-193，1988