The University of Osaka
Institutional Knowledge Archive

Title	血管造影 12-24 時間後のCTにおける腎臓への造影剤残留の評価
Author(s)	山崎, 秀哉; 大井, 博道; 松下, 正樹 他
Citation	日本医学放射線学会雑誌. 1993, 53(10), p. 1160-1165
Version Type	VoR
URL	https://hdl.handle.net/11094/17878
rights	
Note	

The University of Osaka Institutional Knowledge Archive : OUKA

https://ir.library.osaka-u.ac.jp/

The University of Osaka

日本医放会誌：53（10），1160-1165，1993（平5）

血管造影12-24時間後のCTにおける腎臓への造影剤残留の評価

大阪逓信病院放射線科

山崎　秀哉　　大井　博道　　松下　正樹
金　　東石　　井上　武宏

（平成4年9月21日受付）
（平成5年1月5日最終原稿受付）

CT Assessment of Residual Contrast Medium in the Kidney 12-24 Hours After Angiography

Hideya Yamazaki, Hiromichi Oi, Masaki Matsushita,
Tonsok Kim and Takehiro Inoue

Department of Radiology, Osaka Teishin Hospital

Research Code No. : 501.1

Key words : Contrast medium, Ioxaglate, Residual contrast medium

Residual contrast medium in the kidney on delayed film is sometimes reported in patients with problems in the urinary system following the administration of contrast medium. However, we frequently found residual contrast medium in the kidney of patients with normal renal function on delayed CT after angiography. Thus we carried out CT examination 12-24 hours after angiography with four kinds of contrast media to prospectively study the incidence of residual contrast medium in the kidney. Residual contrast medium in the kidney was observed on delayed CT in 286 of 536 patients (53%). We found a relatively higher incidence with ioxaglate (63%) and iohexol (60%) than that with iopamidol (28%) and diatrizoate (38%). The incidence of residual contrast medium in the kidney increased with the dose of contrast medium administered except in the case of iopamidol.

The influence of hepatobiliary and renal function on residual contrast medium in the kidney was examined. We found a higher incidence of residual contrast medium in the group with abnormal hepatobiliary function than in the group with normal function. This implied that the hepatobilialy pathway is an important tract in the excretion of contrast medium even if the dose of excretion is small. A high frequency of residual contrast medium in the kidney was recognized on delayed CT not only in the renal dysfunction group but also in the normal renal function group. We suggest that residual contrast medium in the kidney is a normal phenomenon on delayed CT.

はじめに

尿路・血管系造影剤は正常腎機能例では比較的速やかに排泄されると考えられている[1)-4)]．従来造影剤使用12～24時間経過後の単純写真，CTで腎に造影剤が残留する所見は腎，尿路系の障害を示唆するものであった[5)-15)]．しかし我々の施設

において血管造影後12～24時間後に単純CTを施行する機会があり，正常腎機能症例においても腎への造影剤残留がしばしば認められた．我々の調べえた範囲では，Delayed CTでの造影剤の腎残留率の報告は認められていない．我々は血管造影12～24時間後にprospective studyとしてCT検査を行い，造影剤の腎残留率を調べ造影剤，腎機能，肝機能別に検討した．文献的にも考察を加え報告する．

対象および方法

1985年から1991年に大阪逓信病院において施行された血管造影検査症例のうち，翌日にCTを施行された537例について腎臓への造影剤の残留を術前CTと比較することにより評価した．造影剤の投与は経皮的Seldinger法により行われた．腎動脈造影を含むものは26例．腎動脈を含まない腹部血管造影が470例，骨盤・下腹部が12例，胸部・頭頸部及び四肢が19例であった．経静脈性DSAが10名含まれている．対象患者の年齢は13歳から81歳までであり平均年齢は56歳であった．性別は男性424名，女性113名，造影剤投与量は30 mlから487 ml，平均251 mlであった．その内訳はDiatrizoate（76%Urografin[R] 日本シェーリング）50名，Iohexol（Omnipaque 350[R] 第一製薬）112名，Iopamidol（Iopamiron 370[R] 日本シェーリング）102名，Ioxaglate（Hexabrix 320[R] 栄研化学．田辺製薬）273名であった．血管造影翌日は検査前絶食とし，腹部CTを施行した．CTはGECT/T 8800及びシーメンス社のソマトームプラスを使用し，撮影条件は10 mm thickeness，120 kvとした．読影は原則として2名以上の放射線科医師が行い，造影剤の腎残留の程度を3段階に分類した．Grade 0は造影剤の残留を認めないもの，Grade 1は脾臓と比較して明らかに腎皮質のCT値が高いもの，Grade 2は腎盂，腎杯，尿管に造影剤残留が認められるものとした．Grade 1以上のものを造影剤残留陽性とした．Grade 1およびGrade 2の腎臓造影剤残留例をFig. 1に示す．残留率と造影剤投与量について各造影剤ごとに検討した．

母数も多く造影剤残留の頻度も高かったIoxaglateについて肝・胆道系機能，腎機能各々の正常値群および異常値群において腎臓造影剤残留率を比較検討した．肝機能としては胆道系排出の評価として，血管造影前日の血液検査におけるTotal bilirubin（T.bil），ALP,LAPを肝・胆道系機能の代表として使用し，腎機能の評価としてCreatinine（Cr），BUNを使用した．また血管造影時にChemotherapy（TAE, chemoenbolization, one

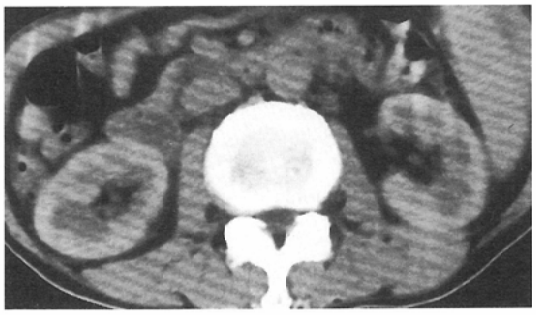

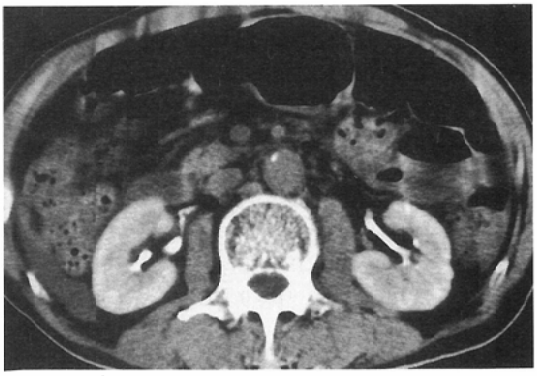

Fig. 1　CT scan 12-24 hours after angiography shows residual contrast medium in the kidney
Left : Grade 1 residual contrast medium in the kidney. 43-year-old female.
This patient took angiography for metastatic tumor of liver.
Cr was 0.6 and BUN was 10.
Right : Grade 2 residual contrast medium in the kidney. 75-year-old male.
This patient took angiograpy for hepatocellular carcinoma.
Cr was 0.9 and BUN was 14.

shot 動注）を行った症例群は肝・腎機能などに影響があると考えられ，その影響について2群にわけて検討した．Chemotherapy を行わなかった症例群を Group A(A 群)，Chemotherapy を行った症例群を Group B(B 群）とした．それぞれ母数は74例および141例であった．統計解析には chi 二乗検定，mantel-hanzel 法を使用した．

結　果

Grade 1 以上で造影剤残留を認めたものは53％であり，造影剤別にみると Ioxaglate (n＝273) 63%，Iohexol (n＝112) 60%，Iopamidol (n＝102) 28%，Diatrizoate (n＝50) 38％であった（Table 1)．Grade 別では Fig.2 に示す如く，Grade 1 では Ioxaglate と Iohexol の残留率

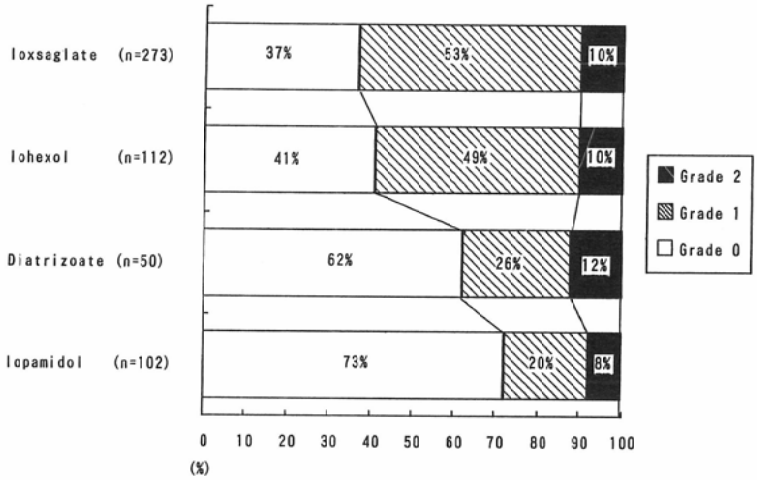

Fig. 2 Grade classcification of residual contrast medium in the kidney

Table 1 Incidence of residual contrast medium in the kidney

	Contrast media			
	Iopamidol	Diatrizoate	Iohexol	Ioxaglate
Incidence of residual contrast medium in the kidney	28/102 (28%)	19/50 (38%)	67/112 (60%)	172/273 (63%)
Molecular weight	777	631	821	1268
Osmotic pressure ratio	4	6	3	2
Ionic property	non-ionic	ionic	non-ionic	ionic

Diatrizoate vs Iopamidol (NS)
Diatrizoate vs Iohexol (P<0.01)
Diatrizoate vs Ioxaglate (P<0.001)
Iohexol vs Ioxaglate (NS)
Iohexol vs Iopamidol (P<0.001)
Iopamidol vs Ioxaglate (P<0.001)
total 286/537 (53%)

Table 2 Incidence of residual contrast medium in the kidney and administered dose of contrast medium

	administered dose of contrast medium			
	1-100 ml	101-200 ml	201-300 ml	300 ml-
Ioxaglate group	3/8 (38%)	47/84 (56%)	70/115 (61%)	21/28 (75%)
Iohexol group	2/6 (33%)	14/29 (48%)	29/44 (66%)	19/26 (73%)
Iopamidol group	2/4 (50%)	9/33 (27%)	11/39 (28%)	2/7 (28%)
Diatrizoate group	0/0 (−)	3/15 (20%)	9/21 (43%)	6/9 (67%)

が高く，Iopamidol と Diatrizoate の残留率が低い．Grade 2 では造影剤間の差が少なくいずれの造影剤も10%前後であった．各々の造影剤投与群における肝，腎機能に明らかな有意差は認められなかった．

造影剤使用量と腎臓残留率の相関を Table 2 に示す．Ioxaglate, Iohexol, Diatrizoate では 100 ml 以下の使用量では 50%以下の残留率であるが，300 ml 以上の使用量では 70%前後の残留率をしめし，使用量がふえるにつれ残留率が増加する傾向があった．Iopamidol ではいずれの造影剤量においても 40～50%の残留率であり，造影剤量と残留率に相関は見られなかった．いずれも統計的有意差は認められなかった．全体では造影剤残留が認められる症例群での造影剤使用量は 260±82 ml，造影剤残留が認められない症例群での造影剤使用量は 218±72 ml であり有意差（P＝0.0001）が認められた．

Ioxaglate 使用群における肝及び腎機能と腎造影剤残留との相関を検討したところ，肝・胆道系機能不良群では 135 例中 99 例（73%）に腎残留が認められたのに対し，良好群では 69 例中 39 例（57%）に腎残留が認められ 1%の危険率で有意差が認められた．腎機能不良群で 45 例中 39 例（87%），良好群では 140 例中 98 例（70%）に腎残留が認められ 2.5%の危険率で有意であった．

Ioxaglate 使用群において A，B 群別に肝・腎機能それぞれに分けてみたものが Table 3 である．A，B 両群とも腎機能異常値群で残留率が高く，胆道系機能不良群で残留率が高い．

また肝・腎機能いずれの相関においても A 群に比して B 群では造影剤の残留が少なくなる傾向が見られたが，統計的有意差は認められなかった．

考　察

従来，単純写真での腎臓への造影剤残留は尿路閉塞，低血圧，静脈血栓症例などで報告されている[5)-11)]．CT では腎機能不良例や一過性の腎機能低下症例で 12 時間以降の造影剤残留が認められている[12)-14)]．単純写真，CT ともに造影剤使用後 12～24 時間後の腎臓への造影剤残留は腎・尿路系に問題のある症例のみであり，それも少数例の症例報告にとどまっており，多数の腎機能正常例を含めた統計的報告はない．今回の検討では全体で 53%，正常腎機能の患者群でも Ioxaglate で

Table 3　Incidence of residual contrast medium in the kidney according to hepatobiliary and renal function

Incidence of residual contrast medium in the kidney according to heparobiliary and renal function in group A

hepatobiliary function / renal function	normal (T.bil≦1,ALP≦220, LAP≦58)	abnormal
normal (BUN 20, Cr≦1.2)	*18/31 (58%)	24/32 (75%)
abnormal	*4/4 (100%)	6/6 (100%)

*P<0.05

Incidence of residual contrast medium in the kidney according to hepatobiliary and renal function in group B

hepatobiliary function / renal function	normal (T.bil≦1, ALP≦220, LAP≦58)	abnormal
normal (BUN≦20, Cr≦1.2)	**18/34 (53%)	**47/73 (64%)
abnormal	4/7 (66%)	21/27 (78%)

**P<0.001

Difinitions:Group A, Patients without chemotherapy ; Group B, patients with chemotherapy

70%と高頻度の腎への造影剤残留が認められ，造影剤投与後のCTにおける腎への造影剤残留は必ずしも腎尿路系の異常をしめす所見ではないものと考えられる．

しかしながら本来造影剤は人体にとって異物であり，造影剤が投与後12時間以降の体内残留は近年問題となっている造影剤の遅延性副作用への関与が疑われる[15)-18)]．腎，尿路系の異常をしめすものではないとしても，浜らが報告しているようなI型過敏反応に類似した遅発性反応の抗原として働く可能性もあり好ましいものではない[15)]．今回は言及できなかったが，造影剤の遅延性副作用についても当院では追跡調査を施行しており，造影剤残留との関与についても検討を行っていく方針である．

今回検討した中で造影剤の残留率に関与したと思われる因子は，造影剤の種類，肝機能とくに胆道系の機能，さらに腎機能であり，造影剤量なども有意差は認められないものの残留率に影響を持つものと思われた．

造影剤の種類ではIoxaglate, Iohexol, Diatrizoate, Iopamidolの順に残留率が高く，分子量，イオン化傾向には明らかな相関はなかった．他に造影剤の性質を示すものとして浸透圧や蛋白結合能があるが，浸透圧では残留率の高いIoxaglateが浸透圧比約2，Iohexolが約3，残留率の低いIopamidolが約4，Diatrizoateが約6と浸透圧の低い造影剤に高い残留率が認められている．これは浸透圧利尿がより多くの造影剤を排泄させるためと考えられる．蛋白結合能についてはLasserらの報告があり，蛋白結合能が高ければ高分子物質と結合して腎から排泄されにくくなり，肝・胆道系他の異所性排泄が増加するとされている[19)]．MützelらはIoxaglate 7.6%，Iohexolで1～2%の蛋白結合能を報告しており，Mckinstryらはiopamidolで1%以下としている[20),3)]．Ioxaglateの結合能が高いようだが，Kinawiらは他の物質と結合せず造影剤単独で遊離している割合を，iopamidol, iohexolにおいて75～91%，82～94%であり，造影剤間で差がなかったとしている[21)]．今回の結果では明らかな相関は認められず，残留率の差を蛋白結合能の報告の比較で検討することは困難であった．

肝機能との相関を見ると，肝機能不良な症例群により多く腎臓への残留が認められ，造影剤残留に肝よりの排泄機構の関与が示唆された．肝よりの排泄は投与総量に比して少量ではあるが，腎よりの排泄をおぎなう経路として重要なものであると考えられる[22)]．

腎機能との関連では，腎機能の不良な症例群により高い造影剤残留率が認められ過去の報告と一致した．正常腎機能の症例群でも高い腎造影剤残留が認められ，単純レントゲン写真よりも検出能に優れるCTでは正常人においても血管造影12～24時間後に造影剤の体内残留を認めうることが示された．

MckinstryらはIopamidolで300 mgI / ml, 100 ml投与後96時間までに正常腎機能例において92～98%が尿中に排出されたと報告しており[1)]，他の造影剤でも早期に排泄されたとする報告がある[2)-4)]．

今回使用された造影剤量は平均251 ml，ヨウソ量にして平均75.3 gIであり，Mckinstryらの結果より投与量の仮に8%が残留するとして6.02 gIの造影剤が体内に残留していることになる．300 mgI/mlの造影剤量にして約20 mlとなり，単純写真より検出能に優れるCTで造影剤を認めうる量であり，今回の結果と矛盾するものではない．残留率と造影剤量の相関では統計的有意差は認められないものの，造影剤量の増加と共に残留率の増加傾向が認められた．

またA群に比してB群（Chemotherapy併用群）の腎臓残留率が低かった．Chemotherapyによる肝・腎への影響で腎への残留率は増加すると考えられたが，逆に減少していた．これは同時に行われた大量の補液が造影剤の腎よりの排泄を促すのみならず，造影剤の血中濃度の低下をもたらし蛋白結合能の低下にもつながり，腎臓への残留が減少したものと考えられる．造影剤使用時の輸液の有用性を示すものと考えられた．

結　語

1. 血管造影検査12～24時間後のCTによる造影剤の腎臓への残留を検討した.

2. 腎臓への造影剤残留はIoxaglate 63%, Iohexol 60%, Iopamidol 28%, Diatrizoate 38%であった. 浸透圧比の小さい造影剤に高い腎残留率が認められた.

3. 腎臓への造影剤残留と肝・腎機能との相関では, 肝機能の不良な症例群に高頻度の腎臓への造影剤残留が認められた. 腎臓への造影剤残留に肝機能の関与が考えられる. また腎機能不良群で腎臓への造影剤残留率が高い.

4. 腎臓への造影剤残留は腎機能不全を示すものではなく, 正常腎機能例においても高頻度に認められるものである.

文　献

1) Mckinstry DN, Rommel AJ, Sugerman AA : Pharmacokinetics, metabolism, and excretion of iopamidol in healthy subjects. Invest Radiol 19171-174,1984
2) 田辺製薬株式会社, 栄研化学株式会社：非イオン性尿路・血管造影剤　ヘキサブリックス[R]添付文書
3) 中島光好, 滝口祥令, 金子昌生, 他：イオヘキソール第一相臨床試験成績, 臨床と研究, 63：271-278, 1986
4) Taenzer V, Koeppe P, Samwer KF et al : Comparative phalmacokinetics of sodium and methylglucamine diatrizoate in urography. Eur J Clin Phalmaco 15 : 137,1973
5) Bigongiari LR, Davis RM, Novak WG, Wicks JD, Kass E, Thornbury JR : Visualization of the medullary rays on excretory urograpy in experimental ureteric obstruction. AJR 128 : 89-93, 1977
6) Bigongiari LR, Patel SK, Appelman H, Thornbury JR : Medullary rays, visualization during excretory urography. Radiology 125 : 795-803,1975
7) Mitty HA, Rose JS : Tubular stasis and ectasia due to intrarenal obstruction. Radiology 132 : 67-67,1979
8) Dunbar JS, Nogrady MB : The calyceal crescent-a roentgenographih sign of obstructive hydronephrosis. Radiology 110 : 520-528,1970
9) Fry IK, Cattel WR : The nephrographic pattern during excretion urography. Br Med Bull 28 : 227-232, 1977
10) Korobkin MT, Kirkwood R, Minagi H : The nephrogram of hypotention. Radiology 98 : 129-133, 1971
11) Ransley PG : Opacification of the renal parenchyma in obstruction and reflux. Pediatr Radiol 4 : 226-232, 1976
12) Braedel HU, Schindler E, Cullen P, Hoene E : Demonstration of residual contrast medium in renal parenchyma using computerized tomography. J Urol 137 : 11-14, 1987
13) Ishikawa I, Saitou Y, Shinoda A, Onouchi Z : Evidence for pathy vasoconstriction in men : ovservation by CT scan. Nephron 27 : 31-34, 1981
14) Ishikawa I, Takeishi K, Onouchi Z, Saitou Y, Futyu Y : Persistent wedge-shaped contrast enhancement of the kidney. Urol radiol 7 : 45-47, 1985
15) 浜　六郎, 坂上章子, 森　久美子, 他：低浸透圧ヨード造影剤によるI型過敏反応に類似した遅発性反応について, Jan J Clin Pharmacol Ther,20 : 243-244, 1989
16) 宮本裕二, 建井　務, 一島茂樹, 他：非イオン性造影剤による遅発性発疹について, 日本医放会誌, 50 : 295-297, 1990
17) 増田　英明, 乾　篤仁, 広島　博, 他：造影CTにおけるIoxaglate 320の有用性および遅発性副作用の検討（第1報）, 映像情報（M）, 22 : 663-667, 1990
18) Panto PN, Davies P : Delayed reactions to urographic contrast media. Brit J Radiol 59 : 41-44, 1986
19) Lasser EC, Farr RS, Fujimagari T : The significance of protein binding of contrast media in roentgen diagnosis. AJR 87 : 338-360, 1962
20) Mützel W. Siefert HM, Speck U : Biochemical-pharmacological properties of iohexol. Acta Radiol Suppl 362,111-115, 1980
21) Kinawi A : Vergleichende untersuchung zur bindung von iosarcol, iopamidol, iopromid, und iohexol an humanserumalbumin. Arch Pharm (Weinheim) 323 : 443-444, 1990
22) 山崎秀哉, 大井博道, 松下正樹, 他：血管造影12-24時間後のCTにおける胆嚢への造影剤集積の評価, 日本医放会誌, 52 : 1281-1286, 1992