The University of Osaka
Institutional Knowledge Archive

Title	悪性リンパ腫の骨病変
Author(s)	渡辺, 俊一
Citation	日本医学放射線学会雑誌. 1975, 35(3), p. 111-118
Version Type	VoR
URL	https://hdl.handle.net/11094/17885
rights	
Note	

The University of Osaka Institutional Knowledge Archive : OUKA

https://ir.library.osaka-u.ac.jp/

The University of Osaka

悪性リンパ腫の骨病変

信州大学医学部放射線医学教室（主任：小林敏雄教授）
渡　辺　俊　一

（昭和49年9月2日受付）
（昭和49年10月3日最終原稿受付）

Bone Lesions of Malignant Lymphoma

Toshikazu Watanabe
Department of Radiology, Faculty of Medicine, Shinshu University.
Asahi 3-1-1, Matsumoto, Japan
(Director: Prof. Toshio Kobayashi)

Research Code No.: 505
Key Words: Bone, Malignant lymphoma, Classification of bone lesions

Roentgenologically, bone lesions of malignant lymphoma are classified in next five types. Type I: periosteal reaction, Type II: mottled radiolucency, Type III: pure osteolysis, Type IV: osteolysis with partially irregular new bone formation, Type V: foamy appearance.

Type II & III were often seen on secondary lesions, and Type IV & V seen on primary lesions. But, the latter were seen on secondary lesions of the patients treated by anticancer drugs, too.

I. はじめに

悪性リンパ腫の骨病変のX線像についての報告はすでに多数あるが，その多くは骨原発のものについてであり，放射線科領域でしばしば経験する骨以外に原発巣を認める症例の二次的な骨病変についての報告は少い印象を受ける．もつとも悪性リンパ腫という多中心的発生が考慮されている疾患において，二次的とみなされる骨病変をはたして他の悪性腫瘍と同様に「転移巣」ないし「後発巣」としてあつかつてよいかどうか問題があるかもしれない．しかしここではこのような病理学的にまだ未解決の領域には立ち入ることはさけ，主としてX線診断学的に，悪性リンパ腫の骨病変がどのようなものかということをまず整理し，ついでその所見は原発性のものと二次的とみなされるものとではことなるかどうか，もしことなるとすればどこにちがいがあるかということを自験例について検討したので報告する．

II. 対象ならびに方法

信州大学放射線科で今までとりあつかつた悪性リンパ腫約 180例より，骨原発と考えられるもの5例と，骨以外に原発巣ないし初発巣がありその経過中に骨に病変が認められた10例の，あわせて15症例の28骨病巣について検討を行つた．

骨原発のものについては全例生検による病理組織学的診断がなされているが，二次的病変についてはすべての骨病巣について組織学的証明がなされているわけではない．X線所見および臨床症状（主として疼痛および放射線治療による症状の軽減）から，まずまちがいないと考えられた骨病変も含まれている．なお，生検による病理組織学的診断には多少問題が残るであろうことは充分考え

られるが，今回は病理診断医からの訂正がなかつたかぎりその報告書の診断にしたがつて検討をすすめた．

III. 結　果

1) 病理組織学的分類（表1）

骨原発のもの，二次的なものを問わず，細網肉腫が絶対的に多く，他の型のものは頚部リンパ節原発のホジキン病1例と肘部リンパ節原発の分類不能の悪性リンパ腫1例のみであつた．

Table 1. Histological classification

	Primary	Secondary	Total
Reticulum cell sarcoma	5	8	13
Lymphosarcoma	0	0	0
Hodgkin's disease	0	1	1
Unclassified	0	1	1
Total	5	10	15

Table 2. Age and sex

	Primary		Secondary		Total
	m	f	m	f	
～ 9	0	0	1	0	1
10 ～ 19	1	0	0	1	2
20 ～ 29	1	0	0	1	2
30 ～ 39	0	0	3	0	3
40 ～ 49	0	0	0	0	0
50 ～ 59	0	1	2	0	3
60 ～ 69	1	0	1	1	3
70 ～	0	1	0	0	1
Total	3	2	7	3	15

2) 年令および性（表2）

症例が少く多くは言えないが，年令については骨原発のものでは30代，40代には1例もなく，これより若年者に2例，高令者に3例みられた．二次的なものでは40代には1例もなく，これより若年者に6例，高令者に4例という結果であつた．

性別では，骨原発のものでは，男3例にたいして女2例，二次的なものでは，男7例にたいして女3例であつた．

3) 罹患骨（表3）

原発性病変を認めた骨は，鎖骨（この症例は初診時すでに右鎖骨両端と左鎖骨遠位端の3カ所に病変を認め，問診を参考にしても，どこを初発とするかの判定が不可能な為に3カ所同時発生とした．図6の症例である）が1例，肩甲骨が1例，胸骨が1例，肋骨が1例，腸骨が1例である．

Table 3. Involved bone lesions

	Primary	Secondary	Total
skull	0	2	2
clavicle	3*	0	3
scapula	1	1	2
sternum	1	2	3
rib	1	1	2
lumbar spine	0	1	1
ilium	1	1	2
humerus	0	1	1
ulna	0	1	1
femur	0	3	3
tibia	0	3	3
fibula	0	4	4
metatarsal	0	1	1
Total	7	21	28

* same case, same time.

二次的な病変を認めた骨は，頚椎，胸椎，手骨をのぞいたほぼ全身の骨であつた．

二次的に骨病変を認めた症例の原発巣ないし初発巣は頭頚部が5例ともつとも多く，その他肘部リンパ節が1例，乳腺が1例（この症例は頚部リンパ節が原発の可能性もある）回盲部が1例，初診時すでに全身のリンパ節腫脹を認めいずれを原発とすべきかは問診を参考にしても判定困難であつたものが2例である．

4)骨病変のX線像の分類（図1～5，表4）

原発性の骨病変か二次的な骨病変かにかかわらず，X線像から骨の病変は次の5型に分類できると考えられた．すなわちi）外骨膜の反応性の肥厚のみを認めるもの (periosteal reaction)（図1）．ii）骨皮質に境界不鮮明な，いわゆる「虫蝕い」状の欠損を認めるもの (mottled radiolucency)（図2）．iii）境界鮮明な骨溶解像のみを

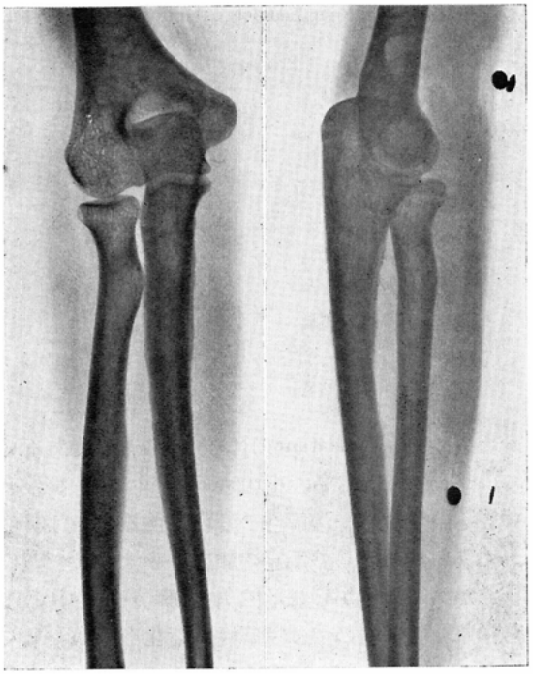

Fig. 1. periosteal reaction. 12years old, female. Pathological diagnosis is malignant lymphoma or reticulum cell sarcoma.

認めるもの (pure osteolysis). ただし，この型はさらに次の亜型に分類するのがよいと考えられる．すなわち，a) multiple myeloma のようなほぼ円形の打ち抜き像 (punched-out) を呈するもの（図3 A）と b) 境界が不規則で，他の悪性腫瘍の骨転移にしばしば認められる骨溶解性の変化と同様のもの（図3 B）の2型であるが，反応性の骨変化を伴わないという点で統一されると考えて一つの型にまとめた．iv) 主体は骨溶解性の変化であるが，その内部あるいは周辺の一部に反応性の変化と考えられる硬化像ないし骨の新生像を認めるもの (osteolysis with partially irregular new bone formation)(図4)．v) 病変周辺の骨の反応の為にX線的に「アワ」のようにみえる

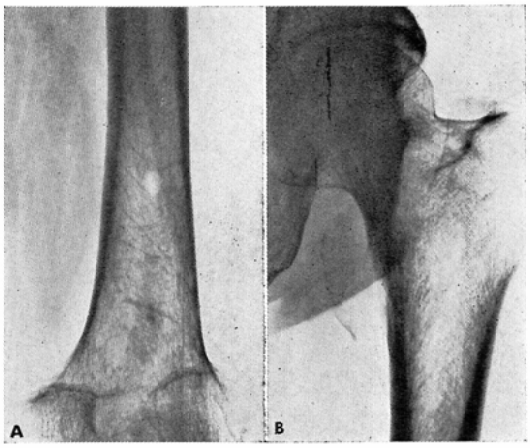

Fig. 3. pure osteolysis.
A: 70years old, female. Reticulum cell sarcoma
B: 68years old, male. Reticulum cell sarcoma

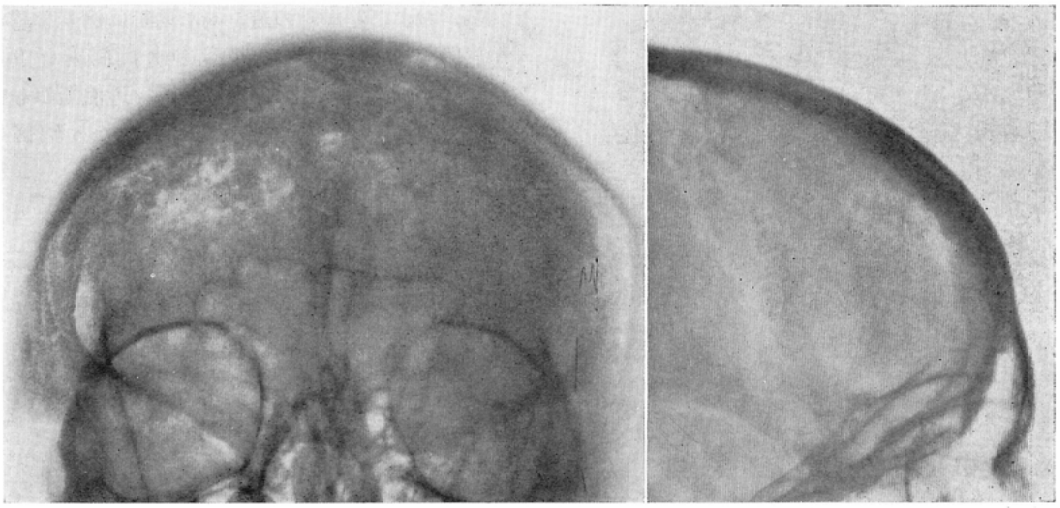

Fig. 2. mottled radiolucency. 26years old, female. pathological diagnosis is reticulum cell sarcoma.

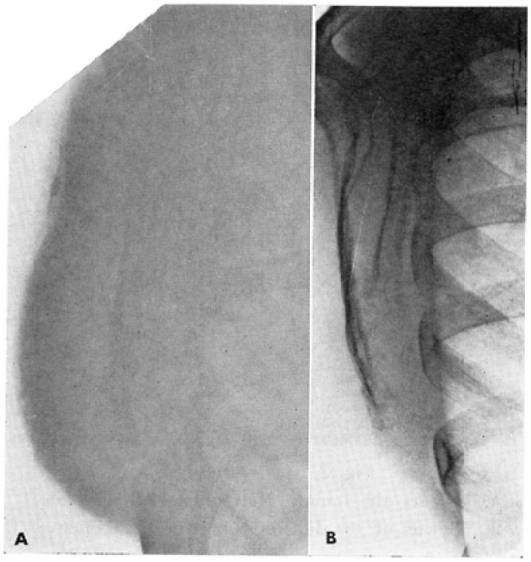

Fig. 4. osteolysis with partially irregular new bone formation. 70years old, female. pathological diagnosis is reticulum cell sarcoma. Fig. 4-A shows soft part swelling.

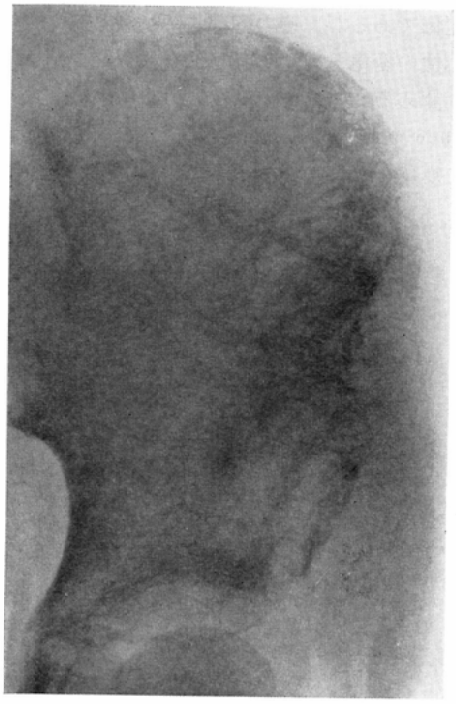

Fig. 5. foamy appearance. 7years old, male. Pathological diagnosis is Hodgkin's disease.

Table 4. Roentgenological classification

	Primary	Secondary	Total
Periosteal reaction	0	1	1
mottled radiolucency	0	7	7
pure osteolysis	1	8	9
osteolysis with partially irregular new bone formation	2	2	4
foamy appearance	4	3	7
Total	7	21	28

もの (foamy appearance)(図5) の5型である.

いずれの型にしろ, periosteal reaction をのぞいてその主体は骨溶解性の変化であることは明らかである. これらの所見の頻度を表4にまとめてみたが, この表から総括的な考察が許されるなら, 原発性のものでは反応性の変化を伴つたものが多いのに対して, 二次的なものでは反応性の変化を欠くものが多い印象を受ける.

5) 罹患骨とX線像の関係 (表5, 表6)

骨原発のものについては症例が少く, また長管状骨に発生したものの経験がないので多くはいえないが, 扁平骨については罹患骨とX線像の間には特に関係は認められないように思われる (表5). ただ興味あることは, 右鎖骨の遠位端と近位端, および左鎖骨の遠位端に同時に病変を認めた症例において, 遠位端のものは両側とも foamy appearance を呈したのに対して, 近位端のものは pure osteolysis の所見を呈したことである(図6).

Table 5. Roentgenological appearance of primary lesion

	pure osteolysis	osteolysis with partialy irregular new bone formation	foamy appearance	Total
clavicle	1	0	2	3
scapula	0	1	0	1
sternum	0	0	1	1
rib	0	0	1	1
ileum	0	1	0	1
Total	1	2	4	7

Table 6. Roentgenological appearance of secondary lesion

	periosteal reaction	mottled radiolucency	pure osteolysis	osteolysis with partialy irregural new bone formation	foamy appearance	Total
skull	0	1	1	0	0	2
scapula	0	0	1	0	0	1
sternum	0	0	1	1	0	2
rib	0	1	0	0	0	1
lumbar spine	0	1	0	0	0	1
ilium	0	0	0	0	1	1
humerus	0	1	0	0	0	1
ulna	1	0	0	0	0	1
femur	0	0	3	0	0	3
tibia	0	2	1	0	0	3
fibula	0	1	1	1	1	4
metatarsal	0	0	0	0	1	1
Total	1	7	8	2	3	21

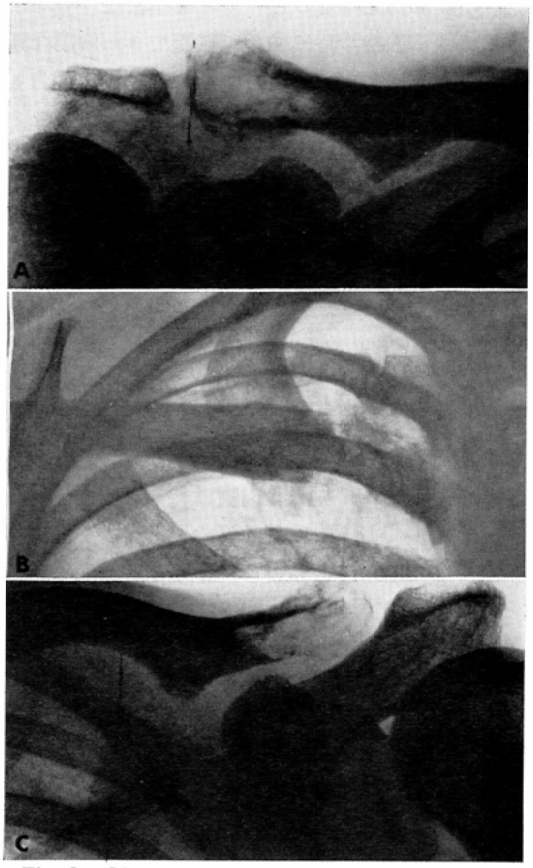

Fig. 6. 24years old, male. Lateral ends of the right and left clavicles show foamy appearance (A and C). But, medial end of the right clavicle shows purely osteolytic patterns (B).

二次的に骨の病変を認めたものにおいても罹患骨とX線像の間に関係は認められないように思われた（表6）.

6） 管状骨における病変の部位（表7）

原発巣が管状骨に認められた症例が自験例にはないので，ここでは骨の変化が二次的なもののみをとりあつかわざるをえなかつた．Epiphyse ないし Metaphyse に病巣を認めたものが4，Diaphyse に認めたものが10で，Diaphyse の頻度が2倍強であつた．

Table 7. Pathological rite on tubular bone

	epiphysis	diaphysis	Total
humerus	0	1	1
ulna	0	1	1
lumbar spine	1	0	1
femur	1	2	3
tibia	1	2	3
fibula	1	3	4
metatarsal	0	1	1
Total	4	10	14

IV. 考　察

病理学的分類についてはほとんどの症例が細網肉腫であつた．欧米では悪性リンパ腫のなかでホジキン病の占める頻度が高いためであろうが，二次的な病変についてはホジキン病の骨病変をみる機会が多いようである[3)6)]．自験例ではホジキン

病は二次的な病変を腸骨に認めた1例のみであつた．分類不能の1例も，細網肉腫と診断した病理学者もあつたとのことであり，もしこの診断が正しいとすれば1例をのぞいてすべて細網肉腫ということになる．

年令分布については，自験例からは症例も少いのであまり多くはいえない．前山によれば，わが国の骨原発細網肉腫の登録例の年令分布は各年令層に均等に分布しているという[9]．

性別については，骨原発のものと二次的なものとを合せると，男が10例に対して女は5例で，2：1となる．これは大多数の症例が細網肉腫であることの結果と考えられる．骨にかぎらず，すべての細網肉腫に男が多いという傾向がみられるようである[1)10)11)]．

罹患骨については，骨原発のものは自験例には少いので，これからその傾向を論ずることは不可能であるが，多数例をとりあつかつた外国の報告ではやはり長管状骨とくに下肢のそれから発生したものが多いようであり[1)11)]，我国の登録例でも同様の傾向がみられるようである[9]．ところが，我々の症例では，骨原発のもので長管状骨から発生したものが1例もない．これは，自験例がすべて放射線治療を依頼されたものであるということから説明できる．骨の悪性リンパ腫は，切除可能な部位に発生したものは切除される傾向にある[9]．しかしこれは外科的治療が放射線治療に比べて成績がよいということよりはむしろ骨の悪性リンパ腫の術前診断がむずかしいので，多くの症例が骨肉腫の診断のもとに処置される為ではないとも考えられる．放射線科に紹介されてくる症例の多くは根治的な外科的治療がむつかしい部位に発生したものであり，したがつて一般的な傾向からかたよつたものが多い可能性を否定しがたい．

両側の鎖骨に3カ所の病変を認め，どこを原発巣とするかの決定が困難であつた症例が1例あつたが，骨原発の悪性リンパ腫には少なからずこの傾向がみられるようである[2)9)]．もともと多中心発生が考えられている疾患でもあり，このような症例ではあえてそのどれかを原発とする必要もないと考えられる．

二次的な骨病変のみられる骨についてはあまり報告もなく一般的な傾向を知ることは文献的にも困難であるが，ホジキン病については Molander ら[6]や Fucilla ら[3]によれば脊椎がもつとも多いようである．他の悪性腫瘍の骨転移も脊椎に多いことからも，自験例においても脊椎の病変が少いことは追跡が不充分なことに最大の理由があるかとも考えさせられる．この点についてはさらに症例をかさねて検討を加えたい．

二次的に骨病変を認めた症例の初発部位の多くが頭頸部であつたことは，放射線治療を担当するものとして考えさせられた．放射線治療を依頼される悪性リンパ腫症例は，頭頸部初発のものが多い．頭頸部初発のものといえども精密な検査をすすめてゆくと初診時にすでに無視できぬ頻度で遠隔に二次的病変を認めるということは別に報告したが[11]，後腹膜のリンパ管や消化管ほどに我々の関心が骨に向けられていなかつたことは否定できない．今後はこの方面への関心も必要と感じた．

著者は，悪性リンパ腫の骨病変をX線的に5型に分類したが，その各型について若干の補足と考察を加えたい．

1)　Periosteal reaction について．

この所見は骨の悪性リンパ腫とりわけ細網肉腫では少いとする見解もあるが[8)9)]，重要とする見解もある[1)11)]．periosteal reaction の1つである spiculla 形成は，従来骨肉腫に特有なものとされてきたが，この所見は外骨膜の反応の1つの表現にほかならず，悪性腫瘍の骨転移にも認められるという報告もある[5]．したがつて，骨の悪性リンパ腫においても spiculla が認められるのも当然と考えられる．

Periosteal reactionのもう1つの型であるonion-skin ないし lamellar bone formation についてもまつたく同様のことがいえる．いずれにせよ自験例ではこのような著明な外骨膜の反応を示す症例は1例しかなかつた．これは長管状骨の病変とくに原発性のものが少いことと外骨膜の反応を比較的おこしやすいとされている若年者の症例が少い

ためであろう.

2) 骨皮質の「虫蝕い」状の欠損，すなわち mottled radiolucency について.

この所見は比較的多く認められるとされているが，また骨髄炎や他の悪性腫瘍の骨転移との鑑別が困難な所見でもある[1)9)8)11)]. したがつて日常診療上この所見を認めた場合に判定にまようことが多いものであるが，それだからこそ悪性リンパ腫の骨病変の1つにこの型があるという認識は重要である. 悪性リンパ腫は骨においても放射線治療に対する感受性が高く，疼痛軽減を計る治療法としては最も効果が期待できる. したがつて炎症との鑑別にまようことによつて治療の開始をおくらせることは患者に余分な苦痛を強いることになる.

3) osteolytic な像のみのものについて.

この像は，自験例でもつとも多くみられまた今までの報告でもほとんどの人が記載しているものである. しかしこのX線像は他の悪性腫瘍の骨転移との鑑別は不可能と考えられるが，悪性リンパ腫であることがすでに明らかである症例に認められた場合には，mottled radiolucency とはことなり判定はさほど困難ではない. ただし，骨原発の悪性リンパ腫と診断されている症例の二次的骨病変が punched-out の型を示した場合には初発巣も含めて，myeloma との鑑別が問題となるのは当然である.

4) 部分的な骨の反応を伴つた骨溶解像について.

この所見も多くの成書や報告に記載されているものであるが，自験例では原発性のものにも二次的なものにも認めた. もちろん，骨原発の場合には，このX線像のみから骨の悪性リンパ腫という診断は不可能であり，むしろ他の悪性腫瘍の骨転移と考えられることが多いであろう. しかし，比較的若年者にこの病変を，とくに扁平骨に認めた場合には骨の悪性リンパ腫も可能性のある疾患の1つと考える必要があると思われる.

5) foamy appearance について.

この所見についてはあまり記載がないようであるが，自験例では骨原発のものに4例，二次的なものに3例の，7例に認めた. 骨の悪性リンパ腫は所見に比べて症状が軽いといわれているが，とくにこの所見を呈するものは発育が遅いためか比較的疼痛が少いようである. その本体はやはり骨の反応性の増殖によるものと考えたい.

以上の所見を骨原発のものと二次的なものとにわけてみた場合，骨原発のものは骨の反応を伴つたものが多く，二次的なものは骨の反応を欠くものが多い傾向にあることがうかがわれた. これは骨原発のものが症状の比較的軽いこともあつて受診するまでに時間が経過している可能性があるのに対して，二次的なものは医師も患者も疾患の存在を認識しているために比較的早い時期に発見される可能性があるからではないかとも考えられる.

なお，二次的な骨病変を認めた症例で，もつと強い骨の反応像と考えられる foamy appearance を認めた症例はすべて化学療法を施行してある症例であつたことは興味をおぼえる. すなわち，化学療法によつて腫瘍の発育が緩慢となつたために骨の反応が生じたものと考えられるからである[4)]，ビカアルカロイド系薬剤に代表される有力な化学療法剤の開発によつて悪性リンパ腫に化学療法が施行される機会が多くなつてきているので，今後はこのような像も次第に増加すると思われる.

V. まとめ

1)悪性リンパ腫（主として細網肉腫）の骨病変を整理して，X線的に (1) periosteal reaction, (2) mottled radiolucency (3) pure osteolysis (4) osteolysis with partially irregular new bone formation (5) foamy appearance の5型に分類した.

2)骨原発の症例のみならず，骨以外に初発病巣をもつ悪性リンパ腫の症例にも，無視できぬ頻度で骨病変が存在することを知り，その重要性を強調した.

3)化学療法の併用により，骨病変のX線像も変化してくる可能性を示唆した.

小林敏雄教授の御指導，御校閲に感謝します.

文　献

1) Coley, B.L., Higinbotham, N.L., Groesbeck, H.P.: Primary Reticulum-Cell Sarcoma of Bone, Radiology 55 (1950), 641—658.
2) Dolan, P.A.: Reticulum Cell Sarcoma of Bone, Amer. J. Roentgenol. 87 (1962), 121—127.
3) Facilla, I.S. & Hamann, A.: Hodgkin's Disease in Bone, Radiology 77 (1961), 53—60.
4) 小林敏雄：Radiation Osteitis と Radiation Colitis, 臨放 9 (1964), 328—341.
5) Lehrers, H.Z., Maxfield, W.S., Nice, C.M.: The Periosteal "Sunburst,, Pattern in Metastatic Bone Tumors, Amer. J. Roentgenol. 108 (1970), 154—161.
6) Molander, D.W. & Pack, G.T.: Hodgkin's Disease, p. 184, Thomas, Illinois, 1968.
7) 大畑武夫：悪性リンパ腫の放射線診断と Stage. 日医放会誌33 (1973), 増刊号, 14.
8) Shermann, R.S. & Synder, R.E.: The Roentgen Appearance of Primary Reticulum Cell Sarcoma of Bone, Amer. J. Roentgenol. 58 (1947), 291—306.
9) 塚本憲甫総監修：骨軟部腫瘍図譜, p 281, 中山書店, 東京, 1972.
10) 若狭治毅：悪性リンパ腫の病理, 臨放, 18 (1973), 837—849.
11) Wilson, T.W. & Pugh, D.G.: Primary Reticulum-Cell Sarcoma of Bone, with Emphasis on Roentgen Aspects, Radiology 65 (1955), 343—351.