

Title	STIR型およびTI強調型ssFSE-IR法を用いた全身MRIによる骨転移の検索
Author(s)	田中, 直
Citation	日本医学放射線学会雑誌. 2001, 61(10), p. 543-544
Version Type	VoR
URL	https://hdl.handle.net/11094/17888
rights	
Note	

Osaka University Knowledge Archive : OUKA

<https://ir.library.osaka-u.ac.jp/>

Osaka University

STIR型およびT1 強調型ssFSE-IR法を用いた 全身MRIによる骨転移の検索

田中 直

上野総合市民病院放射線科

Whole-Body ssFSE-IR MR Imaging in the Detection of Bone Metastases

Naoshi Tanaka

Preliminary studies were performed to evaluate the usefulness of whole-body MR imaging using the inversion recovery single shot fast spin echo (ssFSE-IR) sequence in the detection of bone metastases. Two sets of coronal ssFSE-IR images (ssSTIR: TI=150, ssT1W: TI=550) were obtained for four body segments without respiratory triggering or ECG/peripheral gating. In 8 patients with bone metastases, all lesions were easily detected on both sets of images; lesions showed high signal intensity on ssSTIR and markedly low signal intensity on ssT1W.

Research Code No.: 505.9

Key words: Whole body, MR imaging, Bone metastasis

Received May 18, 2001; revision accepted July 31 2001

Department of Radiology Ueno Municipal Hospital

別刷請求先
〒518-0823 三重県上野市四十九町831番地
上野総合市民病院 放射線科
田中 直

はじめに

MRIによる全身の骨転移巣検索の試みは、最近ではfast short TI inversion recovery (fastSTIR)法による方法が報告されているが^{1),2)}、呼吸や拍動に対する対策、撮像時間のさらなる短縮など、いまだ改善すべき余地は残されている。今回筆者はinversion pulseの付加されたsingle shot fast spin echo (ssFSE-IR)法に注目し、病変を陽性描出する短いTIによる撮像 (ssSTIR) と、病変を陰性描出する中程度のTIによるT1 強調型撮像 (ssT1W) とを行い、両者の併用による骨転移巣の全身検索の可能性について検討した。

対象と方法

対象は2001年3月～5月の期間に骨転移の検索が行われた悪性腫瘍を有する8症例〔前立腺癌6例、乳癌1例と原発性肝癌1例：41～82歳、平均62±14歳(平均±SD)〕である。骨転移の存在は、他の画像診断(単純X線撮影, CT, および精査を目的としたMRI)や臨床経過から確認された。骨シンチグラフィについては、当施設に設備がないため施行されていない。使用MRI装置はSigna CV/i (GE)で、心臓専用機という制約上、撮像FOVは42×42cmとし、全身を4部位に分け、4cmのオーバーラップでおのおのをbody coilにて撮像した。体幹部はスライス厚/gap=8.0/1.0mm、下肢は7.0/0.5mmで、いずれも冠状断で撮影した。ssSTIRはTI/TE/matrix = 150/40/256×128、ssT1WはTI/TE/matrix = 550/28/256×128とした。撮像時間は1部位・1シーケンス当たり16～28秒/14-24スライスで、原則として呼吸・脈波同期は行わず、自由呼吸下で撮像を行った。なお、脊椎が含まれる上半二部位の撮像では位置決め用の撮像をFSE法による矢状断T1 強調像で行い (TR/TE/excitations/echo train: 317/6.7/4/3, 8.0/1.0mm×7 slices, 撮像時間1分13秒)、これも診断に用いた。

結 果

MRIの撮像時点で既に病変の存在が知られていた6例で

は、病変部は全例、ssSTIR法にて高信号、ssT1W法にて無～低信号に描出され、同定が可能であった。また、これら6例全例で、既知病変以外の転移巣が新たに検出された。骨転移巣の存在が知られていなかった2例全例で、本法により転移巣が発見された。新たに発見された病変の部位は、椎骨(n=8)、大腿骨・骨盤骨(n=3)、上腕骨(n=2)、胸骨・肋骨・肩甲骨・腓骨(n=1)であった。両法はともに呼吸による画像のブレは殆どなく、自由呼吸下での撮像が可能であった。心臓付近では拍動の影響によるブレが見られたが、骨の診断に際しては大きな障害とはならなかった。Fig. 1に、前立腺癌症例の全身MRIを示す。

考 察

近年のMRIの高速化に伴い、骨転移の全身検索への応用もルーチン検査の一環として施行が可能となってきた。最近ではfastSTIR法が有用との報告があるが¹⁾、この方法は動きにより画質に著しい劣化が生じるため、体幹部の撮像においては呼吸あるいは脈波同期法が必須である。実際の検査においては、時に同期の設定に予想外に時間を要したり、同期後も期待した画質が得られなかったり、また疼痛による体動が避けられないことも経験する。筆者は、こうした問題を解決するにはsingle shot法による撮像が最適と考え、ssFSE-IR法の応用を考案した。まず、fastSTIR法に替わる方法として、ssSTIR法を考えた。本法では、高い脂肪抑制効果と病変検出能というSTIR法の特徴はそのままに、撮像時間の短縮と動きによるアーチファクトの回避が得られたが、fastSTIR法と比べS/N比の低下が認められた。そこで、診断能の低下を補うため、ssT1W法の追加を考えた。本法では病変部は無信号または著明な低信号となり、黄色髄のため高信号を示す健全部とのコントラストは非常に明瞭であった。また、更に診断能を補う工夫として、位置決め画像を矢状断T1 強調像で取得し、こ

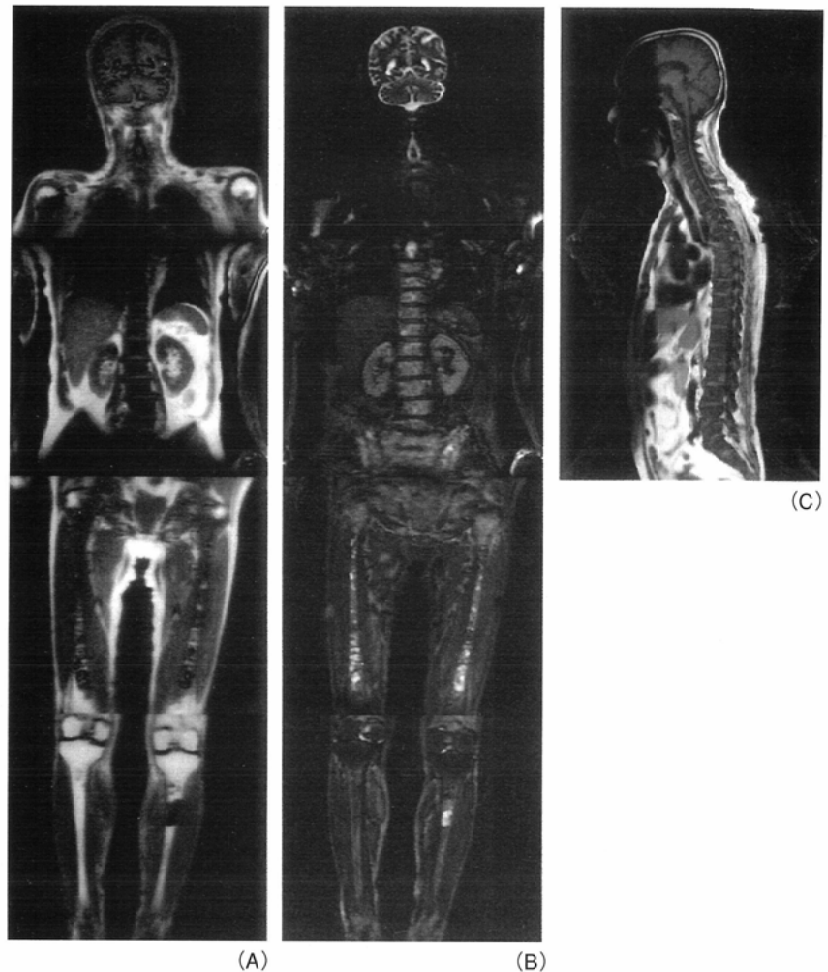


Fig. 1 Case 6. A 78-year-old man with prostatic carcinoma. A: ss-T1W whole-body images demonstrate bone metastases to the whole spine, pelvic bones, bilateral humeri, femurs, and left tibia. All affected lesions show markedly low intensity in contrast with the high intensity of normal bone marrow. Images of sections other than those presented showed bone lesions in sternum, ribs, and tibiae. B: On ss-STIR images, all bone lesions appear bright. C: Sagittal FSE-T1W images obtained as localizers also show diffuse low intensity in the whole spine and sternum.

れも診断に利用した。これは椎体そのものが小さい頸椎の診断や、椎体高を決定する場合に特に有用であった。

今回の検討では、施設の制約上骨シンチグラフィとの対比が行えなかった。また従来のfastSTIR法との対比や、ssSTIR法とssT1W法の比較についての検討も、今後の課題である。なお、ssSTIR法におけるS/N比の低下は多断面を連続で撮像することによる干渉が主因と考えられ、これを改善するには、今後fast recovery法⁴⁾の応用が期待される。

文 献

- 1) Eustace S, Tello R, DwCarvalho V, et al: A comparison of whole-body turbo STIR MR imaging and planar 99mTc-methylene diphosphonate scintigraphy in the examination of patients with suspected skeletal metastases. AJR 169: 1655-1661, 1997
- 2) 玉田 勉, 永井清久, 飯塚雅美, 他: 乳癌骨転移の検出にお

けるWhole-body MRI(WB-MRI)と骨シンチグラフィの比較. 日本医放会誌 60: 249-254, 2000

- 3) Oshio K, Williamson DS, Winalski CS, et al: Fast recovery RARE for knee imaging. Proceedings of the sixth scientific meeting of ISMRM: 1090, 1998