The University of Osaka
Institutional Knowledge Archive

Title	骨膜反応
Author(s)	福田, 国彦
Citation	日本医学放射線学会雑誌. 1999, 59(7), p. 306-312
Version Type	VoR
URL	https://hdl.handle.net/11094/17905
rights	
Note	

The University of Osaka Institutional Knowledge Archive : OUKA

https://ir.library.osaka-u.ac.jp/

The University of Osaka

総　説

骨膜反応

福田　国彦

東京慈恵会医科大学放射線医学講座

Periosteal Reaction

Kunihiko Fukuda

The periosteal membrane covers the cortical bone except for the articular surface. The deep layer of the periosteum contains bone-forming mesenchymal cells, capillaries, and nerves. This layer is more active in infants than in adults. Prostaglandin osteopathy, infantile cortical hyperostosis, hypervitaminosis A, and congenital syphilis are examples of periostitis in infants. Incidental asymptomatic periosteal reactions are usually either physiological changes or cortical bone irregularities simulating periostitis. On the other hand, symptomatic periosteal reactions of single bone, such as bone tumor, tumor-like lesion, infection, and trauma, are always pathologic. Careful radiological analysis of periosteal reactions is needed to evaluate the activity and aggressiveness of the lesions. Periosteal reactions of multiple bones usually show solid smooth or undulating patterns. They include pachydermoperiostosis, secondary hypertrophic osteoarthropathy, vascular insufficiency, renal osteodystrophy, and thyroid acropachy. These are usually skeletal manifestations of systemic disorders.

Research Code No. : *505*

Key words : *Periosteal membrane, Periosteal reaction, Periostitis*

Received March 30, 1999

Department of Radiology, Jikei University School of Medicine

本論文は第34回日本医学放射線学会秋季臨床大会(1998年10月)の教育講演：Common diseaseの画像診断(6. 骨軟部単純)において，「骨膜反応」の演題で発表されたもので，日本医学放射線学会誌編集委員会より執筆依頼した．

はじめに

骨膜下での骨形成(膜内骨化)は一生涯継続するが，いわゆる骨膜反応と呼ばれる変化は多少とも病的状態を反映している．骨膜反応は限局性のものから多骨性のものまで存在し，また個々の骨膜反応のパターンは多種多様である．今回は，単純エックス線写真における骨膜反応の臨床的意味意義について概説する．

骨膜の解剖

骨膜は広く骨表面を覆う結合組織であるが，関節面を覆うことはなく滑膜ないし関節軟骨が関節面を被覆する．腱や靭帯の骨表面への付着部(enthesis)では，腱や靭帯は骨膜と融合しながら骨表面に付着する．骨膜は深層と浅層の2層から成り，深層はinner osteogenic layer，inner cellular layer，cambian layerなどと呼ばれ，細胞成分と血管・神経に富み，ここで膜内骨化が行われる．浅層は強固な線維性結合組織から成りouter fibrous layerと呼ばれることがある．小児では深層が厚く，深層と浅層の2層構造は明瞭で，骨膜の骨表面への付着は緩やかである(Fig. 1)．したがって，小児期には些細なエピソードで成人よりも派手な骨膜反応をきたすことが知られている．一方，膜内骨化は生涯を通じて行われるものの，成人になると深層の細胞は減少しかつ扁平化して全体に菲薄化し，骨膜の深層と浅層との2層構造は不明瞭となり骨表面への付着も強固になるため，骨形成は小児期程活発ではなくなる．深層に分布する毛細血管は，皮質骨内に存在するHavers管を介して骨髄腔と交通を持っており，骨髄内浮腫など髄内圧の変化は直接骨膜に伝達される．

単骨性骨膜反応

1．正常変異

病的な骨膜反応と鑑別を要する変化に，lateral epicondylar flangeなど病的意味を持たぬ生理的骨膜反応(Fig. 2)や，三角筋の付着部である上腕骨中央外側面，大内転筋や腓腹筋



Fig. 1　Anatomy of the periosteum.
The structure of the periosteal membrane varies with age. There are two distinct layers in infants (left), a superficial fibrous layer (↑) and a thicker, active, deep layer (↑↑). The periosteal membrane is loosely attached to the cortex in this age group. In adults (right), the cells of the deep layer become flattened and quiescent. The deep layer firmly attached to the bone surface. Differentiation between the two layers is less conspicuous (↑↑↑). Cortical bone: (↑).

Fig. 2　Lateral epicondylar flange.
A physiological periosteal reaction of the lateral epicondylar flange is seen along the lateral border of the distal humerus (↑).

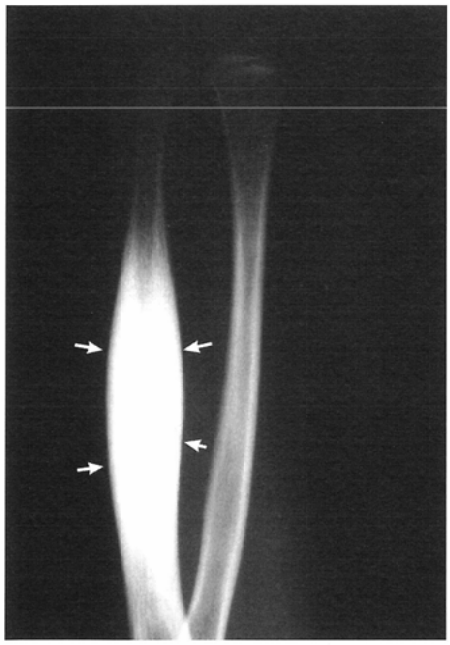

Fig. 3　Solid-type periosteal reaction in osteoid osteoma.
A marked solid-type periosteal reaction is present in the diaphysis of the ulna (↑).

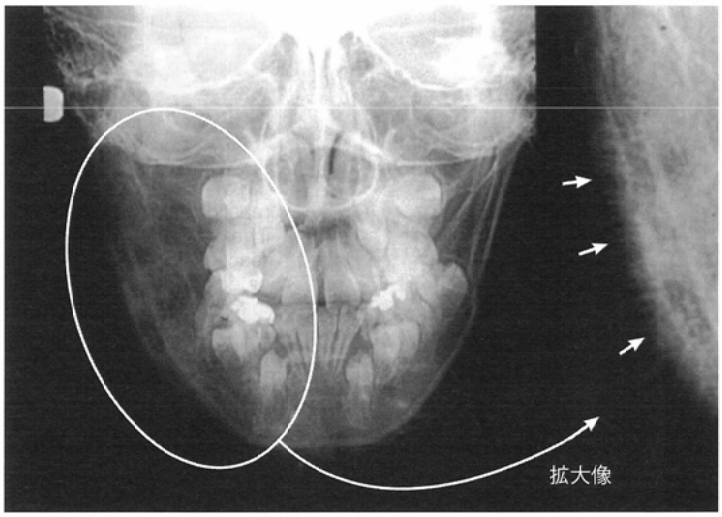

Fig. 4　Spicula-type periosteal reaction in Ewing's sarcoma.
Magnified view of the right mandibula shows numerous fine spicula (↑).

内側頭の付着部である大腿骨内側上顆後面，ひらめ筋の付着部である脛骨近位外側後面，前腕や下腿の骨間膜付着部など筋，腱，骨間膜付着部の骨皮質に骨膜反応に類似した不整像を認めることがあり，日常診療ではこれらの存在を知っておく必要がある[1]．

2．病的な限局性骨膜反応

症状を有する限局性骨膜反応には，骨腫瘍，骨腫瘍類似疾患，骨内外の感染症，外傷など鑑別診断を要するものが多く，骨膜反応のパターンも多彩である[2]．平滑ないし波状のソリッド型骨膜反応は長期間にわたり病変が局所に存在していたことを示し，一般に活動性の低い病変でみられる(Fig. 3)．多層性骨膜反応は活動性エピソードが反復性に起きたことを示す．すなわち，腫瘍増殖による血管閉塞など骨髄内圧の急速な上昇時には骨形成が行なわれず，活動性の低下時に骨形成が行なわれた結果，多層性骨膜反応をきたすと推測される．スピクラ状骨膜反応は，通常血管に富む侵襲性の高い骨腫瘍の存在を示唆する(Fig. 4，5)．Brunschwigは，骨髄内圧の急速な上昇により伸展されたSharpey線維に沿った骨形成の結果スピクラ状骨膜反応が出

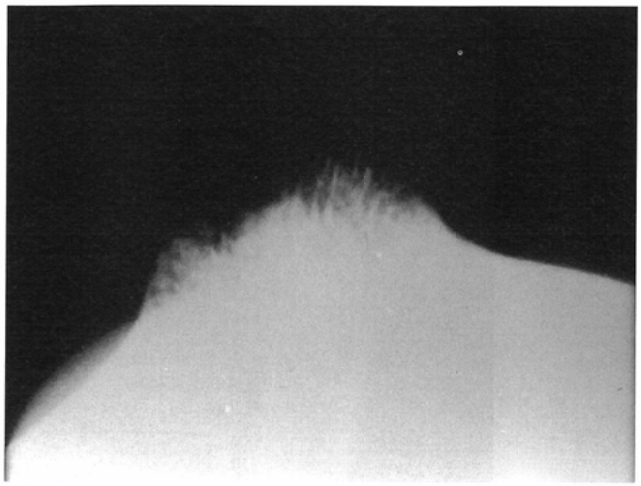

Fig. 5　Spicula-type periosteal reaction in cavernous hemangioma. Cavernous hemangioma of the calvarium also shows spicula-type periosteal reaction. However, each spiculum is thicker and broader than in Ewing's sarcoma, in which fine spiculation is present.

Fig. 6　Codman's triangle in osteosarcoma. Codman's triangle (↑) shows extraosseous tumor extension with destruction of pre-existing periosteal new bone. This is often seen in osteosarcoma.

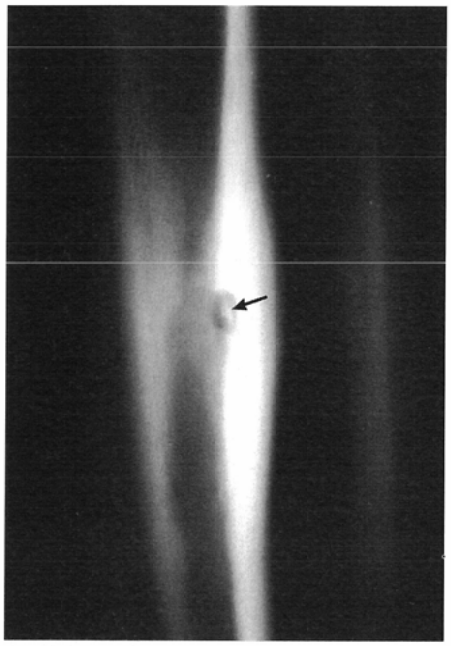

Fig. 7　Solid-type periosteal reaction in Brodie's abscess. The solid-type periosteal reaction and nidus-like focal osteolytic lesion are similar to those of osteoid osteoma. Calcified foci within the osteolytic lesion are not tumor matrix calcification but sequestration within Brodie's abscess (↑). Clinical information is always necessary for diagnosis.

来ると推測している[3]．Codman三角は病変の骨皮質外への進展を反映しており，侵襲性の高い骨腫瘍の存在が疑われる(Fig. 6)．このように，単骨性骨膜反応ではそのパターンが極めて多彩であるため，骨破壊のパターンや臨床所見と共に評価することが必要である(Fig. 7)．

多骨性骨膜反応

1．新生児，小児にみられる多骨性骨膜反応

骨膜深層に豊富な間葉系細胞が存在することと，骨膜の骨表面への付着が緩やかであることにより，小児では成人よりも活発な骨膜反応がみられる(Table 1)．

プロスタグランディン治療によるいわゆるプロスタグランディン骨関節症はFallot四徴症など動脈管依存型心奇形症例において，動脈管開存を持続させる目的で通常40日以上の長期投与が行なわれた時に発生するといわれており，肋骨，長管骨に骨膜反応がみられることが多い[4]．幼児皮質骨増殖症(Caffey病)は，生後6カ月以内に発熱や軟部組織腫脹などで発症し，下顎骨，鎖骨，肋骨に骨膜反応を認める[5](Fig. 8)．原因不明であるが，経過は良好で通常数カ月で自然消失する．幼児皮質骨増殖症との鑑別を要するものにビタミンA過剰症がある．育児熱心な親によるビタミンA製剤の過剰摂取や乾癬治療薬としてのビタミンA製剤投与など原因が明らかであること，発症が生後6カ月以降であること，尺骨，中足骨の骨幹部に好発し下顎骨の骨膜反応をほとんど認めないことが鑑別上重要とされている[6]．先天性梅毒では，骨幹端の骨破壊を伴う不整像や骨幹部の広範な骨膜反応を主に四肢の長管骨にきたすことが知られている[7](Fig. 9)．

Table 1　Periostitis in infancy and childhood

1.	Physiologic periostitis
2.	Infantile cortical hyperostosis (Caffey's disease)
3.	Hypervitaminosis A, hypovitaminosis C (scurvy)
4.	Congenital syphilis, tuberculous dactylitis, acute pyogenic osteomyelitis
5.	Acute leukemia, metastatic bone tumors especially from neuroblastoma
6.	Prostaglandin medication
7.	Abused-child syndrome

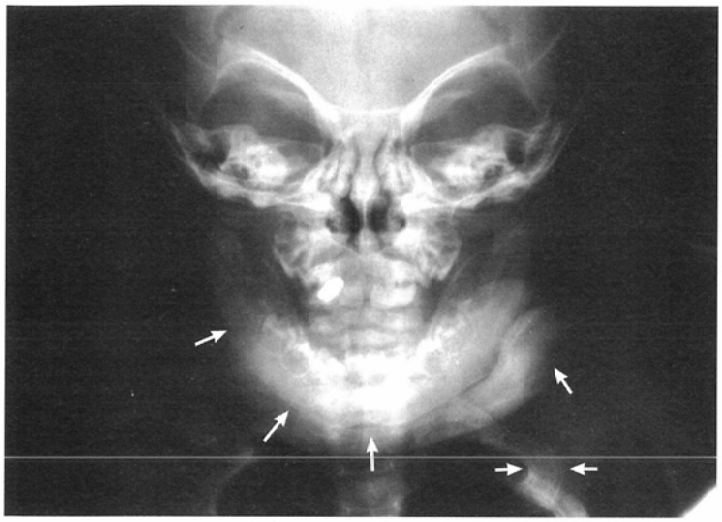

Fig. 8　Infantile cortical hyperostosis (Caffey's disease).
Hyperostotic change is present in the mandible, clavicles, and ribs (↑).

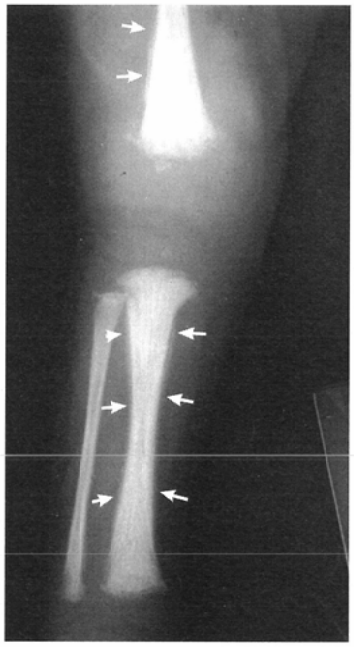

Fig. 9　Congenital syphilis.
Irregular bone destruction is present in the metaphysis of the tubular bones. Widespread periosteal reaction is also present (↑).

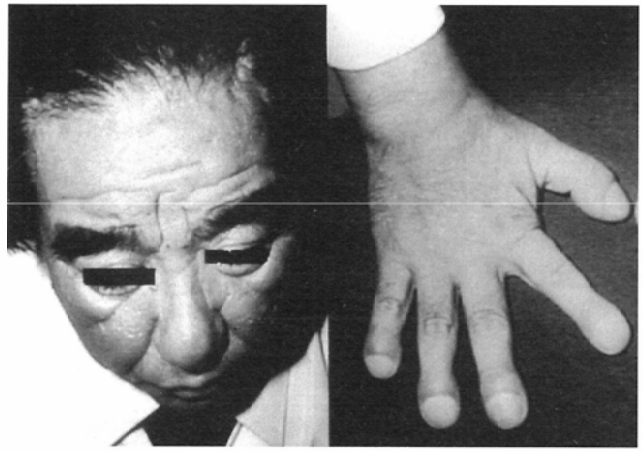

(A)

(B)

(C)

Fig. 10　Pachydermoperiostosis.
A: Coarsening of the skin is seen in the cheek and forehead. Clubbing of the fingers is also present.
B: Irregular bone surface of periosteal bone formation is present in the distal end of the radius and ulna (↑) as well as in the metaphysis. Periosteal reaction is also present in the proximal phalanges (↑↑).
C: Periosteal reaction extends into the epiphysis of the proximal tibia (↑).

2. 成人にみられる多骨性骨膜反応

平滑ないし波状ソリッド型骨膜反応を多骨性に認めることがある．これらは，骨関節系統以外の全身性疾患と関係があることが多く，皮膚骨膜肥厚症(原発性肥厚性骨関節症)，続発性肥厚性骨関節症，血行障害，神経線維腫症，甲状腺性先端部肥厚症，腎性骨異栄養症などが含まれる．

皮膚骨膜肥厚症は，原因不明の皮膚肥厚と広範な対称性骨膜反応を特徴とする常染色体優性遺伝性疾患である(Fig. 10)．皮膚肥厚は特に顔面・頭皮で強く一見末端肥大症に類似した容貌を呈し，指趾のばち状指を伴う．骨・関節に軽い

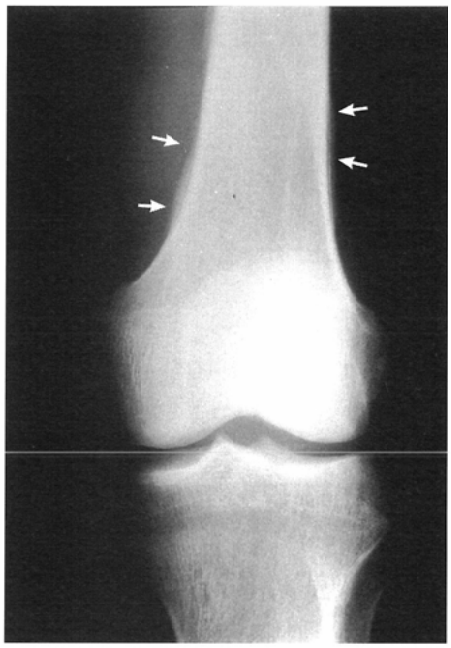

(A)

(B)

(C)

Fig. 11 Secondary hypertrophic osteoarthropathy due to bronchogenic carcinoma. (Courtesy of Dr. T. Kushihashi, M.D., Showa University Hospital)
A: Periosteal bone formation is present in meta-diaphysis of the distal femur (↑). The epiphysis is preserved.
B: Multilamellar and solid types of periosteal reaction are present in the middle phalanges.
C: A large mass of bronchogenic carcinoma is present in the right upper lobe.

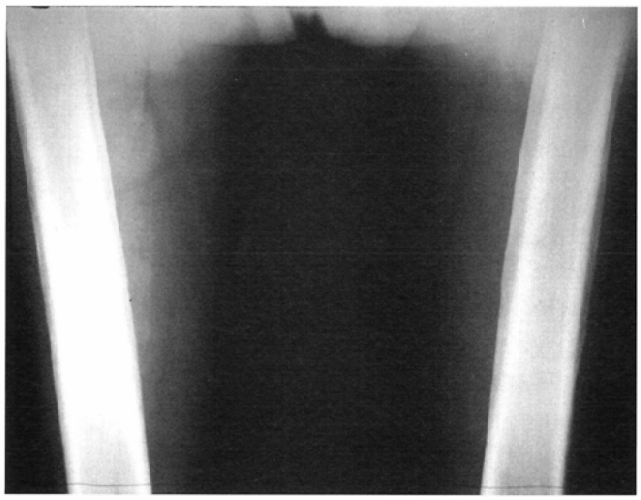

(A)

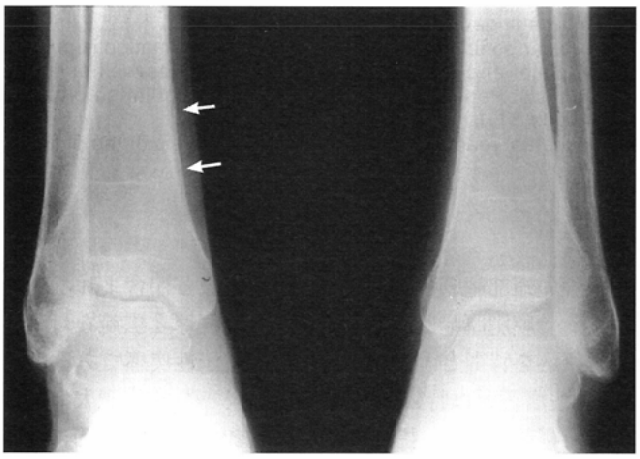

(B)

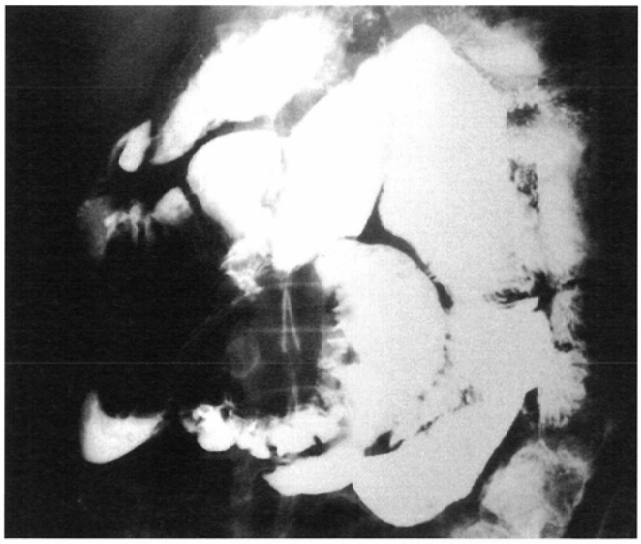

Fig. 12 Secondary hypertrophic osteoarthropathy due to Crohn's disease.
A: Symmetrical solid-type periosteal reaction is present in the diaphysis of both femora.
B: Periosteal bone formation is seen in diaphysis and metaphysis of the tibia (↑).
C: Follow-through study of the small bowel shows multifocal strictures and early opacification of the descending colon through fistula.

Table 2　Causes of secondary hypertrophic osteoarthropathy

1. Pulmonary lesions:
   Bronchogenic carcinoma, abscess, bronchiectasis, emphysema, metastasis, lymphoma
2. Pleural lesions:
   Mesothelioma, fibroma
3. Cyanotic congenital heart diseases
4. Gastrointestinal lesions:
   Ulcerative colitis, Crohn's disease, biliary cirrhosis, nasopharyngeal carcinoma, esophageal carcinoma

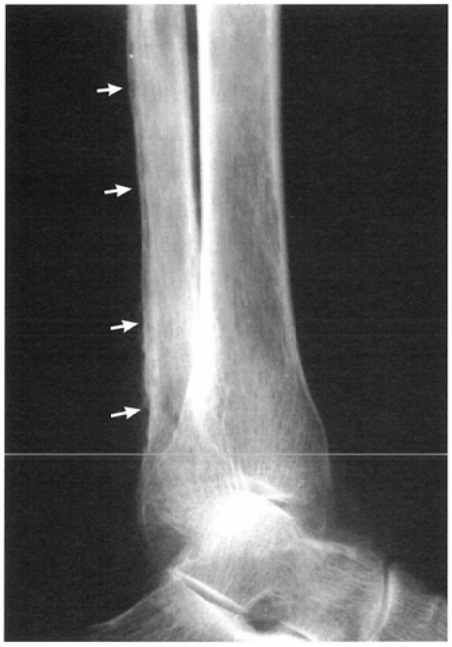

Fig. 13　Periosteal reaction due to venous stasis.
Solid-type periosteal reaction is present in the diaphysis and metaphysis of the fibula (↑).

Fig. 14　Thyroid acropachy.
Periosteal new bone formation is present in the proximal phalanges of the right hand.

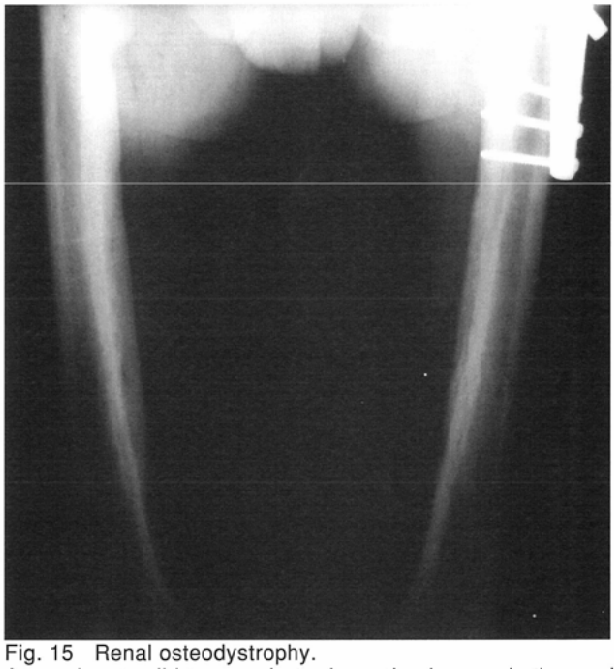

Fig. 15　Renal osteodystrophy.
A prominent solid-type periosteal reaction is seen in the medial aspect of both femora.

疼痛を自覚する事もある．骨膜反応は，特に前腕，下腿の長管骨で強い．骨幹および骨幹端のみならず骨端にまで骨膜反応がみられる[8]．

続発性肥厚性骨関節症は，皮膚骨膜肥厚症に類似した骨膜反応をきたすが，関連する原因疾患の明らかなものである．それらには肺癌などの肺野病変(Fig. 11)，中皮腫などの胸膜病変，種々の消化器疾患(Fig. 12)などが含まれる[9](Table 2)．臨床的には，大関節の骨関節痛，指趾のばち状指，四肢の皮膚肥厚と腫脹が特徴的である．骨膜反応は長管骨の骨幹部に始まり，次第に骨幹端や筋腱付着部を侵すようになるが皮膚骨膜肥厚症と異なり骨端を侵すことはない．骨膜反応は単層性，多層性あるいは波状ソリッド型である．骨膜反応の発生機序は不明であるが，神経性メカニズムが有力である[10]．肺野・胸膜などの病変より迷走神経を介する求心性神経刺激が発生し，何らかの遠心性伝達路を介して骨内外の末梢血流が増加するためではないかと推測されている．頭頸部病変では第9，10脳神経も求心性伝達路として使われている可能性がある．

血行障害による骨膜反応は大部分が下腿にみられ，その多くは下肢静脈瘤などによる慢性の静脈鬱帯が原因である(Fig. 13)．脛骨や腓骨の骨幹から骨幹端にかけて波状ソリッド型骨膜反応をきたし，軟部組織に浮腫，まれに静脈石を認める．頻度は低いが結節性多発動脈炎での骨膜反応の報告もある[11]．神経線維腫症も骨膜反応をきたすことが知られているが，骨膜の緩やかな骨表面への付着や血管壁の形成不全による骨膜下での易出血性に由来すると考えられている[12]．甲状腺性先端部肥厚症では，甲状腺機能亢進症の治療後に指趾の軟部腫脹をきたすことがあり，この時に手足

の短管状骨の骨膜反応を認めることがある(Fig. 14). 特に, 中手骨, 中足骨に好発する. 局所血流の変化, 下垂体機能の異常, LATS(long acting thyroid stimulator), HTS(human thyroid stimulator)の関与などが推測されているが, 原因は不明である[13]. 腎性骨異栄養症では, その8～25%に骨膜反応がみられ, 特に高度の2次性副甲状腺機能亢進症をきたした症例に多い. 大腿骨, 骨盤骨, 中足骨に好発する[14] (Fig. 15).

おわりに

骨膜反応は多彩な原因で起こるが, 無症状あるいは他の理由で撮影されたエックス線写真で偶発的に発見されたものは, 生理的な骨膜反応や骨膜反応に類似した骨皮質の不整であることが多い. 単骨性骨膜反応は, 骨膜反応のパターンが病巣の活動性をよく反映しており, 臨床像などを参考にして, 感染症, 外傷, 骨腫瘍などの鑑別を行なうことが重要である. 成人の多骨性骨膜反応は, 骨以外の疾患に由来することも多く, 骨系統以外にも関心を向ける必要がある.

文　献

1) Keats TE: Atlas of normal roentgen variants that may simulated disease. 5th ed. 1992, Mosby, Year Book, St. Louis
2) Ragsdale BD, Madewell JE, Sweet DE: Radiologic and pathologic analysis of solitary bone lesions. Part II: Periosteal reactions. Radiol Clin North Am 19: 749-783, 1981
3) Brunschwig A, Harmon PH: Studies in bone sarcoma. III: An experimental and pathological study of the role of the periosteum in the formation of bone in various primary bone tumors. Surg Gynecol Obstet 60: 30-40, 1935
4) 杉本英治：薬物に起因する骨変化. 画像診断　14：1390-1399, 1994
5) Rethmeier JW: Infantile cortical hyperostosis(Caffey's disease): Two case reports. Radiol Clin(Basel) 45: 251-257, 1976
6) Resnick D, Niwayama G: Hypervitaminosis and hypovitaminosis. (In)Resnick D ed: Diagnosis of bone and joint disorders. 3rd ed. 3343-3352, 1995, W.B. Saunders Company, Philadelphia
7) Rasool MN, Govender S: The skeletal manifestations of congenital syphilis: A review of 197 cases. J Bone Joint Surg Br 71: 752-755, 1989
8) Pineda CJ, Martinez-Lavin M, Goobar JE, et al: Periostitis in hypertrophic osteoarthropathy: Relationship to disease duration. AJR 148: 773-778, 1987
9) Oppenheimer DA, Jones HH: Hypertrophic osteoarthropathy of chronic inflammatory bowel disease. Skeletal Radiol 9: 109-113, 1982
10) Resnick D, Niwayama G: Enostosis, hyperostosis, and periostitis.(In)Resnick D ed: Diagnosis of bone and joint disorders. 3rd ed. 4396-4466, 1995, W.B. Saunders Company, Philadelphia
11) Tonge K: Periosteal reaction in polyarteritis nodosa. Br J Radiol 45: 698-700, 1972
12) Pitt MJ, Mosher JF, Edeiken J: Abnormal periosteum and bone in neurofibromatosis. Radiology 103: 143-146, 1972
13) Moule B, Grant MC, Boyle IT, et al: Thyroid acropachy. Clin Radiol 21: 329-333, 1970
14) Murphey MD, Sartoris DJ, Quale JL, et al: Musculoskeletal manifestations of chronic renal insufficiency. Radiographics 13: 357-379, 1993