The University of Osaka
Institutional Knowledge Archive

Title	放射線肺障害の発生と防止に関する実験的研究
Author(s)	小沢, 和哉
Citation	日本医学放射線学会雑誌. 1960, 20(4), p. 907-926
Version Type	VoR
URL	https://hdl.handle.net/11094/17915
rights	
Note	

The University of Osaka Institutional Knowledge Archive : OUKA

https://ir.library.osaka-u.ac.jp/

The University of Osaka

特別掲載

放射線肺障害の発生と防止に関する実験的研究

神戸医科大学放射線医学教室（指導　楢林和之教授）
小　沢　和　哉

（昭和35年6月21日受付）

目　次

Ⅰ．緒言
Ⅱ．実験方法
1. 実験動物
2. 照射条件及び方法
3. 気管支動脈の血行障害方法
4. 薬剤の種類並びに投与法
Ⅲ．実験成績
1. 胸部レントゲン所見
i. 生体胸部所見
ii. 摘出肺所見
2. 病理学的所見
i. 肉眼的所見
ii. 組織学的所見
Ⅳ 総括並びに考按
Ⅴ 結論

Ⅰ．緒　言

乳癌，肺癌，食道癌，縦隔腫瘍等の胸部領域の悪性腫瘍に対して放射線療法を行つた際に，照射を受けた肺に障害を生ずる事は，Quadrone[46]，Wohlauer[73]以来多数[1)~45)，47)~72)，74)~77)]の報告が見られる．

特にEngelstad[13)~15)]，Warren[68)，69)]，都築[58)59)]，楢林[40)]等により系統的な実験的，臨床的研究が行われ，今日では一般にこの障害をradiation pneumonitis, radiation fibrosisと呼んでいる．

この障害は咳嗽，発熱，胸痛，呼吸困難，胸部レ線写眞に於ける肺内の瀰漫性陰影等を来すもの（肺炎型）であるが，更に進めばこれらの症状が次第に増強し，遂には肺の線維化を来して（線維症型），重篤なものでは呼吸循環障害を起して不幸な転帰をとる例も見られる．併し乍ら，その発生防止の方策に関しては，照射条件及び方法の改善以外には，とるべき手段が見当らない．特に，放射線医学の進歩に伴い，悪性腫瘍の放射線療法が益々重視される折柄，早急にこの障害の予防法を見出すことが緊要と考えられる．

放射線肺障害の発生には，放射線の線量，分レントゲン量，時間因子，個体の状態等が関係する様に思われる．殊に，肺，気管支の栄養血管である気管支動脈の血行の変化は，障害の発生に関して大きな役割を果しているものと想定し，これに基ずいて気管支動脈の血行を変動させることにより障害の発生を防止しようと企て，又，同時に線量，分レントゲン量，時間因子の意義をも解明する為に，家兎を用いて実験を行い，いさゝかの知見を得たのでこゝに報告する．

Ⅱ．実験方法

1. 実験動物

体重2kg前後の健康白色雄性家兎97匹を用い，これをA,B,C,D,Eの5群に分けた．その内訳は第1表の通りである．

A-4, A-5及びB,C,D,E群の全例に就き，処置前又は照射前並びに屠殺前及びその間1月毎に直接2倍拡大胸部レ線写眞を撮影した．

屠殺は後頭部強打による撲殺を行い，致死後直ちに剖検し，摘出肺のレ線写眞を撮影した後，ホルマリン固定を行い，各肺葉より組織片を作製し，ヘマトキシリン・エオジン及びエラスチカ・ワンギーソン染色を行つた．

第 1 表

実験群	処置	動物数
A 群（対照群）	1. 正常像検討のため，無処置で屠殺.	2
	2. 気管支動脈の起始部確認のため，大動脈より合成樹脂を注入.	2
	3. 同上の目的で血管造影を施行.	2
	4, 気管支動脈の血行障害手術(方法後述)のみを行い，各1，2，3月後屠殺.	12
	5. 薬剤投与のみを行い，2月後屠殺.	7
B 群（140KV照射群）	1. 200r，毎日，20回，総量 4,000r照射後1週で屠殺.	2
	2. 同上の照射後1月で屠殺.	3
	3. 4,000r，1回照射後1週で屠殺.	2
	4. 同上の照射後1月で屠殺.	3
	5. 200r，毎日，50回，総量10,000r 照射後1日で屠殺.	2
	6. 同上の照射後1月で屠殺.	3
	7. 5,000r，毎日，2回，総量10,000r照射後1日で屠殺.	2
	8. 同上の照射後1月で屠殺.	3
C 群（180KV照射群）	1. 5,000r，毎日，2回，総量10,000r照射後1月で屠殺.	4
	2. 同上の照射後2月で屠殺.	5
	3. 同上の照射後3月で屠殺.	4
D 群（血行障害後照射群）	1. 血行障害手術1週後，5,000r，毎日，2回，総量10,000r 照射後1月で屠殺	4
	2. 同上の手術並びに照射後2月で屠殺.	4
	3. 同上の手術並びに照射後3月で屠殺.	3
E 群（薬剤投与後照射群）	1. 薬剤投与（種類後述）開始後，5,000r，毎日，2回，総量10,000r照射後2月で屠殺.	4
	2. 同　上	4
	3. 同　上.	4
	4. 同　上.	4
	5. 同　上.	4
	6. 同　上.	4
	7. 同　上.	4

2. 照射条件及び方法

B群（140KV 照射群）では管電圧 140KVp，管電流3mA，濾過板 Cu 0.3+Al 0.5mm，距離25cm，24r/min，線量1回 200r，4000r，5000rで総量4000r，10000rの2条件で4種の組合せを行つた.

C,D,E 群（180KV 照射群）では管電圧 180KVp，管電流20mA，濾過板 Cu 0.9+Al 0.5mm，距離25cm，121r/min，線量1回5,000r で総量10,000r の照射を行つた.

家兎を固定器に確実に固定し，胸骨剣状突起より頭側1cmの脊柱に直角な線を基準として，それより頭方に長さ5cm，幅 4.5cmの照射野を設け，中心線が照射野の中央に垂直に入る様にして，背面のみより照射した.

照射野以外の被曝を避け，特に肝，脾を防護する為に，充分な鉛板による遮蔽を行つた.

胸部レ線写眞は，微焦点管球を用いて，矢状，前頭の2方向より直接2倍拡大撮影を行い，摘出肺は工業用80番富士フイルムを使用し，増感紙なしで撮影を行い，間接4倍拡大レ線写眞を得た.

生体2倍拡大撮影の条件は，管電圧40～43KVp，

第 2 表

実験群	使用薬剤名	用量1kg当り
E－1	塩酸エピレナミン（ボスミン）	0.05 mg
2	塩化ベンジールイミダゾリン（イミダリン）	5.0 mg
3	塩化アセチールコリン（オビソート）	0.5 mg
4	硫酸アトロピン	0.125mg
5	臭化テトラエチールアンモニウム（テブロン）	25.0 mg
6	塩酸クロールプロマジン（ウインタミン）	2.5 mg
7	ジヒドロオキシプロピルテオフイリン（プロフイリン）	75.0 mg

第 3 表

実験群	胸部レ線所見
A－4 5	異常を認めず．
B－1 2 3 4 5 6 7 8	異常を認めず．
C－1	異常を認めず．
2 3	主として下野に軽度に線状陰影を認む．
D－1	異常を認めず．
2 3	主として下野に軽度に線状陰影を認め，一部は暗く，含気量減少を見る．
E－1 2 3 4 5 6 7	異常を認めず．

電流15mA，時間 1/20 Sec，焦点フイルム間距離50cm，焦点被写体間距離25cm，管球焦点 0.3mmとした．

3. 気管支動脈の血行障害方法

気管支動脈の血行を障害する為に，右内胸動脈を切断する方法を採用した．

即ち，家兎を固定し，ペントバルビタールナトリウム静脈麻酔を行い，右鎖骨より1～2cm頭側でこれに平行に皮膚切開を行い，大胸筋を開き，浅胸筋を分けると鎖骨下動脈が認められる．これを探つて内胸動脈を見出し，その起始部を結紮し，それより僅かの間隔でその尾側を結紮後，その間を切断した．この時，周囲組織，他の脈管及び神経を損傷せぬ様に細心の注意を払つた．その後，ペニシリンG10万単位を創内に注入撒布後，創口を縫合閉鎖した．手術は無菌的に行い，手術創の化膿防止には特に注意し，手術直後に油性ペニシリン30万単位を筋注した．

4. 薬剤の種類並びに投与法

薬剤は自律神経系に作用するものを主体とした7種を使用した．その種類並びに用量は第2表の通りである．

薬剤投与は家兎大腿内側皮下注射法により，毎日1回，連続61回に亘つて行つた．対照群（A-5群）は薬剤注射のみを行い，E群は第1回注射後20分に 180KV レ線照射を施行し，以後注射を60

第 4 表

実験群	肺レ線所見
A－4 5	異常を認めず．
B－1 2 3 4 5 6 7 8	肺気腫，無気肺，肺うつ血像混在し．血管影は末梢迄明瞭に追求し得るが，肺門部並びに上部に近くなる程散在性濃厚形に蔽われ明瞭さに欠ける様になる．この変化は，1，3，5，7群では僅かに認められるのみ．
C－1 2 3	同上の変化が，2，3群に於て比較的強く，3群の一部では均等濃厚な肺炎像を認む．
D－1 2 3	同上の変化を認むも，変化の程度はC群より僅かに強し．
E－1 2 3 4 5 6 7	殆んど異常を認めず． 3，4，7群の一部に僅かにB群と同様の所見を認む．

第 5 表

実験群		組織学的所見
A—4	1 月	部分的に気管支上皮細胞の萎縮を認める他，著変なし．
	2 月	同　上．
	3 月	同上なるも，胞隔は一般に肥厚（軽微）し，細胞成分を増す．肺胞上皮は軽微の増殖傾向を示し，中隔肥厚部には，小血管，毛細血管の拡大を認める．
A—5	塩酸エピレナミン	一部に軽度の血管周囲炎を認む．
	塩化ベンジールイミダゾリン	異常を認めず．
	塩化アセチールコリン	同　上．
	硫酸アトロピン	同　上．
	臭化テトラエチールアンモニウム	小血管は一般に拡張の感あり．
	塩酸クロールプロマジン	異常を認めず．
	ジヒドロオキシプロピルテオフイリン	同　上．

第　6

実験群＼所見	気管支				血				
					肺血管				気
	淋巴小節	軟骨細胞	粘膜上皮	周囲組織	内膜	中膜	外膜	内腔	内膜
1	萎縮，一部空胞変性（軽微）	萎縮（軽微）	萎縮，核濃縮，空胞変性，粘液分泌増加，一部脱落（軽微）	殆んど異常を認めず	小動脈は肥厚（軽微）	肥厚（軽微）	異常を認めず	小動脈の充血（軽微）	肥厚（軽微）
2	同上（軽微）	同上（軽微）	同上（軽微）なるもむしろ増殖性	同上	中，小動脈肥厚（軽度）	同上（軽度）	同上	同上（軽度）	同上（軽度）
3	同上（軽度）一部小節内の血管拡張	同上（軽微）一部に拡張血管を見る	同上（軽微）	一部の気管支周囲毛細管内に滲出液	同上（軽微）	同上（軽微）	同上	小血管拡張	同上（軽微）
4	同上（軽度，一部は中等度）	同上（軽度）	同上（軽度）一部増殖性	膨化，萎縮，円形細胞浸潤（軽度）	同上（軽度）	同上（軽度）	同上	毛細血管拡張	同上（軽度）
5	同上（軽度）	同上（軽度）	同上（軽度）一部増殖性	同上（軽微）	同上（軽度）	同上（軽度）	同上	小動脈狭窄（軽度）	同上（軽度）
6	同上（軽度）	同上（軽度）B-5群に比しやゝ強し	同上（軽度）一部増殖性	同上（軽度）	同上（軽度）	同上（軽度）	同上	同上（軽度）	同上（軽度）
7	同上（軽度）	同上（軽度）	同上（軽度）	同上（軽度）	同上（軽度）	同上（軽度）	同上	同上（軽度）	同上（軽度）
8	同上（軽度，一部は中等度）	同上（軽度）	同上（軽度）一部に脱落上皮と白血球が充満する所あり	同上（軽度）	同上（軽度）	同上（軽度）	同上	同上（軽度）	同上（軽度）

回行つた.

Ⅲ. 実験成績

1. 胸部レントゲン所見

i. 生体胸部所見

A-4, A-5 群及び B,C,D,E 群の全例に就いて検査を行つたが，各群の所見は第3表の通りである.

ii. 摘出肺所見

摘出肺レ線像も，A-4, A-5 群及び B,C,D,E群の全例に就いて検査を行つた. この検査では，B,C,D 群には軽重の差はあるが全例に異常を認め，これは分割照射群より回数の少いもの，線量の大なるもの，180KV照射群，照射後日数を経たもの程強く，手術後照射群では最も変化を強く認めた（第1図 A.B.C.).

E群には，一部を除いては殆んど変化が見られなかつた. 変化の認められた例でも，前記有所見実験群に比べて変化は遙かに軽く，薬剤の種別による有意の差は見られなかつた.

各群の所見は第4表の通りである.

2. 病理学的所見

i. 肉眼的所見

胸部レ線所見を検査した全例に就き，肉眼的所見を調べたが，一般に比較的変化に乏しかつた. A-4, A-5 群及びB群では異常を認めず，C-1 群にも殆んど異常を認めなかつた.

表

管				肺胞			肺気腫	無気肺	肋膜
管支血管			周囲組織	上皮	内腔	隔壁			
中膜	外膜	内腔							
肥厚（軽微）	異常を認めず	充血（軽微）	円形細胞浸潤（軽微）	核濃縮，増生，一部脱落（軽微）	漿液滲出（軽微）	肥厚，組織球淋巴球白血球浸潤（軽微）	一部に軽度	一部に軽度	肥厚を認めず
同上（軽度）	同上	同上（軽度）	同上（軽度）	同上（軽度）	同上（軽微）	肥厚（軽度）毛細血管中血液成分充満	軽度	軽度，一部に著明	同上
同上（軽微）	同上	小血管拡張	一部に気管支動脈周辺の血管周囲炎	同上（軽微）	同上（軽微）	肥厚（軽度）	同上	同上	同上
同上（軽度）	同上	毛細血管拡張性	円形細胞浸潤（軽度）	同上（軽度）	一部に漿液浸出（軽微）	胞隔炎（軽度，一部に中等度）一部に胞隔構成細胞の脱顆粒変性，核濃縮	同上	同上	一部に軽度の限局性肥厚
同上（軽度）	同上	狭窄（軽度）	同上（軽度）	同上（軽度）	同上（軽微）	同上（軽度）	同上	同上	肥厚を認めず
同上（軽度）	同上	同上（軽度）	同上（軽度）	同上（軽度）	同上（軽微）	同上（軽度）	同上であるがB-5群に比しやゝ強し	同上であるがB-5群に比しやゝ強し	同上
同上（軽度）	同上	同上（軽度）	同上（軽度）	同上（軽度）	同上（軽微）	同上（軽度）特に細胞成分に富む	同上であるが，一部特に強し	同上	同上
同上（軽度）	同上	同上（軽度）一部に白血球充満する所あり	同上（軽度）	同上（軽度）	同上（軽微）	同上（軽度）所により大型細胞を見る	同上	同上	同上

第　7

実験群＼所見	気管支				血				
					肺血管				気
	淋巴小節	軟骨細胞	粘膜上皮	周囲組織	内膜	中膜	外膜	内腔	内膜
1	萎縮，空胞変性，細胞配列の乱れ（軽度，一部に中等度）	萎縮（軽度）	萎縮，核濃縮，空胞変性，粘液分泌増加，脱落（軽度，一部に中等度）	膨化，萎縮，細胞浸潤（軽度）	中・小血管肥厚，粗糙，配列の乱れ（軽度，一部に中等度）	中・小血管肥厚，粗糙，配列の乱れ（軽度，一部に中等度）	異常を認めず	中・小血管狭窄（軽度）一部に血栓形成	肥厚，粗糙，配列の乱れ（軽度，一部に中等度）
2	同上（中等度）	同上（軽度，一部に中等度）	同上（軽度，一部に中等度）	同上（中等度）	同上であるが大血管にも同様の変化（軽度，一部に中等度）	同上であるが大血管にも同様の変化（軽度，一部に中等度）	肥厚（軽微）	狭窄，血栓形成（軽度）	同上（軽度，一部に中等度）
3	同上（中等度）	同上（軽度，一部に中等度）	同上（軽度，一部に中等度）一部に再生像	同上（軽度）	同上（軽度，一部に中等度）	同上（軽度，一部に中等度）	同上（軽微）	狭窄（軽度）	同上（軽度，一部に中等度）

第　8

実験群＼所見	気管支				血				
					肺血管				気
	淋巴小節	軟骨細胞	粘膜上皮	周囲組織	内膜	中膜	外膜	内腔	内膜
1	萎縮，空胞変性，細胞配列の乱れ（軽度，一部に中等度）	萎縮（軽度）	萎縮，核濃縮，空胞変性，粘液分泌増加，脱落（軽度）	膨化，萎縮，細胞浸潤（軽度）	中・小血管肥厚，粗糙（軽度）	中・小血管肥厚，粗糙（軽度）	異常を認めず	血管は一般に拡大	肥厚，粗糙，配列の乱れ（軽度）
2	同上（中等度，一部に高度）	同上（軽度）	同上（軽度，一部に高度）	同上（中等度，一部に高度）	肥厚，粗糙，断裂（中等度，一部に高度）特に中・小血管に著明	肥厚，粗糙，断裂，均質化，配列の乱れ（中等度，一部に高度），特に中・小血管に著明	肥厚，粗糙（軽度，一部に中等度）	狭窄，血栓形成（軽度）一部に白血球充満	肥厚，粗糙，断裂（中等度，一部に高度）
3	同上（中等度，一部に高度）	同上（中等度）	同上（中等度，一部に高度）	同上（中等度，一部に高度）	同上（中等度）	同上（中等度）	同上（軽度，一部に中等度）	同上（軽度）	同上（中等度，一部に高度）

C-2, C-3群では，灰白色を呈し硬度の増した部分を主として肺上部に認めた．D-1群でも，同様にに灰白色を呈し硬度の増した部分を主に肺上部に認め，D-2, D-3 群でも同様の所見を 更に強く認めた．E群では，殆んど異常を認めなかつたが，E-3, E-4, E-7 群の一部に僅か乍ら C-2群と同様の変化を認めた．

ii. 組織学的所見

レ線照射による肺障害の主な所見は，気管支淋巴小節，気管支軟骨細胞並びに気管支粘膜上皮の退行変性，血管，特に中・小動脈の内・中膜の肥厚並びに血管周囲の円形細胞浸潤，肺胞上皮の退行変性，肺胞隔壁の肥厚並びに組織球性細胞の増加等で，これらの変化が照射法の差異によつて軽重の差を見る．

各実験群の所見は次表の通りであるが，各群に特異な所見は認められず，比較に便なる為，変化の程度を軽微，軽度，中等度，高度の4段階に分

表

管				肺胞			肺気腫	無気肺	肋膜
管支血管			周囲組織	上皮	内腔	隔壁			
中膜	外膜	内腔							
肥厚，粗糙，配列の乱れ（軽度，一部に中等度）	異常を認めず	狭窄（軽度）一部に血栓形成	円形細胞浸潤（軽度）	萎縮，核濃縮，脱落（軽度）	脱落上皮，巨細胞，硝子様膜（軽度）	胞隔炎（軽度，一部に中等度）	軽度	軽度，一部に著明	肥厚を認めず
同上（軽度，一部に中等度）	肥厚（軽微）	狭窄，血栓形成（軽度）	同上（軽度，一部に中等度）	同上（軽度）	同上（軽度）	同上（軽度，一部に中等度）	同上	同上	同上
同上（軽度，一部に中等度）	同上（軽微）	同上（軽度）C-2群に比し血栓少し	同上（軽度）	同上（中等度）	同上（軽度）	同上（軽度，一部に中等度）	同上一部に著明	同上	一部に限局性肥厚

表

管				肺胞			肺気腫	無気肺	肋膜
管支血管			周囲組織	上皮	内腔	隔壁			
中膜	外膜	内腔							
肥厚，粗糙（軽度）	異常を認めず	拡大	円形細胞浸潤（軽度）	萎縮，核濃縮，脱落（軽度）	脱落上皮，巨細胞，硝子様膜（軽度）	胞隔炎（軽微）	軽度，一部に著明	軽度，一部に著明	一部に肥厚
肥厚，粗糙，断裂，均質化，配列の乱れ（中等度，一部に高度）	肥厚，粗糙（軽度，一部に中等度）	狭窄，血栓形成（軽度）一部閉塞	同上（軽度）	同上（中等度）	同上（軽度）	同上（中等度，一部に高度）	同上	中等度，一部に著明	同上
同上（中等度，一部に高度）	同上（軽度，一部に中等度）	同上（軽度）	同上（軽度）	同上（中等度）	同上（軽度）	同上（中等度，一部に高度）	同上	高度	同上

けて記載した．

A実験群

本群は対照群で，A-4群はD群，A-5群はE群と対比すべきものであるが，顕著な所見は認められぬ為，こゝに一括する（第5表）．

B実験群

本群は線量並びに時間因子の問題を追求する為に行つたもので，分割照射と1回照射並びに小線量と大線量の差異を比較した．しかし，140KVレ線を使用した事並びに照射後観察迄の期間が短かかつた為に，本群では全般に所見が軽度で，その間の差異の検討が困難であつたが，所期の目的を達することが出来た．

即ち，B-1群とB-3群とを比べると，著しい所見の差異は認められぬが，後者では淋巴小節の退行変性，肺胞中隔の肥厚が稍ゝ強く，B-2群とB-4群とでは，後者の方が上記所見が著明であつた．B-5群とB-7群とでは，後者の方が同じく

第　9

実験群＼所見	気管支				血				
					肺血管				気
	淋巴小節	軟骨細胞	粘膜上皮	周囲組織	内膜	中膜	外膜	内腔	内膜
1	萎縮，一部空胞変性，細胞配列の乱れ(軽微)	萎縮(軽微)	萎縮，核濃縮，空胞変性，粘液分泌増加，一部脱落(軽微)	膨化，萎縮，細胞浸潤(軽微)	中・小血管に肥厚(軽微，一部に軽度)	中・小血管に肥厚(軽微，一部に軽度)	異常を認めず	殆ど異常を認めず	肥厚(軽微，一部に軽度)
2	同上(軽微，一部に軽度)	同上(軽微)	同上(軽微)	同上(軽微)	同上(軽微)	同上(軽微)	同上	一部に小血管拡張	同上(軽微)
3	同上(軽微，一部に軽度)	同上(軽微)	同上(軽微，一部に中等度)	同上(軽度)	同上(軽微)	同上(軽微)	同上	小血管拡張	同上(軽微)
4	同上(軽度)	同上(軽微)	同上(軽度)	同上(軽度)	同上(軽度，一部に中等度)	同上(軽度，一部に中等度)	同上	一部に白血球充満	同上(軽度，一部に中等度)
5	同上(軽微)	同上(軽微)	同上(軽度)	同上(軽微)	同上(軽微，一部に軽度)	同上(軽微，一部に軽度)	同上	小血管拡張し一部に淋巴球白血球の充満するものあり	同上(軽微，一部に軽度)
6	同上(軽度)	同上(軽微，一部に軽度)	同上(軽微，一部に軽度)	同上(軽微，一部に軽度)	同上(軽微)一部は殆ど異常を認めず	同上(軽微)一部は殆ど異常を認めず	同上	異常を認めず	同上(軽微)一部は殆ど異常を認めず
7	同上(軽微，一部に軽度)	同上(軽微，一部に軽度)	同上(軽微)	同上(軽微)	同上(軽微)	同上(軽微)	同上	一部に血栓形成	同上(軽微)

所見が稍ゝ強く，B-6 群と B-8 群とでも，後者の方が同様であつた．又，B-2 群と B-6 群，B-4 群と B-8群の間でも，後者の方が所見は強く見られた．更に，B-1 群と B-2 群，B-3群とB-4群，B-5 群と B-6 群，B-7 群と B-8 群の間でも，後者の方が所見は著しかつた．

本B群の所見は第6表の通りである．

C実験群

本群はD，E群に対する対照群であるが，一方B群の一部と比較して，電圧並びに分レントゲン量の差異による所見の差を調べた．

本群はB群に比べて変化が強く，明らかな相違が認められる．

即ち，C-1 群は B-8 群に比べて，気管支，血管，肺胞の各部に於て変化が強く，電圧並びに分レントゲン量の相違は，顕著な所見の差を惹起することが明かに認められた．又，C-1群より C-2群，C-3 群と，照射後日数の経過するに従い，障害は次第に強くなることが明かに見られた（第2図A，第3図 A′,A″，第4図A）．

本C群の所見は第7表の通りである．

この照射法を行つた家兎は，いずれも次第に体重減少し，実験途中で斃死したものが5匹（照射後37日，40日，55日，58日，59日）あつた．剖検を行つたが，死因は判明せず，恐らく放射線障害によるものと思われる．

表

管				肺胞			肺気腫	無気肺	肋膜
管支血管			周囲組織	上皮	内腔	隔壁			
中膜	外膜	内腔							
肥厚（軽微，一部に軽度）	異常を認めず	殆ど異常を認めず	円形細胞浸潤（軽度）	核濃縮，一部細胞脱落，増殖（軽度）	脱落上皮巨細胞，硝子様膜（軽微）	胞隔炎（軽微）	一部に軽度	一部に軽度	肥厚を認めず
同上（軽微）	同上	一部に小血管拡張	同上（軽微，一部に中等度）	同上（軽微）であるが，正常像を呈するもの多し	同上（軽微）	同上（軽微）	一部に軽微	一部に軽微	一部に肥厚
同上（軽微）	同上	小血管拡張著明	同上（軽微）	同上（軽微）であるが，正常像を呈するもの多し	同上（軽微）	同上（軽微）であるが正常像を定するもの多し	一部に軽度	同上	肥厚を認めず
同上（軽度，一部に中等度）	同上	一部に白血球充満	同上（軽度）	同上（軽度）一部に増殖性強し	同上（軽度）	同上（軽度，一部に中等度）	同上	一部に軽度	一部に肥厚
同上（軽微，一部に軽度）	同上	拡張性で一部に淋巴球，白血球の充満するものあり	同上（軽微）	同上（軽微）	同上（軽微）	同上（軽微，一部に軽度）	一部に軽微	同上	肥厚を認めず
同上（軽微）一部は殆ど異度を認めず	同上	殆ど異常を認めず	同上（軽微）	同上（軽微）であるが，正常像を呈するもの多し	同上（軽微）	同上（軽微）一部は変化なし	同上	一部に軽微	同上
同上（軽微）	同上	一部に血栓形成	同上（軽微）	同上（軽微）であるが，正常像を呈するもの多し	同上（軽微）	同上（軽微，一部に軽度）	軽度	一部に軽度	同上

D実験群

本群は気管支血管の血行を阻害する事が，肺障害の発生にどの様に影響するかを検する目的で行つたもので，右内胸動脈切断による血行の阻害により，肺障害が強度に見られた．

即ち，C-1 群と D-2 群とでは，気管支上皮並びに肺胞隔壁の変性，肥厚はむしろ後者の方が軽く見られたが，C-2, C-3 群と D-2, D-3 群とでは，気管支，血管，肺胞の各部並びに肺気腫，無気肺は，後者の方が変化が強く，特に後者に見られた気管支並びに肺胞の荒廃は，ガス交換を障害して高度の酸素欠乏の状態を来すものと推測される（第2図B，第3図B，第4図B）．

本D群の所見は第8表の通りである．

この実験群の家兎は，いずれも体重減少は著しく，実験途中，即ち照射後7日，12日，16日，17日，18日，20日，22日，42日，52日で斃死したものが11匹あつた．剖検を行つたが死因は判明せず，C群と同じく放射線障害によるものと思われる．

E実験群

本群はは薬剤投与により気管支血管の血行を変動（強盛又は減弱）させる事が，肺障害の発生にどの様に影響するかを検する目的で行つたもので，7種の薬剤を使用したが，そのいずれもが C-2 群に比べて，検査項目の各部に就いて変化が軽

度であつた．特に気管支，肺胞の変化は少なく，肺胞は正常像乃至それに近い状態を示す例が多い．変化が全般に軽い為に，各薬剤相互間の差異を見出すことは困難であるが，E-1 及び E-4 群は変化が稍ゝ明らかであつた（第2図C，第3図C，第4図C）．

本E群の所見は第9表の通りである．

Ⅳ．総括並びに考按

胸部にレ線を照射した後に起る変化は，Quadrone[46]（1905），Wohlauer[73]（1909），Hines[23]（1922），Groover[21]（1923），Wintz[72]（1923）等により早くより報告され，更に1940年頃より Engelstad[13)~15)]，Schairer[48]，Warren[68)69)]，Bauer[5]等により動物実験並びに人体剖検例による詳細な病理組織学的研究が行われ，以後多くの報告が見られるに至つた[4)6)~11)16)~20)22)24)28)30)31)33)34)42)50)70)71)]．本邦でも都築[58]，楢林[40]等の系統的な実験的研究を初めとして，多数の報告が見られる[2)3)25)~27)29)32)35)~39)41)43)~45)47)49)51)~57)60)~67)74)~77)]．

Engelstad[13)14)]は，家兎による動物実験を行つて詳細な研究を報告している．それによれば，照射後1～2時間で始まる淋巴濾胞の退行変性，気管支上皮の粘液分泌，充血，滲出，白血球浸潤等の変化が1～2日続き（初期），2～3週の休止期間（潜伏期）を置いて，1～2月で著明な退行性変化と炎症性変化並びに肺胞に於ける大食細胞の増加を来す（主反応期）．次いで再生変化，結合織の増殖及び硬化を見るに至る（再生及び結合織増殖期）．

Warren[69]も亦，同様に早期反応，主反応，晩期反応の3期に分け，主反応は照射後2～3週を経て起り，上皮構成要素の著明な退行変性（肺胞上皮及び毛細管内皮細胞の浮腫，充血，淋巴管拡張，細胞浸潤並びに気管支上皮の粘液分泌増加，上皮脱落等）と硝子様膜の出現を強調している．晩期には肺胞中隔の肥厚，無気肺巣，血管変化が主として見られると述べている．

楢林[40]は，肺のレ線照射により，気管支淋巴小結節の萎小並びに変性，気管支軟骨細胞の退行変性，肺胞中隔の増生肥厚，肺気腫並びに無気肺，血管中膜及び内膜の肥厚，血管腔の狭小，血管並びに気管支周囲円形細胞浸潤，気管支粘膜上皮細胞，肺胞上皮細胞の変性並びに増殖等の変化を来すことを報告している．

その他の諸家の報告も概ね同所見であるが，著者の実験結果をそれらと対比しつゝ総括し，併せて考察を加えてみたい．

1．気管支：気管支の変化は，レ線照射を受けた胸部に見られる必発所見で，特に気管支淋巴小節，粘膜上皮は容易に変化を生ずることは，多数の研究者に認められている[8)13)~16)28)31)40)48)51)58)59)64)~67)]．著者の実験では，結節の萎縮，縮小，淋巴細胞の核萎縮，濃染，原形質空胞化，配列の乱れ，上皮の萎縮，上皮細胞の核濃縮，原形質空胞化，粘液分泌増加，増殖，剝離等が見られた．その他，上皮細胞の大小不同，異型化，気管支内腔の拡張乃至狭窄等も報告されているが，その様な所見は余り認められない．

気管支軟骨のレ線による変化の記載は少いが，著者の実験では4000r で既に萎縮が見られた．即ち，軟骨細胞の核萎縮，濃染，融解，原形質空胞化等を認めた．

気管支周囲組織もレ線による影響が比較的少いものとされているが[40]，著者の実験では，10,000 r を照射すれば膨化，萎縮，円形細胞浸潤等が見られた．

2．血管：血管もレ線により著明な変化を受けるもので，諸家[8)22)28)40)41)48)68)69)]の報告でも本組織の変化を認めた例が多いが，一部には全く変化を認めぬか[55]，或いは軽度な変化は認めても非特異的な所見と解した報告もある[32)64)~67)]．著者は本組織の変化が，肺の放射線障害の発生に大きな意味を持つものと考えている．即ち，肺の栄養血管とされている気管支血管が，狭窄乃至閉塞することによつて起つた血流の減弱乃至杜絶が，肺障害を益々増強し，その回復を妨げる．このことは，次に述べるレ線照射による血管の所見，並びに放射線肺障害がレ線照射直後より，2～3月後に強く見られることによつて首肯されよう．著者の

実験では，4,000r 照射により，中・小血管の内・中膜，特に内膜の肥厚が認められ，これは線量が増加し，或いは電圧が高くなればその程度が強くなり，遂には一部大血管の内・中膜も肥厚し，更に外膜にも変化を来す例もあり，同時に血管壁の粗糙，無構造，細胞配列の乱れ等が見られ，内腔の狭小，閉塞，血栓形成等を認めるに至る．著者は気管支血管の変化を特に重視し，肺血管と気管支血管とを区別して，両者の変化を比較観察し，質的にはその間に差異は見られず，両者共に前記の変化を認めたが，その内径の相違から気管支血管では内腔の狭窄，閉塞を来す例が多く，又，前記諸変化もその程度が強く現われる傾向を認めたが，著明な差異とは云い難い．

血管周囲組織の変化に関しては，諸家[13)40)51)]の報告も少いが，著者の実験では，円形細胞の浸潤を軽度に認めた．

3. 肺胞：肺胞上皮のレ線照射による変化に就いては，多数の報告がある．著者の実験では，肺胞上皮は全般に萎縮し，上皮細胞の核濃縮，増生，脱落等を認めたのみで，比較的変化に乏しい．従来より，上皮に異型細胞の出現することを強調した報告もあるが，その様な所見は殆ど得られない．

肺胞内腔には漿液滲出，脱落上皮等が早期（直後，1週後，1月後）に主として見られ，一部に硝子様膜の形成も認められたが，その例は少く，これは必発所見とは云い難い．

一部に報告されている腔内への細胞浸潤，線維素析出等も殆ど認められなかつた．

肺胞隔壁の変化は，大多数の報告に採り上げられ，著者の実験でも最も著明な所見として認められた．即ち，肺胞隔壁は肥厚し，組織球，淋巴球，白血球等の浸潤を認めた．細胞浸潤は比較的軽度で，照射後間もない例に強く見られ，日数を経過したものでは，細胞の浸潤は次第に減少し，肥厚が強く見られる様になる．

4. 肺気腫並びに無気肺：レ線照射による無気肺の発生の報告も多いが，著者の実験では，無気肺のみを認めた例は無く，総べての症例に於て，同一家兎の各部に肺気腫と無気腫の共存が見られ，肺胞隔壁の肥厚が著明なものに無気肺が強く見られた．

5. 肋膜：肋膜のレ線感受性は肺と同様と想像され，肋膜肥厚を報告した例も多いが，著者の実験では一部に認められたのみで，その程度も軽く，注目すべき変化とは云い難い．

以上の組織学的所見は，全実験群を通じて認められ，各群に特異的と思われる所見は見られず，その間には程度の差異を認めたのみであつた．この様な放射線肺障害を一括して，炎症性変化を主とする者[7)9)10)16)19)22)31)]，退行性変化を主とする者[8)32)48)64)~67)]，或いはその両者の共存によるとする者等[68)69)]諸説があるが，その組織学的所見に退行性変化，炎症性変化，再生及び増殖性変化の三者が見られることは，諸家の報告並びに著者の実験に共通している．著者は本実験を通じて，本障害の最も特異的な所見として，気管支上皮の退行性変化，炎症性細胞浸潤に乏しい慢性胞隔炎並びに血管内・中膜の肥厚を強調し度い．

各実験群の所見を比較すると，レ線照射群では，4,000r群より10,000r群の方が変化が強く，照射後1週より1月，更にそれより日数が経過する程変化が強く見られた．140KV，3mA群と，180KV，20mA群とでは，後者の方に変化が強く見られた．又，200r，20回（計4,000r）及び50回（計10,000r）の分割照射群と，4,000r 1回及び5,000r 2回（計10,000r）の短期照射群とを比較すると，総量4,000r では，分割照射群と1回照射群との間には著明な差はないが1回照射群の方が変化はやゝ強く，総量10,000r では，明らかに分割照射群より2回照射群の方が強度の変化を示した．

血行障害後照射群では，内胸動脈切断手術のみを行つた家兎は，術後1～3月を経過しても所見に乏しく，1月後では部分的に気管支粘膜上皮細胞の萎縮を認め，3月後には肺胞上皮細胞の軽微の増殖並びに肺胞中隔の軽微の肥厚を見たのみであつた．これに反して，同様の手術施行1週後にレ線照射を行つた家兎は，照射後日数を経るに従

つて次第に衰弱を加え，照射後1月ではレ線照射群と同様の組織学的所見を示したが，その程度はやゝ軽く，2乃至3月後ではレ線照射群より変化が強く，著明な所見の相違を認め，肺実質は荒廃して強度の呼吸障害の存在を推測し得た．

即ち，血行障害後照射群の2乃至3月後では，気管支淋巴小節，気管支軟骨細胞並びに気管支粘膜上皮の退行変性，気管支周囲の円形細胞浸潤，血管の内・中・外膜の肥厚，粗糙，断裂，均質化，細胞配列の乱れ，血管内腔の狭窄乃至閉鎖，血管周囲の円形細胞浸潤，肺胞上皮の退行変性，肺胞隔壁の肥厚並びに組織球性細胞浸潤，肺気腫並びに無気肺等を中等度乃至強度に認めた．

薬剤投与後照射群では，薬剤投与のみを行つた家兎は，殆ど異常を認めず，これら薬剤の投与は形態学的には影響なきものと考えられるが，薬剤投与後レ線照射を行つた実験群は，使用薬剤の総べてを通じて，レ線照射群より変化は軽く，一部には殆ど正常の組織構造を維持したものも認められた．即ち気管支淋巴小節，気管支軟骨細胞並びに気管支粘膜上皮の退行変性，気管支周囲の円形細胞浸潤，血管，特に中・小動脈の内・中膜の肥厚，血管周囲の円形細胞浸潤，肺胞上皮の退行変性，肺胞隔壁の肥厚並びに組織球性細胞浸潤等を軽微乃至軽度に認めたのみであつた．各薬剤相互間では，差異は比較的少なかつたが，塩酸エピレナミン投与群では，血管並びに肺胞上皮の変化が他の薬剤投与群に比べてやゝ強く，硫酸アトロピン投与群では，気管支粘膜上皮，血管，肺胞上皮並びに隔壁の変化は軽微であつた．

胸部レ線写眞所見としては，照射後一定の時日を経過した後に，均等性陰影，斑点状陰影，索状陰影等の諸種の形の陰影が，照射部に一致して認められることが，殆ど総べての報告に述べられている．著者の実験では，全般に所見に乏しく，直接2倍拡大レ線像では，180KV照射群並びに血行障害後照射群の2乃至3月後に，軽度の線状陰影を認めたのみで，間接4倍拡大レ線像では，140KV照射群，180KV照射群及び血行障害後照射群の全例に肺気種，無気肺，肺鬱血等の所見を認め，後二者ではその変化はやゝ強く，一部に限局性肺炎像をも認めた．これらの間接4倍拡大レ線像と組織学的所見とはよく一致し，組織所見の著しい部ではレ線所見も著明に見られた．

放射線肺障害の発生に関する因子として，照射条件では，電圧，総線量及び分レントゲン量，焦点皮膚間距離，照射方式（照射門の大さ及び数，分割回数）等が考えられる．この点に関して，Bauer[5]は障害の肺内での部位と範囲が線量と平行せぬと云つているが，Evans & Leucutia[16]は本障害の発生に線質は影響せず，100%皮膚単位量を越えれば起ると述べ，Engelstad[13]は65～175KVの範囲では障害の発生に差は見られぬと報告している．Desjardins[9]は空中線量600rでは肺障害は起らぬが，800～1,000rでは2.5%に障害を認めたと述べ，Freid & Goldberg[19]は最も強く照射された胸壁の下部に肺障害が起り，十字火照射では線維の交叉部に現われ，大線量で特に短期間に反復照射すれば起り易いと報告している．Chu[7]等は障害の頻度と強度とは腫瘍線量に比例すると云い，Fiebelkorn & Hillger[17]も障害の発生には線量が主な因子となり，線質は影響せぬと報告している．この様に本障害の発生には線量のみを重視した報告が多く，著者の実験でも線量が重要な因子となつている点は全く同様である．更に，著者は本障害の発生に及ぼす分レントゲン量，即ち時間因子の影響を追求した．25cmの同一焦点皮膚間距離を保ち，140KV，3mA，24r/min と180KV，20mA，121r/min の照射条件を用いた両実験群を比べると，後者の方に変化が強く見られた．その相違が分レントゲン量の差によるものか，又は深部線量の増加に基くものかを決定する為に，家兎胸部の表面線量と透過線量とを測定した．その結果，レ線減弱公式を用いて計算し，表面線量10,000rを照射した場合，140KVで肺の背腹径中央部の深部線量は4,609r，180KVで4,698rとなり，深部線量には顕著な差がなく，主として分レントゲン量の差異が主役を演ずるのではないかと想察する．これに関して

図1のA 摘出肺4倍拡大レ線像，10,000r 照射（2月）

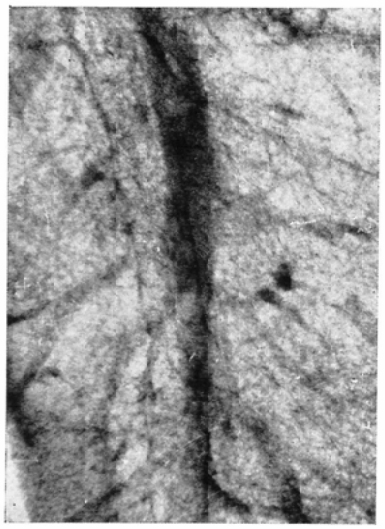

図1のB 摘出肺4倍拡大レ線像，血行障害後10,000r 照射（2月）

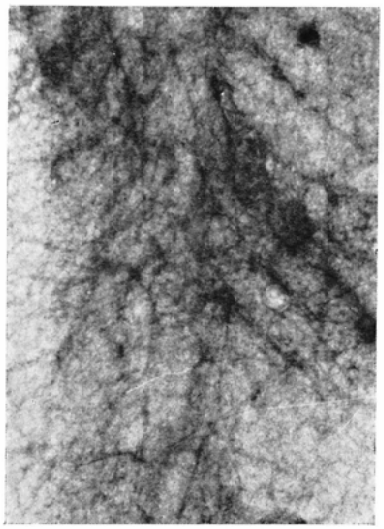

図1のC 摘出肺4倍拡大レ線像，臭化テトラエチルアンモニウム投与後10,000r 照射（2月）

は，武田教授も東京に於ける医学会総会で同様の意見を述べている．又，著者は同一条件下で，分割照射群と短期照射群とを比較し，後者の方に変化が強く見られたことをも観察している．これらの点から，本障害の発生に時間因子が影響することは明らかと考えられる．従来の文献ではこの点に関しては殆んど触れられていないが，最近に至り吉村[76]は臨床成績より，3,000r 以上の深部量を一定期間内に照射すると，本障害を起し易いことを報告している．

本障害の予防に関しては，これ迄に有効な方法は考えられていない．予防法の第一として，健常肺部に照射される線量を最小限度に止める様に，照射門，照射方向等を設定することの必要性は，総べての報告に強調され，このことは一般放射線治療に共通する問題として，治療術式の決定に当り，常に深甚の考慮が払われている．その他，酸

図2のA 気管支の変化，10,000r 照射（2月）

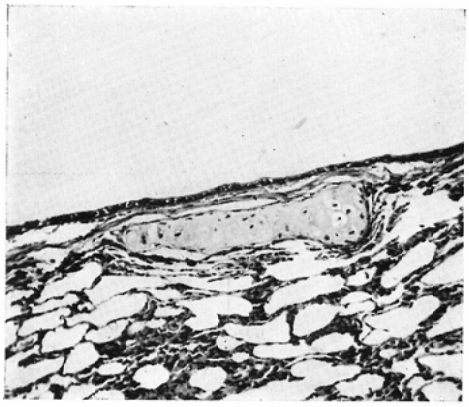

図2のB　気管支の変化，血行障害後10,000r 照射（2月）

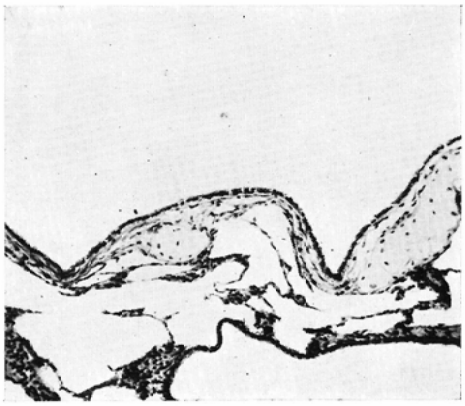

図2のC　気管支の変化，塩化ベンジールイミダゾリン投与後10,000r 照射（2月）

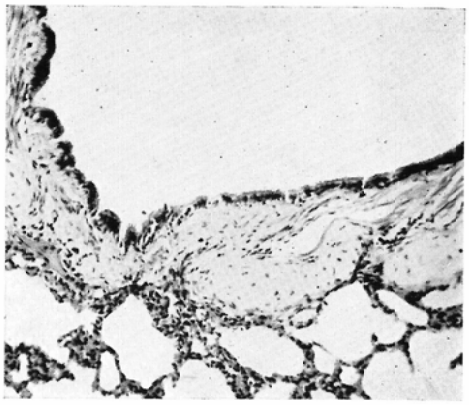

図3のA′　血管の変化，肺動脈，10,000r 照射（2月）

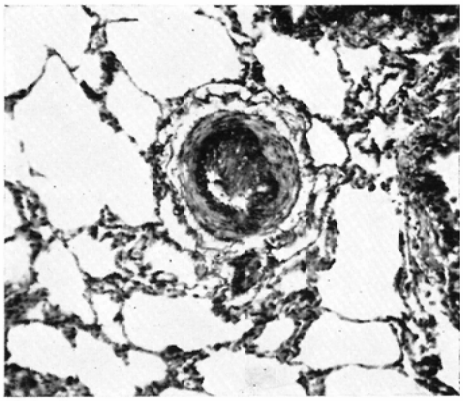

図3のA″　血管の変化．気管支動脈，10,000r 照射（2月）

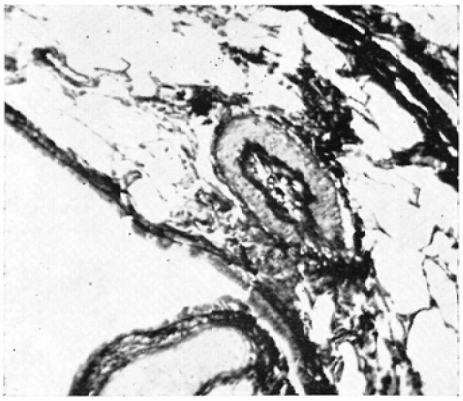

図3のB　血管の変化，血行障害後10,000r 照射（2月）

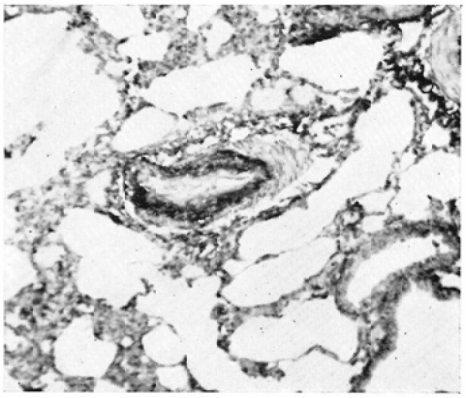

図3のC　血管の変化，ジヒドロオキプロピルテオフィリン投与後10,000r 照射（2月）

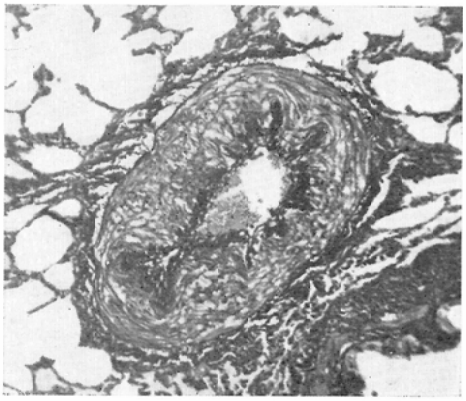

図4のA 肺実質の変化，10,000r 照射（2月）

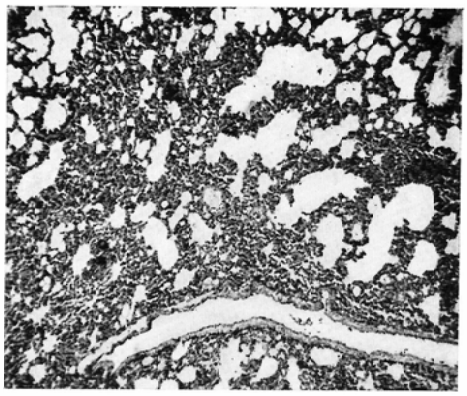

図4のB 肺実質の変化，血行障害後10,000r 照射（2月）

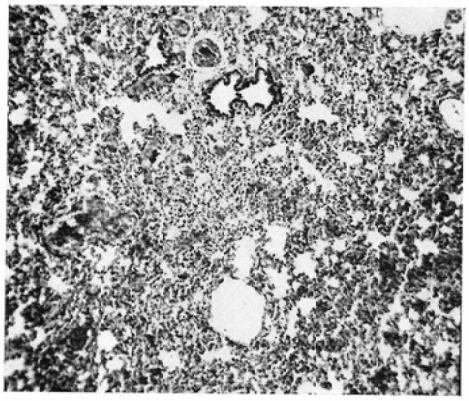

図4のC 肺実質の変化，塩化ベンジールイミダゾリン投与後10,000r 照射（2月）

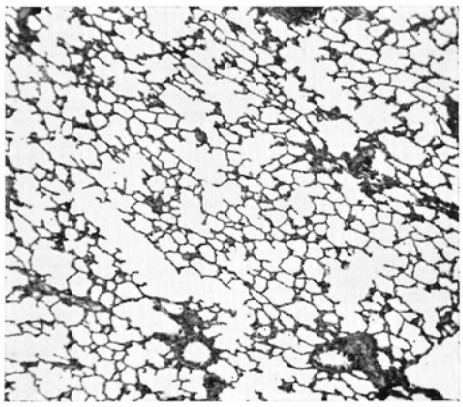

素欠乏状態では組織の感受性が低下することより，人工気胸下に胸部照射を行い，肺障害の発生を防止する試みも企てられている．藥剤使用による方法としては，Macht & Perlberg[50] は照射時にヘパリン或いはダイクマロールを投与して，肺の炎症性変化と線維素形成を予防する方法を報告し，又，二次感染の防止の為に抗生物質を投与し，或いは結合織化防止に副腎皮質ホルモンを投与する方法も行われている．著者は気管支血管の変化を重視し，その血流の変動により本障害を増強し，或いは防止することが可能であると考え，先ず気管支動脈の血行阻害の目的で，内胸動脈切断術を行つた後にレ線照射を行い，本障害が強度に現われることを観察し，次いで藥剤投与により気管支動脈の血流を増加させてレ線照射を行い，本障害の発生を抑制することが出来た．

気管支血管が大循環系の分枝として，肺に分布していることは古く Gollen により唱えられ，Marchettis, Ruysch 等を経て，Reisseisen 等によつて，肺の栄養血管であることが明らかにされた[95)100)]．その後多数の研究が行われ，更に近時肺外科の進歩と共に，本血管が肺機能に重要な関係を持つことが認められてより，益々その研究が進められた[78)~116)]．以上の見地より，本動脈の血流が何等かの原因で中絶されると，肺実質に重大な変化を生ずることは容易に推測されるが，一部の研究者はこれに反対し，例えば Ellis[83)~86)] 等は本動脈の結紮実験により，主気管支並びに肺葉気管支に潰瘍，梗塞，粘膜下出血等を認め，田中[113)] は結紮部末梢の本動脈の全般的細小化を認めたと述べ，Karsner[90)]，Underhill[114)] 等は本動脈の結紮により，何等特別な変化は認めぬと報告している．

この様に実験者の成績が一致せぬのは，本動脈を実験的に完全に閉鎖することが困難な為と思われる．著者の行つた内胸動脈切断術は外科的侵襲が少なく，臨床的に冠不全治療の目的で行われる方法と同様で，井上[89)]，林[87)]等によれば殆ど副作用は認められていない，比較的簡単な手術である．家兎の気管支動脈は，Verloop[116)]，Ellis[85)]，

青木[78]，中村[100]等によれば，内胸動脈より派出すると云われ，著者も予備実験として青木[79]の記述した方法により，合成樹脂血管内注入を行い，更に血管造影法をも併用して，本動脈は右内胸動脈が鎖骨下動脈より分岐後に前者より分れ，これが左右に分岐して肺内に入る形式をとるものが多いことを確認した．著者の実験は，この右内胸動脈の血行遮断によるものであるから，気管支動脈の血流を完全に停止することが出来ず，その血流を減少させたに過ぎぬと考えられるが，それにも拘わらず放射線肺障害が高度に見られたことより，本動脈の血流が肺障害の発生に大きな意義を有するものであることは明らかである．

気管支血管は大循環系に属し，従つて血管運動神経の作用によつて収縮，拡張を起すと考えられるが，本動脈が一般末梢動脈と同様の薬理作用を示すものか否かに関しては，未だ定説がない．併し，著者は中村[99][100]の述べた様に，本動脈が筋性型の動脈に属し，従つて能動的な収縮性を有し，このことから，平滑筋に終る自律神経系の血管収縮及び拡張神経によつて支配されると考えている．この見地から，主として自律神経系に作用する薬剤を投与し，それによつて気管支動脈の血流を変動させ，放射線肺障害の発生がどの様に変化するかを観察した．即ち，塩酸エピレナミン[119][122][124][128]は交感神経末梢を興奮させて交感神経刺戟と同様の作用を示す為，気管支血管の収縮を来し，塩化ベンジールイミダゾリンは交感神経末梢の刺戟作用を遮断して交感神経麻痺と同様の作用を示すので，血管の拡張を来し，塩化アセチールコリンは副交感神経を刺戟する作用があるので血管の拡張を示し，硫酸アトロピンは副交感神経抑制作用を有して血管を収縮し，臭化テトラエチールアンモニウムは自律神経節遮断作用を有し，特に血管系に対しては交感神経系への強い遮断作用により，その拡張を来し，塩酸クロールプロマジンは交感神経末梢遮断作用により末梢血管を拡張し，ジヒドロオキシプロピルテオフイリンは末梢血管平滑筋の弛緩作用により血管を拡張する．気管支動脈に対する薬剤作用は，理論上この様に考えられるが，これらの薬剤を直接気管支動脈に注入し，その反応を検査した Bruner[80] 等の実験によれば，アドレナリン，エフエドリンは血管収縮を来し，テオフイリンエチレンジアミン，アセチールコリンは血流増加を来し，アトロピンは血管拡張を来し，従つて本動脈は交感神経興奮により収縮し，迷走神経中の副交感神経興奮により拡張すると述べている．同様の実験を行つた中村[99][100]等によれば，アドレナリンは収縮性に作用し，大量では血圧上昇と共に流血量増大し，アセチールコリンは少量では血流は増加するが，増量すると減少する為にその作用は不定で，アトロピンは殆ど影響なく，ネオフイリンは少量では流血量は増加するが，増量すると不定で，従つて本動脈に対する神経支配に結論を下すことは早計であると述べている．著者の実験では，薬剤投与法として皮下注射を行つた為，同時に肺循環，心機能，中枢神経系等へも作用し，その面よりの影響も大きく関係すると考えられるので，前記の気管支動脈への直接投与とは異なつた反応を呈することも考えられる．これらの薬剤を静脈に注射して，家兎耳殻の小動脈に対する作用を検した古川[117]の報告によれば，アドレナリンは小動脈の収縮を，アセチルコリン，プリスコリン，テトラエチルアンモニウムは拡張を来し，アトロピンは影響せぬと述べている．又，これらの薬剤の肺循環に対する影響を検した勝田[121]の報告によれば，中枢作用は直接の関係がないと考えられ，同様の実験を行つた貫[125]，柳瀬[130]，田中[127]等は，肺循環の変化は，主として心臓及び大循環系の変化に左右されると云つている．著者の教室に於ける前西[123]等の実験によれば，アドレナリン50万倍液，アセチルコリン及びイミダリンは，肺動脈流血量を増加し，アトロピンでは著変を認めていない．これらの点から，著者の使用したアトロピンを除く6種の薬剤は，一見相反する様な作用を有するが，局所血管及び心機能に直接並びに間接的に作用し，気管支動脈及び肺動脈の血流を増加させることに与つたものと考えられる．アトロピンは，従来家兎に対し薬理作用が微弱とされているが，本実験

結果はその一端を証するものと思考される.

本実験は，短期間に大量のレ線を家兎に照射し，しかも大量の薬剤を投与している為，これをその儘人体に適用することは困難を伴うが，臨床的に行われている分割照射法に対しても，これらの薬剤を適当に投与することにより，放射線肺障害の防止を期待することが出来ると考察する.

V. 結　論

1. 家兎胸部にレ線照射を行い，気管支淋巴小節並びに気管支軟骨細胞の退行変性，肺胞隔壁の肥厚，肺血管並びに気管支血管の内膜及び中膜の肥厚，内腔の狭窄乃至閉鎖，血管並びに気管支周囲の円形細胞浸潤，気管支粘膜上皮並びに肺胞上皮の退行変性等の所見を得た．気管支血管の変化も肺血管の所見と同様で，内膜及び中膜の肥厚，粗糙，均質化，配列の乱れ，内腔の狭窄乃至閉鎖等を認め，この変化の程度は他の所見の程度と対応している.

2. 線質の差異よりも，線量の差異により肺の変化は著明に支配され，総線量の多い程変化が強い.

3. 時間因子による影響としては，分レントゲン量の多い程変化が強く，分割照射より一時照射の方が変化が強い.

4. 右内胸動脈切断術を行つた後にレ線照射を行うと，肺障害は対照に比し著明となり，特に気管支粘膜上皮並びに肺胞上皮の退行変性，血管の内膜及び中膜の肥厚，肺胞隔壁の肥厚等が著しく，又死亡例も増加した．これは本手術により，気管支動脈の血流が阻害された為と考えられる.

5. 塩酸エピレナミン，塩化ベンジールイミダゾリン，塩化アセチールコリン，硫酸アトロピン，臭化テトラエチールアンモニウム，塩酸クロールプロマジン，ジヒドロオキシプロピルテオフイリンを照射当日より毎日投与した結果，硫酸アトロピンを除く各剤は，肺の障害を著しく軽減した．その原因として，これらの一見相反する如き作用を持つ薬剤が，本実験の如き使用量では，局所血管並びに心機能に影響し，直接並びに間接的に気管支動脈の血流を増加させることに与つたものと考えられる.

6. これらの薬剤を胸部領域の放射線治療施行時に応用すれば，放射線肺障害の発生を防止乃至軽減することが可能であると考察する.

本論文の要旨は第19回日本医学放射線学会総会に於て発表した.

筆をおくに当り，本研究を指示され，終始懇篤な指導を与えられ，周密な校訂を賜つた恩師檜林教授に満腔の謝意を表し，種々の援助を賜つた当教室木村助教授，全教室員諸兄に深謝す．又，薬理作用に就いて有益なる教示を頂いた薬理学教室，松本教授並びに病理所見に就いて教示を頂いた福留博士に深甚の謝意を捧ぐ.

文　献

1. 放射線肺障害

—1) 足立忠：放射線医学，臨床篇，医学書院(1955). —2) 足沢三之介他：日医放誌，19，1237 (1959). —3) 板東章二他：日医放誌，19，2045 (1959). —4) Bate, D. et al.: Radiology, 69, 372 (1957). —5) Bauer, R.: Strahlenther., 64, 249(1939). —6) Borgström, K.E. et al.: Acta radiol., 47, 281 (1957). —7) Chu, F. C. H. et al.: Radiology., 64, 642 (1955). —8) Cottier, H.: Strahlenther., 100, 385 (1956). —9) Desjardins, A. U.: Amer. J. Roentgenol., 16, 444 (1926). —10) Desjardins, A.U.: Amer. J. Roentgenol., 28, 701 (1932). —11) Downs, E. E.: Amer. J. Roentgenol., 38, 61 (1936). —12) 江藤秀雄他：放射線医学，医学書院 (1959). —13) Engelstad, R.B.: Acta radiol. suppl., 19. 1(1934). —14) Engelstad, R. B.: Acta radiol., 18, 31 (1937). —15) Engelstad, R.B.: Amer. J. Roentgenol., 43, 676 (1940). —16) Evans, W. A. et al.: Amer. J. Roentgenol., 13, 203 (1925). —17) Fiebelkorn, H.J. et al.: Strahlenther., 96, 583 (1955). —18) Fike, R. H.: Amer. J. Roentgenol., 27, 509 (1932). —19) Freid, J.R. et al.: Amer. J. Roentgenol., 43, 877 (1940). —20) Gebauer, A. et al.: Strahlenther. 98, 558 (1955). —21) Groover, T.A. et al.: Amer. J. Roentgenol., 10, 471(1923). —22) Henzi, H.: Strahlenther., 100, 275 (1956). —23) Hines, L.E.: J.A.M.A., 79, 720 (1922). —24) Holfelder, H.: Strahlenther., 22, 667 (1926). —25) 市川平三郎他：日医放誌，18，714 (1958). —26) 市川平三郎他：日医放誌19，2272 (1960). —27) 入江英雄他：日医放誌，17，571 (1957). —28) Jacobsen, V.C.: Amer. J. Roentgenol., 44, 235 (1940). —29) 菊池章：日医放誌, 17, 571 (1957). —30) Leach, J.E. et al.: Amer. J. Roentgenol.,

47, 740 (1942). —31) Lüdin, M. et al.: Strahlenther., 38, 684 (1930). —32) 松平寛通：日医放誌，18, 1635 (1959). —33) McIntosh, H.C. et al.: Amer. J. Roentgenol., 41, 605 (1939). —34) Mitchum, W. R. et al.: Radiology, 68, 36 (1957). —35) 森川進他：日医放誌，19, 2045 (1959). —36) 永井春三：綜合臨床，6, 26 (1957). —37) 永井春三他：日医放誌，18, 120 (1958). —38) 永井春三：日医放誌，19, 2045 (1959). —39) 永坂三夫：日本臨床結核，16, 161 (1957). —40) 楢林和之：日医放誌，6, 1 (1947) —41) 楢林和之他：日医放誌，19, 2045 (1959). —42) Novasquez, S.J. et al.: Lancet, 260, 1206 (1951). —43) 大竹久：日医放誌，18, 1686(1959). —44) 奥孝行他：日医放誌，17, 570 (1957). —45) 奥孝行他：日医放誌，19, 2045 (1959). —46) Quadrone, C.: Zentralblatt für innere Medizin, 31, 763 (1905). —47) 佐藤幸雄：日医放誌，18, 130 (1958). —48) Schairer, E. et al.: Strahlenther., 64, 267 (1939). —49) 島隆充他：日医放誌，19, 217 (1959). —50) Stanley, H. et al.: Amer. J. Roentgenol. 63, 335 (1950). —51) 杉山勇次：医理学叢書，38 (1941). —52) 高橋幸次：日病会誌，32, 309 (1942). —53) 武田俊光：レントゲン治療学，鳳鳴堂 (1951). —54) 玉木喜一：日医放誌，18, 1754 (1959). —55) 玉木喜一：日医放誌，19, 2090 (1960). —56) 田坂皓他：日医放誌，18, 714 (1958). —57) 田坂皓他：日医放誌，18, 1738 (1959). —58) 都築正男：日外会誌，27, 253 (1926). —59) Tsuzuki, M.: Amer. J. Roentgenol., 16, 134 (1926). —60) 上野泰彦他：日医放誌，19, 453 (1959). —61) 梅垣洋一郎：日医放誌，18, 249 (1958). —62) 梅垣洋一郎：日医放誌，18, 774 (1958). —63) 内田秋夫他：日医放誌，19, 1297(1959). —64) 内海邦輔他：日病会誌，44, 550 (1956). —65) 内海邦輔他：日病会誌，46, 402 (1957). —66) 内海邦輔他：綜合医学，15, 734(1958). —67) 内海邦輔他：最新医学，14, 541 (1959). —68) Warren, S. et al.: Amer. J. Roentgenol., 43, 682 (1940). —69) Warren, S.: Arch. Path., 34, 917 (1942). —70) Whitfield, A.G.W.: Lancet, 2, 117(1954). —71) Widmann, B.P.: Amer. J. Roentgenol., 47, 24 (1942). —72) Wintz, H.: Amer. J. Roentgenol., 10, 140(1923). —73) Wohlauer, F.: Dtsch. med. Wschr., 35, 1704(1909). —74) 吉村克俊他：日医放誌，15, 967 (1956). —75) 吉村克俊他：日本臨床結核，15, 585(1956). —76) 吉村克俊他：日医放誌，18, 168 (1958). —77) 吉村克俊他：日本臨床結核，18, 99 (1957).

2. 気管支血管系

—78) 青木貞章：呼吸と循環，2, 259 (1954). —79) 青木貞章：日医雑誌，32, 695 (1954). —80) Bruner, H.D. et al.: Amer. J. Physiol., 148, 648 (1947). —81) Campbell, M. et al.: Brit. Heart. J., 12, 183 (1950). —82) Cauldwell, E. W. et al.: Surg. Gynaec. & Obst., 83, 395 (1948). —83) Ellis, F.H. Jr. et al.: Surgery, 30, 810 (1951). —84) Ellis, F.H. Jr. et al.: Surgery, 31, 167 (1952). —85) Ellis, F. H. Jr. et al.: Amer. J. Path., 28, 89 (1952). —86) Ellis, F.H. Jr. et al.: J. Thor. Surg., 25, 358 (1954). —87) 林周一他：肺，5, 255 (1958). —88) 稲葉宣雄日医雑誌，34，ステトスコープ (1955). —89) 井上雄他：肺，5, 249 (1958). —90) Karsner, H. T. et al.: J. Med. Research., 27, 205 (1912). —91) 京大，結研，外療部：日医雑誌，31，ステトスコープ (1954). —92) Liebow, A.A.: 最新医学, 6, 14 (1951). —93) 松尾公三：肺，1, 451 (1954). —94) Miller, W. S.: Rev. Tuberc., 12, 87 (1925). —95) 長石忠三他：肺，その構造，上，下巻，医学書院 (1957). — 96) 長沢直幸他：日医雑誌，37，ステトスコープ (1957). —97) 中村隆：最新医学，9, 1 (1954). —98) 中村隆：呼吸と循環，3, 1 (1955). —99) 中村隆他：日循誌，20, 215(1956). — 100) 中村隆他：気管支血管系の研究，医学書院 (1957). — 101) 小河条生他：胸部外科，5, 321 (1952). — 102) 尾持昌次他：大阪医学会誌，36, 661 (1937). — 103) Sato, T.: 岡山医誌，439, 832 (1926). — 104) 田中光雄：広島医学，6, 245 (1953). — 105) 田中光雄：広島医学, 6, 251(1953). — 106) 田中光雄：広島医学，6, 346 (1953). — 107) 田中光雄：広島医学, 6, 402 (1953). — 108) 田中光雄：肺，1, 504 (1954). — 109) 田中光雄：広島医学，7, 1 (1954). — 110) 田中光雄：広島医学，7, 5 (1954). — 111) 田中光雄：広島医学，7, 9 (1954). — 112) 田中光雄：広島医学，7, 14, (1954). — 113) 田中光雄：広島医学, 8, 373(1955). — 114) Underhill, S. W. F.: Brit. Med. J., 2, 779 (1921). — 115) Verloop, M.C.: Acta anat., 5, 171 (1948). — 116) Verloop, M. C.: Acta anat., 7, 1 (1949).

3. その他

— 117) 古川達雄：医学研究，27, 3284 (1957). — 118) 浜崎幸雄他：病理組織標本の見方と鑑別診断の付け方，南山堂 (1955). —119) 石川浩一：末梢血行障害の薬物療法，医学書院，(1955). — 120) 石沢政男：組織学提要，第2巻，日本医書出版KK (1951). — 121) 勝田信夫：医学研究，26, 2444, (1956). — 122) 呉建他：自律神経系，総論及び各論，金原出版KK (1956). — 123) 前西浩他：第19回日医放会総会発表 (1960). — 124) 森島庫太他：薬理学，南江堂 (1954). — 125) 貫文三郎他：日薬理会誌，51, 203 (1955). — 126) 田中淳：福岡医誌，47, 1644 (1956). — 127) 田中克巳：顕微鏡標本の作り方，裳華房 (1955). — 128) 田坂定孝：臨床の薬理学，南山堂 (1960). — 129) 津崎孝道：実験用動物解剖学，兎編，金原出版KK (1954). — 130) 柳瀬靖：医学研究，26, 2986 (1956).

Experimental Studies for the prevention and the Onset of Radiological Pulmonary Injury

By

Kazuyo Ozawa

Department of Radiology, Kobe Medical College

(Director: Professor Kazuyuki Narabayashi)

Experimental studies have been carried out with the use of rabbits for the purpose of preventing the occurrence of radiation pneumonitis frequently encountered in the radiological treatment of thoracic tumor.

In the present experiment, 97 rabbits were used to study the effect of roentgenological radiation of the chest taking into consideration of an exposed time element and radiation dosage and by the interference on circulation of bronchial arteries as well as the drugs which would exert effect on autonomic nervous system.

The following results were obtained;

1. X-ray exposure of the chest has demonstrated following tissue changes, i. e., retrogressive changes of bronchial lymph nodes and the tissues of bronchial cartilage, thickeniug of septa of alveolar vesicles, thickening of intima, media of pulmonary and bronchial vessels, obstruction and stenosis of internal vascular space, perivascular and bronchial round cell infiltration and regressive changes of bronchial epithelial cells and vesicular epithelium. The changes in the bronchial blood vessels were practically identical with pulmonary vessels, that is, those changes seen such as hyperplasia of intima and media, with roughening and uneven arrangement and with stenosis or obliteration could be contrasted with the above findings.

2. The pulmonary changes can be markedly influenced by the difference in degree of radiation quantity rather than qualitative difference; the more the total quantity of radiation, the more noticeable of its change.

3. The effect of time factor seemed to show that changes are more pronounced with increased minute dose and the changes of a single irradiation are more stronger than fractional method.

4. The effect of X-ray irradiation was more märked when the right internal mammary artery was sectioned, the injury was more marked than the controls, especially with retrogressive degeneration of bronchial and vesicular epithelium and thickening of intima and media of blood vessels, with hyperplasia of alveolar septa, and death cases have increased. This fact was attributable to interfered vascularity of bronchial artery.

5. The extent of pulmonary injury could be markedly reduced by daily administration of such drugs as; epirenamine hydrachloride, benzilimidazoline hydrochloride, acetylcholine chloride, tetraethylammonium bromide, chlorpromazine hydrochloride,

dihydrooxypropyltheophylline, on the day of irradiation. It is assumed that those drugs seemed to exert increased blood circulation of bronchial artery directly or indirectly influenced to local blood vessels and cardiac function, with the dosage in usage which appear to offer opposite reaction.

6. It has been fonud that these drugs are capable of preventing or reducing the onset and development of radiological pulmonary injury when these drugs were to be utilized in the radiation treatment.