The University of Osaka
Institutional Knowledge Archive

Title	廻轉横斷撮影の胸部疾患診斷に對する應用
Author(s)	小野, 壽雄
Citation	日本医学放射線学会雑誌. 1953, 13(7), p. 469-476
Version Type	VoR
URL	https://hdl.handle.net/11094/17920
rights	
Note	

The University of Osaka Institutional Knowledge Archive : OUKA

https://ir.library.osaka-u.ac.jp/

The University of Osaka

廻轉横斷撮影の胸部疾患診斷に對する應用

大阪遞信病院放射線科(指導　嶋崎敏雄)
小　野　壽　雄

(昭和28年4月27日受付)

内　容

I) 緒　言
II) 撮影方法及び撮影條件
III) 寫眞像解說
IV) 總　括
V) 結　論
VI) 文　獻

I) 緒　言

現在に於ては胸部疾患診斷にX線檢査の必要缺く可からざる事は周知の事實なるも背腹方向撮影，斷層撮影等と共に廻轉横斷撮影を臨床に應用する事に依り病巢を立體的に考察するに便なるを知り胸部疾患に罹患せる患者に廻轉横斷撮影を併用する事に依り診斷，並びに治療方針確立の一補助的方法なりと確言する．玆に人工氣胸術を行える患者，病巢中に空洞を形成せる肺結核患者，並びに濕性肋膜炎に罹患せる患者に就き撮影を行い興味ある成績を得た．

II) 撮影方法及び撮影條件

撮影裝置は S.S. 式廻轉横斷撮影裝置，及び300 mA 單相全波整流裝置，S.D.R. 10を使用し，イーストマンコダツクフイルム(大四ツ切型)，富士フイルム(半切型)を使用す．撮影に際しX線管球焦點と被檢者廻轉台軸間の水平距離を300糎に調節し，又被檢者の撮影を必要とする斷面の高さは撮影前に背腹方向撮影のX線寫眞を參考にして決定する．尙被檢者は廻轉台上に直立せしめ兩腕を前面に組ましめ固定板を兩側上膊部に於て壓迫し患者の動搖を防止する．

撮影は人工氣胸術を行える患者の撮影の場合には二次電壓70KV．より80KV.，空洞を有する患者の場合は75KV．より80KV.，濕性肋膜炎の患者撮影には78KV.より88KV，二次電流は何れも40mA.より50mAの條件で行い，曝射時間は被檢者が胸部疾患を有する患者にして長時間の呼吸停止は困難なる故に可及的短時間の撮影を必要とする爲，200度廻轉に要する4.5秒と360度廻轉に要する8秒とに分けた．

余は常に管球はフイルムより高く位置せしめ中心X線と水平に保てるフイルム廻轉盤のなす角度が12度より18度の範圍の傾斜角を有する樣にして撮影せり．

以上の如くにして撮影せられた横斷寫眞像は眞の大きさの1.25倍擴大されたものであり，撮影された横斷面の厚さは約0.3粍である．

III) 寫眞像解說

撮影された横斷像は背腹方向撮影に依る寫眞の横線に示せる高さに於て撮影されたもので夫々の寫眞の說明の爲に略圖を添付した．横斷X線像の概略を說明すると寫眞の上方が體の背側，下方が腹側，向つて左方は右側肺，向つて右方は左側肺になつている．胸廓は肋骨斷面內側を結ぶ線より外側の部分であり，其の內側の澄明な部分が肺野で，左右兩肺野を區分する中央部が縱隔洞の斷面である．中央上方に脊椎が認められる．其の他の認められる部分は症例個々について說明する．略圖に記載せる記號は附圖3の末尾に一括說明し，左右は略圖に示す如し．

〔症例 1〕 別○宇○惠．32歲．♀（右側人工氣胸肺．）

病歷：昭和26年3月咳嗽，嗄聲を訴え受診，肺結核の診斷を受く．直ちに右側人工氣胸術を受け1カ月後蓄水を認むるも排液し乍ら人工氣胸術續行．昭和27年1月頃に於ける自覺症は咳嗽，左側胸痛，肩凝を時々訴えるのみであるが血液沈降速

症　例　1

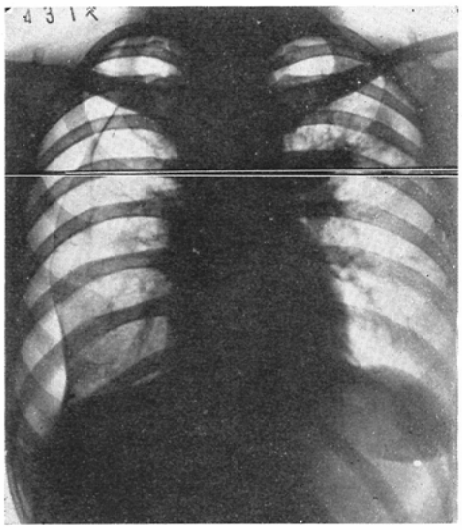

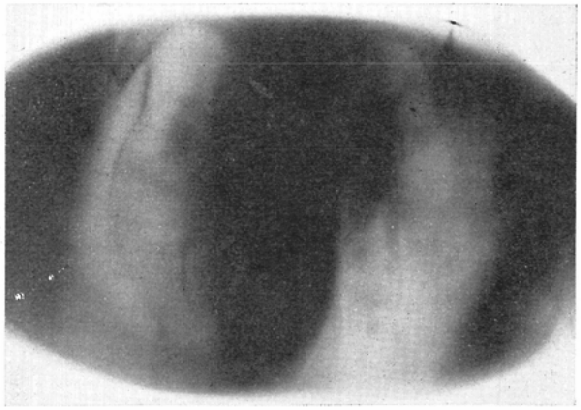

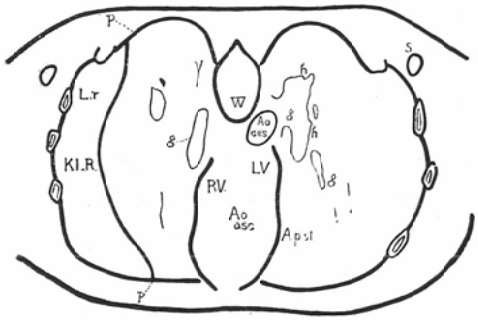

症　例　2

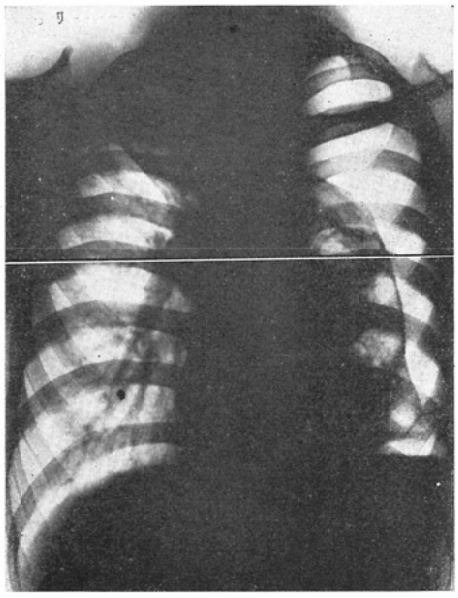

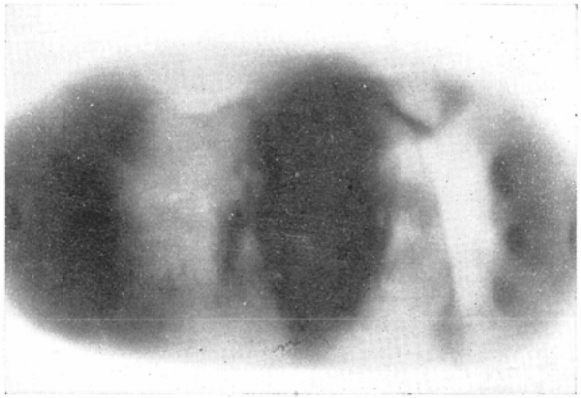

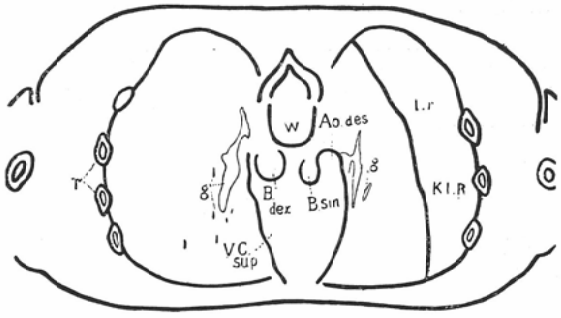

症　例　3

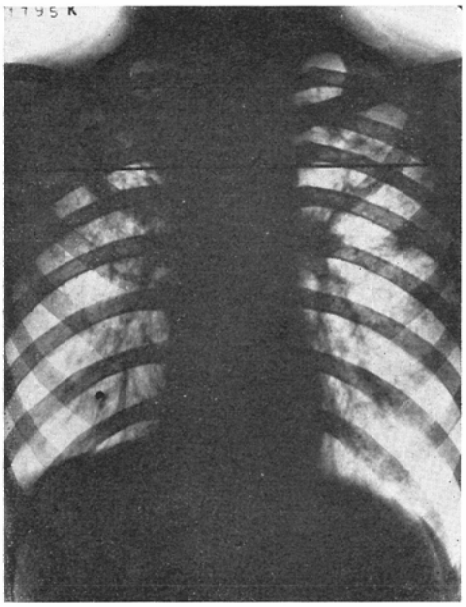

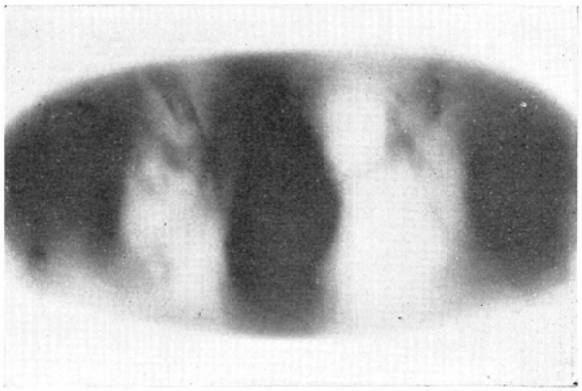

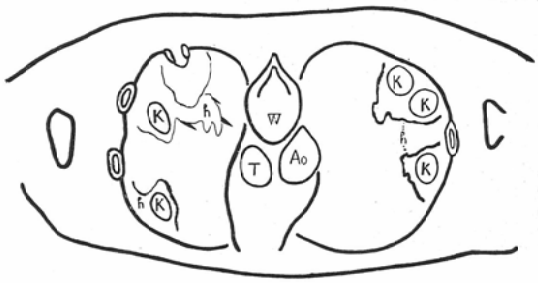

症　例　4

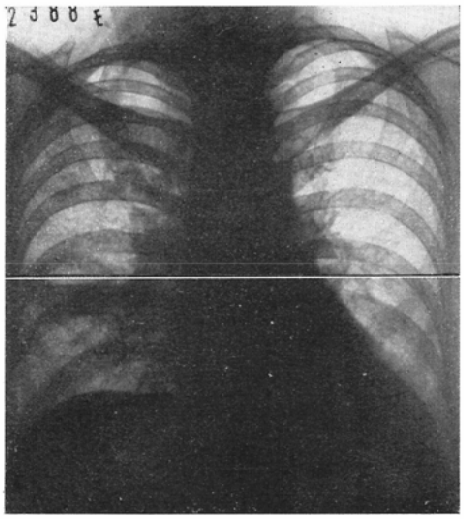

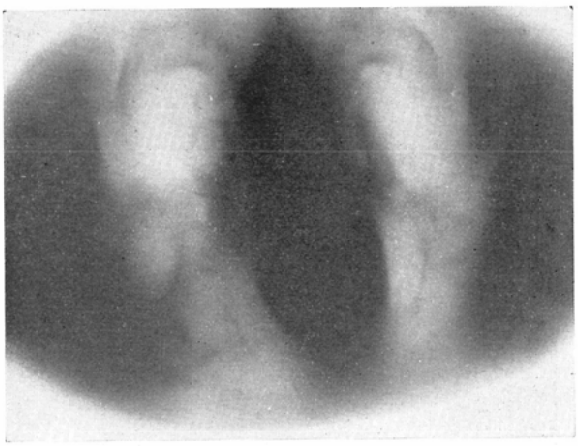

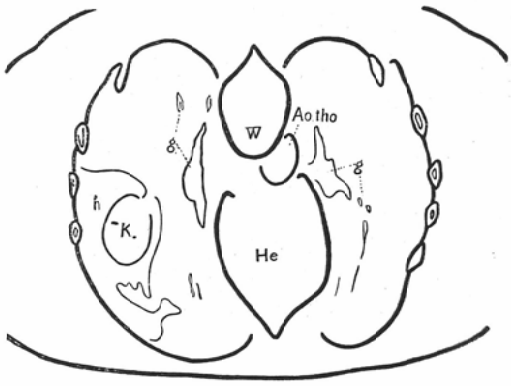

症 例 5

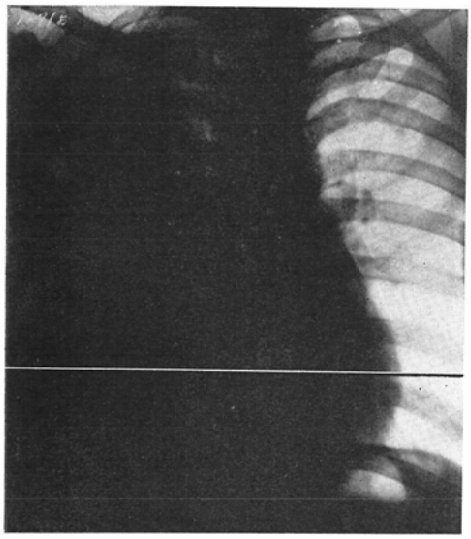

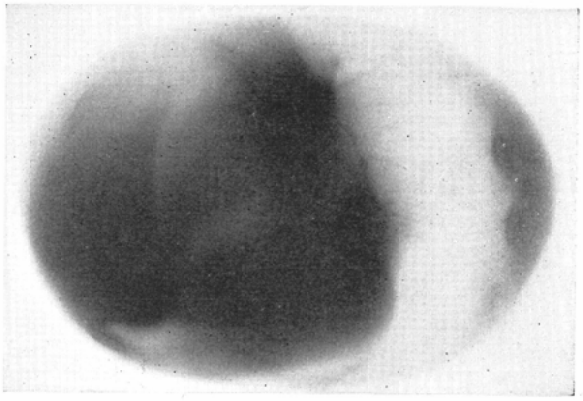

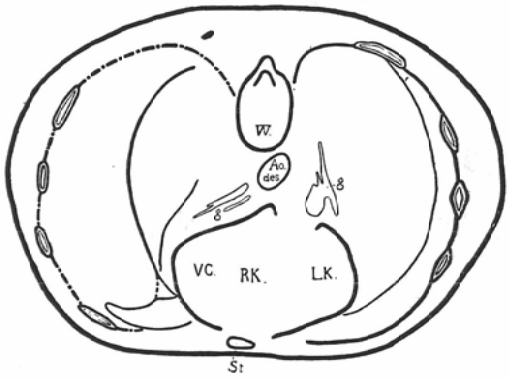

症 例 6

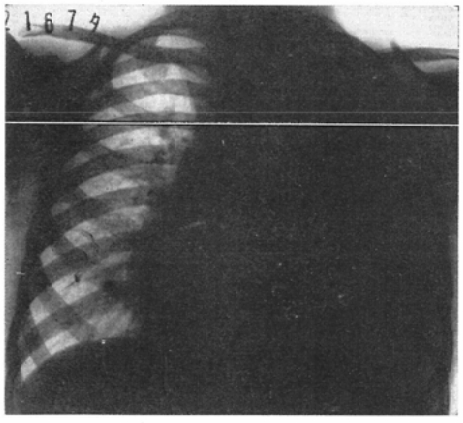

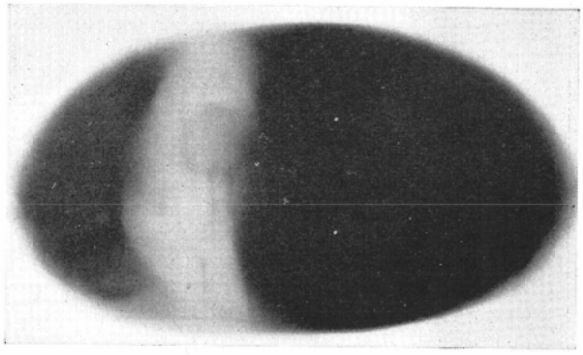

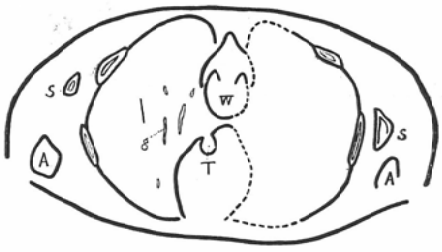

附圖略記說明

1) Ao ……大動脈
2) Ao. tho. ……胸大動脈
3) Ao. des. ……下行大動脈
4) Ao. asc. ……上行大動脈
5) L.V. ……左心房
6) R.V. ……右心房
7) L.K. ……左心室
8) R.K. ……右心室
9) A.p. st. ……肺動脈幹
10) V.C. ……下空靜脈
11) V.C. Sup. ……上空靜脈
12) He. ……心　臟
12) g ……血　管

1) L.r. ……空氣腔
2) K.L.R. ……虛脱肺邊緣
3) h. ……病　巢
4) K. ……空　洞

1) T. ……氣　管
2) B. dex. ……右氣管支
3) B. Sin. ……左氣管支
4) W. ……脊　椎
5) r. ……肋　骨
6) St. ……胸　骨
7) S. ……肩胛骨
8) O. ……上膊骨

度は1月17日の測定では1時間値(64). 2時間値(88), 結核菌は塗抹にては陰性なるも8週後の培養成績は陽性であつた. 昭和27年4月11日右側人工氣胸術實施(35回目, 初壓—14, —6, 終壓—4, 0, 空氣量200cc, 肺活量1300,)後同月22日廻轉横斷撮影. 以後同年10月迄左右兩側に人工氣胸術を續け中止. 此の間パス服用し現在尙加療中なり. 既往症, 家族歴に認むべきものなし.

廻轉横斷撮影時の背腹方向X線像所見：兩側肺門像著明に擴大し, 左上野(第2肋間)に雲狀の浸潤像を認む. 右肺外側に空氣腔を認めその內側に虛脱肺邊緣を認む. 右第2肋間に網狀陰影, 線維狀陰影あり. 右下に滲出液潴溜を認む.

解說：脊椎の左前方に下行大動脈あり, 其の前方に右心房, 左心房, 上行大動脈, 肺動脈幹に依り形成せられた中央陰影を見る. 左肺野には血管像及び血管と病巢の總合された廣範圍の陰影があり, 右肺野中央に虛脱肺の邊緣が見られ, 背, 腹兩側に肋膜の癒着せるのが認められる. 尙右肺內側に血管像が見られる.

撮影條件：74KV, 50mA, 4.5秒.

〔症例2〕 阪○勝○. 19歳. ♂.(左側人工氣胸肺).

病歴：昭和24年4月學校に於ける集團檢診にて肺結核を知る. 昭和24年7月より左側人工氣胸術を受け20回にして右側肺結核惡化し昭和25年5月よりストレプトマイシン16瓦注射, 同年12月より昭和26年7月迄パス服用, 昭和26年3月より再び左側人工氣胸術開始. 結核菌は塗抹に於て屢〻陽性であつた. 昭和27年1月當院受診の際は咳嗽, 喀痰少量のみにて殆んど自覺症を有しなかつた. 昭和27年4月頃より肋膜腔に液潴溜を認む. 昭和27年7月4日, 64回目の人工氣胸術實施(初壓 —14, —4, 終壓 —4, +2, 空氣量150cc)直後廻轉横斷撮影を行う. 當時自覺症としては起床時喀痰のみ, 7月4日の血液沈降速度は1時間値72, 2時間値76. 昭和27年7月より再びパス服用. 同年9月24日69回目を最後に潴溜液のため人工氣胸術中止. パス服用にて現在に至る.

廻轉横斷撮影時の背腹方向X線像所見：左肺外側に空氣腔を認めその內側に虛脱肺邊緣を認む. 左肺は全般に斑點及び斑點溷濁像を認む. 左下方に肋膜癒着及び液の潴溜を認む. 右肺尖部肋膜肥厚及び溷濁を認め中に空洞樣澄明像あり. 右上野斑點溷濁著明.

解說：脊椎前方に近く2つの澄明像が認められる. 之が左氣管支と右氣管支である. 右氣管支の稍〻左後方に下行大動脈, 中央陰影の右前方に上空靜脈と推察される陰影があり, 中央陰影の兩外側に血管像が見られる. 左肺野中央に虛脱肺の邊緣が認められ, 前方には廣範圍, 後方は狹い範圍の肋膜癒着が見られる. 尙左右最外側に上膊骨の斷面像が認められる.

撮影條件：70KV, 50mA, 4.5秒.

〔症例3〕 神○幸○. 19歳. ♂.(空洞形成肺).

病歴：昭和24年2月發病, 同年9月入院, 右側

人工氣胸術を行うも潴溜液のため3カ月にして中止，當時高熱が1カ月位持續し腸結核の診斷を受けストレプトマイシン注射，計6瓦に依り輕快．昭和25年9月再び高熱を見たのでパスを2カ月間服用．昭和26年9月再びパスを2カ月間服用．昭和27年2月ストレプトマイシン注射，計40瓦使用．昭和27年4月21日當院受診，受診時輕度咳嗽，中等度喀痰，發熱，盜汗，右肩凝り，兩側胸痛等を訴う．當日血液沈降速度は1時間値50，2時間値65．ガフキーVI號．直ちに入院．昭和27年4月よりINAH服用．同年7月26日廻轉横斷撮影實施．同11月退院，現在尙加療中．

廻轉横斷撮影時の背腹方向X線像所見：兩側肺門像擴大，兩肺尖部斑點像あり．右上野より中野に亙り斑點，斑點混濁像著明にして數個の空洞樣澄明像を認む．右横隔膜肋膜癒着あり．

解說：脊椎の右前方に氣管に依る澄明像があり，左前方に下行大動脈の圓形像が見られる．兩側肺野に空洞の澄明像が散在し其の周圍は病巢陰影が認められる．外側に左右の肩胛骨の斷面が認められる．

撮影條件　78.5KV，40mA，8秒．

〔症例4〕　森○ヨ○．50歳．♀．(空洞形成肺)．

病歷：昭和27年2月中旬時々咳嗽あり，喀痰を認む．以來微熱，咳嗽，喀痰を訴え昭和27年2月26日當院受診，肺結核を知る．同年5月よりストレプトマイシン合計30瓦注射．パス服用を受く．同年5月31日血沈値は1時間値38，2時間値50．同年9月11日廻轉横斷撮影を行う．

廻轉横斷撮影時の背腹方向X線像所見　肺門像擴大，中に結節像多數を認む．左第2肋間斑點，線狀陰影．右第3肋間に鏡面形成を有する空洞像を認む．右肺全般に斑點，線狀陰影著明なり．

解說：脊椎の左前方に下行大動脈が見られ中央陰影前方に心臟の横斷像が認められる．中央陰影外側に近く血管の横斷像が散在する．右肺野前方外側に空洞の澄明像がありその周圍に病巢の横斷像を認む．

撮影條件：87.5KV，40mA，4.5秒．

〔症例5〕　小○清○郎．25歳．♂．(右濕性肋膜炎)．

病歷：昭和24年集團檢診にて療養を命ぜられ直ちに淡路療養所に入所．以來左側人工氣胸術を受け同年8月退院．その後勤務せる所昭和27年3月初め頃より呼吸困難．咳嗽．喀痰．盜汗．右側胸痛．右側肩凝を訴え受診，當時發熱なし．右濕性肋膜炎の診斷を受け直ちに入院．同年3月13日廻轉横斷撮影を行う．4月22日退院．

廻轉横斷撮影時の背腹方向X線像所見：左上野細葉性線維性斑點像を認め肺門より放射狀線狀陰影を認む．左中野外側に包裏性肋膜炎の像を認める．右肺は肺尖より上野內側を除く外は全般に濃厚陰影におゝわれ，右上野內側は網狀，並びに斑點陰影を認む．

解說：脊椎左前方に下行大動脈，其の兩側に近く血管像あり，前方には左右心室，及び下空靜脈より成る中央陰影をみる．腹側に近く胸骨斷面像あり．右肺外側に牛角狀に，又中，下葉間の葉間肋膜間に液の存在を認む，前方に廣範圍の肋膜癒着を認む．尙左肺周邊に廣範圍に亙る肋膜肥厚をみる．

撮影條件：88KV，40mA，8秒．

〔症例6〕　竹○弘．7歳．♂．(左側濕性肋膜炎)．

病歷：昭和26年11月黃疸に罹患以來咳嗽持續せる所，昭和27年8月初旬より發熱を見，全身倦怠感，咳嗽，頭痛を訴え小兒科に受診，左側濕性肋膜炎の診斷を受け直ちに入院．入院後胸腔穿刺3回，排液約1000cc，次で2回，計100cc．以來全身狀態良好となる．昭和27年9月13日廻轉横斷撮影．昭和27年10月退院．

廻轉横斷撮影時の背腹方向撮影像所見：左肺全般に濃厚陰影におゝわれ，右肺門像は擴大，右肺全般に肺紋理增强．中央陰影は右方に轉位せり．

解說：脊椎右前方に氣管による澄明像あり，其の周圍に大動脈弓の斷面と推察される陰影あり．右肺野には血管の斷面像が散在するのみであるが左肺野は潴溜液と空氣含量の少ない肺實質の濃厚なる陰影に覆われ血管像は認められない．左右外側に上膊骨，肩胛骨の斷面像を認む．

撮影條件：78KV, 40mA, 4秒.

IV) 總　括

胸部疾患の患者186名に就いて廻轉横斷撮影を行い其のX線像について觀察し其の成績を總括するに人工氣胸の虚脱肺に於ては背腹方向撮影で不明なりし肋膜癒着の狀態を認め得ると共に病巣が如何なる狀態にて壓縮されているかを確認し得る.

空洞を有する患者に於ては病巣の擴がり，又病巣空洞の體表面よりの距離，及び位置的關係を確認し得る.

又濕性肋膜炎の場合に潴溜液の狀態，即ち肺の壓迫狀態，或いは肋膜肥厚の狀況を確認する一方法として廻轉横斷撮影の臨床的應用は診斷のみならず治療方面に於ても價値あるものと考える．尙放射線科領域に於ける肺腫瘍のX線深部治療に於て照射野，及び放射筒の方向決定に利用し得る點，又斷層撮影に際し廻轉横斷撮影を行い病巣の背面よりの距離を横斷像より實測し得る，等利用價値を有するものと考える.

V) 結　論

1) 背腹方向撮影，斷層撮影，及び廻轉横斷撮影の併用に依り病巣を立體的に觀察し得る.

2) 人工氣胸による虚脱肺の狀態を任意の求むる高さの横斷像として觀察し得る.

3) 腫瘍のX線治療に際し照射野，及び放射筒の方向を決定し得る.

文　献

1) 高橋信次，今岡睦磨，篠崎達也：日醫放誌，第10卷第1號. — 2) 高橋信次，他2名：日醫放誌，第10卷第8號. — 3) 嶋崎敏雄：日醫放誌，第12卷第5號. — 4) 高橋信次，松田忠義，二階堂武彦：日醫放誌，第12卷第7號. — 5) 高尾忠美：島津評論，第9卷第3號. — 6) Gebauer. A.: Koerperschichtaufnahmen in transversalen Ebene. Fortschr. Roentgenstr. 71, 5, 1949. —7) Janker, R.: Ein. Universal-Schichtaufnahmegeroet. Fortschr. Roentgenstr. 73, 3, 1950. —10) Vallebona. A.: Demonstration von transversalen Schichtbildern des Herzens. Fortschr. Roentgenstr. 76, 4, 1952. —11) Vulpian, Héry, Mayet, et Caroff: Tomographie Transversale Thoracique. Revue de la Tuberculose. 6, 1952.

The Application of the Rotatory Cross Section Radiography to the Diagnosis of Chest Diseases

By Toshio Ono (under the instruction of Dr. Toshio Shimazaki)
Department of X-Ray, Osaka Communication Hospital

It is well known that the X-Ray examination is indispensable to the diagnosis of chest diseases. I used the Rotatory Cross Section Radiography both in the postro-anterior Exposure and in the usual tomography of 186 cases of chest-diseases. Thereby I obtained results as follows:

In case of moist pleurisy I could confirm the state of the lungs pressed by the Fluid, or of the thickening of the pleura, and then in case of pulmonary tuberculosis with cavities I could confirm the spread of the diseased part and the positional relation and distance between the diseased part and cavities from the surface of body. Further in case of collapsed lungs under artificial pneumothorax there were confirmed the state of pleural adhesion that had been obscure in simple radiography before and in what state the diseased part was pressed. On the X-Ray Treatment of pulmonary tumor it can be used to decide the direction

of radiation-field and radiating tube.

As above-mentioned, the seasonable use of the Rotatory Cross Section Radiography together with the usual radiography is believed to be an auxiliary means both for the diagnosis and for the establishment of medical treatment.