The University of Osaka
Institutional Knowledge Archive

Title	Cis-diamminedichloroplatinum (II) (CDDP)を中心とした多剤併用化学療法時にみられる腎機能障害に関する臨床的研究131I Orthoiodohippurate (OIH) Renogramを中心として
Author(s)	白坂, 今日子
Citation	日本医学放射線学会雑誌. 1990, 50(12), p. 1580-1589
Version Type	VoR
URL	https://hdl.handle.net/11094/17921
rights	
Note	

The University of Osaka Institutional Knowledge Archive : OUKA

https://ir.library.osaka-u.ac.jp/

The University of Osaka

日本医放会誌：50（12），1580—1589，1990（平2）

Cis-diamminedichloroplatinum（II）（CDDP）を中心とした多剤併用化学療法時にみられる腎機能障害に関する臨床的研究

^{131}I Orthoiodohippurate（OIH）Renogram を中心として

神戸大学医学部放射線医学講座（主任：河野通雄教授）
白　坂　今　日　子

（平成2年7月16日受付特別掲載）
（平成2年9月5日最終原稿受付）

Clinical Study of Nephrotoxicity Following Cis-Diamminedichloroplatinum (II) (CDDP) Combination Chemotherapy Assessed by ^{131}I-OIH Renogram

Kyoko Shirasaka
Department of Radiology, Kobe University School of Medicine
(Director: Prof. Michio Kono)

Research Code No. : 726.3

Key Words : CDDP combination chemotherapy, Renal dysfunction, ^{131}I-OIH renogram

The renal function in 26 patients with malignant tumors (19 non-small cell lung cancers, 4 small cell lung cancers, 1 malignant lymphoma, 1 esophageal cancer, 1 malignant thymoma) who were treated with 43 times combination chemotherapy including CDDP was evaluated prospectively, by measuring of creatinine clearance (Ccr), fractional excretion of beta-2-microglobulin (FEβ_2MG), urinary N-acetyl-beta-glucosaminidase (NAG), and ^{131}I-OIH or ^{123}I-OIH renogram.

The comparison of renogram and other parameters showed significant change in renogram (23/43, 53.5%), however other parameters such as Ccr, FEβ_2MG, NAG altered in only 10.3～34.9%.

After the administration of CDDP, renograms were devided into distinctive 4 patterns as follows:

1) aggravation of obstructive pattern
2) early plateau pattern in excretory phase
3) intermittent pattern in excretory phase
4) prolongation of secretory phase.

We consider these patterns suggest some obstructive change of urinary tract microscopically, that is proximal tubules damage due to cellular necrosis and tubular dilatation by CDDP.

^{131}I-OIH or ^{123}I-OIH renogram in delayed phase is useful for detection of renal dysfunction by CDDP administration.

I. 緒　言

抗癌剤には腎毒性を有するものが多く，抗癌剤による治療を行う際には早期に腎機能障害を発見することは不可逆的腎機能障害への移行を防止する上で重要である．特に最近多用されているシスプラチン（以下CDDP）は，強力な抗腫瘍作用を

有する反面，その腎毒性が大きな問題となっている．

腎障害の指標として現在内因性クレアチニン・クリアランス（以下Ccr），PSP（15分値）などが用いられることが多い[1)~3)]．最近ではそれらに加えて本来近位尿細管に由来するβ_2MGやNAGなどが腎障害の早期発見に有用であるとの報告があるが，これらは尿細管細胞壊死による急性期の一時的変化をとらえる指標であり，臨床における長期的な腎障害を正確に反映しているとは云えない．そこで今回，尿細管分泌物質である^{131}I-OIH及び^{123}I-OIHを用いたレノグラム（以下レノグラム）を用いてCDDPの腎機能障害の長期的な評価を行い，同時期に行った他のパラメーターとも比較し，その有用性について検討した．

II. 対　象

'85年10月から'89年7月までの間に神戸大学放射線科に入院した悪性腫瘍患者のうち，CDDPを含む多剤併用化学療法を施行した26症例，のべ43クールを対象とした（Table 1）．

原疾患は肺癌23例（非小細胞癌19例，小細胞癌4例），悪性リンパ腫1例，食道癌1例，悪性胸腺腫1例で，性別は男性19例，女性7例，年齢は22歳から77歳（平均60.2歳）であった．

CDDPの投与量は肺癌で80から100mg/m^2，その他の悪性腫瘍では50～100mg/m^{2}である．投与方法は点滴静注による全身投与が34クール，気管支動脈内動注が9クールであった．

III. 方　法

1）レノグラム

検査施行の30分前に尿量の影響を排除する目的で300ml飲水させた．手背静脈より^{131}I-OIH 740 KBqまたは^{123}I-OIH 37MBqを急速注入し，10～30分間腹臥位にて両腎のレノグラムを測定した．この場合の急速注入は，注入時に駆血帯をしたままで注入し，注入後駆血帯をはずす方法をとっている．対象とした43クールのうち39クールにおいて^{131}I-OIHによるレノグラム，4クールにおいて^{123}I-OIHによるレノグラムが施行された．検査は化学療法開始前，及び開始後週1回の割合で平均3.4週（最長15週）にわたって施行した．レノグラムの総検査回数は186回であった．

レノグラムの評価は，測定時間を最長30分と限定したためT1/2が得られない例もあり，その評価はTmax及びT2/3について行なった．

2）血液尿化学検査

レノグラム施行日前後1日以内に，内因性クレアチニン・クリアランス（以下Ccr），尿中β_2MG排泄，及び尿中NAG活性を測定し，腎機能のパラメーターとした．尿中β_2MG排泄量は，β_2MGの1日クリアランス値をGFR（Ccr）で補正し，β_2MGのfractional excretion（FEβ_2MG）として検討した．また一部の症例ではPSP（15分値），尿中Na排泄量（β_2MGと同様に補正してFENa）も検討した．

IV. 結　果

1. レノグラムと他のパロメーターとの有用性の比較

レノグラムのTmax，T2/3およびCcr，FEβ_2MG，NAGの各パラメーターについて，最大変化時の値が投与前値より2 S.D.以上変化している例数を表に示した（Table 2）．

各パラメーターの平均値と標準偏差（M±S.D.）の値は文献を引用すると以下の通りである．

Ccr：94.78±6.18ml/min（n=12）[1)]

FEβ_2MG：2.4±1.4%（n=12）[1)]

NAG：2.9±3.0U/l（n=22）[4)]

Tmax：2.75±0.36min（n=6）[5)]

T2/3：3.78±0.41min（n=6）[5)]

なお，レノグラムでは投与前から各値が延長しているものは対象に上げていない．

表中のT-Tmax，T-T2/3の欄は，左右のいずれかで変化のある場合の例数をとったもので，各々16/43例（37.2%），19/43例（44.2%）となっており，さらにレノグラム全体としてTmaxまたはT2/3いずれかで変化のみられたものの例数は23/43例（53.5%）となった．この値はCcr，FEβ_2MG，NAGの陽性率よりも高かった．

2. CDDP投与後の特徴的レノグラムパターン

CDDP投与の前後でレノグラムに現れる変化をまとめると4型に分類された．

そのシェーマをFig. 1に示した．

Table 1 Patients characteristics

Case			Disease		Dose of CDDP (mg)		Follow Up Period (w)
1.①	U.O.	77M	Malignant Lymphoma		50	Syst	2
②					50	Syst	3
2.①	H.H.	57M	Esophageal Cancer		85	Syst	5
②					85	Syst	8
3.①	K.M.	56M	Lung Cancer	(Adeno c.)	120	Syst	6
②					120	Syst	6
4.①	S.K.	70M	〃	(Sm.c.c.)	140	Syst	15
5.②	U.T.	41F	〃	(Sm.c.c.)	120	Syst	2
③					120	Syst	4
④					120	Syst	8
6.①	N.M.	67F	〃	(Sm.c.c.)	135	Syst	6
7.①	Y.Y.	72M	〃	(Sq.c.c.)	100	Syst	5
②					150	Syst	3
8.①	K.A.	58M	〃	(Sq.c.c.)	150	Syst	4
②					150	Syst	5
9.①	Y.K.	65F	〃	(Sq.c.c.)	120	Syst	5
10.②	I.T.	60M	〃	(Sq.c.c.)	150	Syst	2
③					150	Syst	2
11.①	T.A.	54M	〃	(Sq.c.c.)	140	Syst	1
②					30	Syst	2
③					120	Syst	3
*12.	S.T.	50M	〃	(Sq.c.c.)	150	BAI	2
*13.	H.K.	67M	〃	(Sq.c.c.)	150	BAI	1
*14.	H.M.	75M	〃	(Sq.c.c.)	130	BAI	2
*15.	K.Y.	68M	〃	(Sq.c.c.)	150	BAI	1
16.	K.Y.	67M	〃	(Sq.c.c.)	140	BAI	1
17.	H.F.	67F	〃	(Sm.c.c.)	80	Syst	1
18.①	Y.T.	22F	Malignant Thymoma		75	Syst	3
②					100	BAI	2
③					70	Syst	3
19.①	Y.S.	63M	Lung Cancer	(Sq.c.c.)	110	Syst	3
②					110	Syst	3
20.②	I.N.	73M	〃	(Sq.c.c.)	140	BAI	1
21.②	K.S.	71M	〃	(Sq.c.c.)	110	BAI	2
③					95	Syst	3
22.①	Y.S.	41F	〃	(Adeno c.)	120	Syst	3
②					110	Syst	3
23.④	A.M.	42M	〃	(Adeno c.)	120	Syst	2
24.②	T.Y.	44M	〃	(Sq.c.c.)	140	BAI	2
②					120	Syst	2
25.①	O.M.	63F	〃	(Sq.c.c.)	110	Syst	3
②					110	Syst	3
26.	I.K.	74M	〃	(Adeno c.)	110	Syst	4

* : use I-123 OIH others : use I-131 OIH
Syst : systemic chemotherapy
BAI : bronchial arterial infusion
Sq.c.c. : squamous cell carcinoma
Adeno c. : adenocarcinoma
Sm.c.c. : small cell carcinoma

Table 2 Comparison of Renal Parameters
(max. change≧2 S.D.)

a. Positive cases in each renogram

	L-Tmax	R-Tmax	T-Tmax	L-T2/3	R-T2/3	T-T2/3
Case	12/43	12/38	16/43	18/43	14/38	19/43
%	27.9	31.6	37.2	41.9	36.8	44.2

L-: left kidney
R-: right kidney
T-: positive in left or right

b. Positive cases in each parameters

	Ccr	FEβ_2MG	NAG	Renogram
Case	15/43	11/36	3/29	23/43
%	34.9	30.6	10.3	53.5

Renogram: positive in Tmax or T2/3

type 1: obstructive pattern の悪化

43クール中12クールにみられた.

type 2: III 相の早期 plateau pattern

I・II 相は正常パターンであるのにも関わらず, III 相の早期から plateau 状態となって, T2/3が測定不能となったパターンが43クール中24クールにみられた.

type 3: III 相の intermittent pattern

III相が階段状になる例で43クール中23クールにみられた.

type 4: II相の延長

いわゆる全体的な腎機能の悪化として現れるもので43クール中10クールにみられた.

なお CDDP 投与の前後で変化を示さなかったのは43クール, 86腎ユニット中5腎ユニットのみであった.

また, レノグラムの変化のタイプ別に CDDP 投与後の Ccr の最大変化時の値, 及びその値の投与前値に対する変化率の, 各々の平均と標準偏差を示したのが Table 3 である. なお, レノグラムの変化のタイプは同じものが数週続けて現れることや, 多剤併用化学療法施行前から Ccr 自体に値のばらつきがみられることから, 経過中の Ccr の最大変化時の値を比較の対象とした.

レノグラムに変化の出た群のうち type 1, 2, 3 と, 無変化群の Ccr の最大変化値には, 各々$p<0.05$, 0.05, 0.01の危険率で平均値に有意の差がみられた. また, type 2 と無変化群の Ccr% (最大変化値/前値) の平均値について $p<0.05$の危険率で有意差がみられた. しかしながら, 各タイプ毎の Ccr 及び Ccr%の平均値について有意の差は認められなかった.

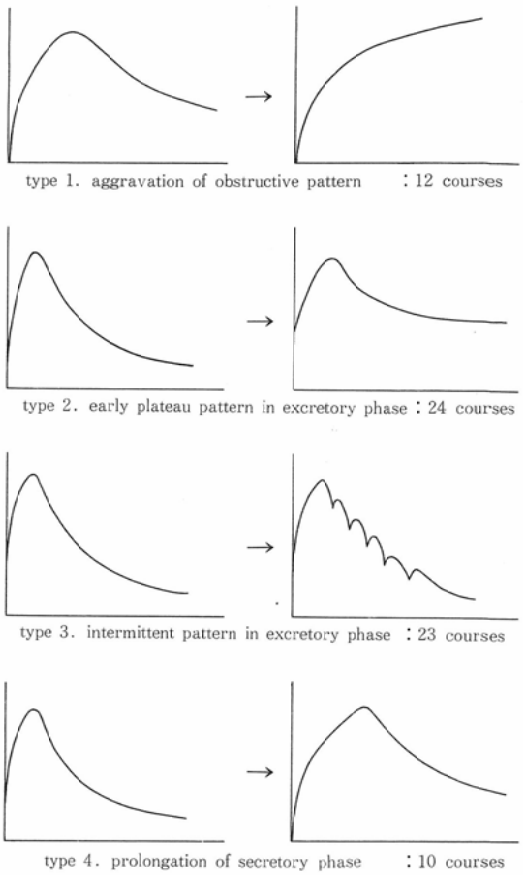

Fig. 1 Typical patterns of renogram change.
left: before, right: after CDDP administration

Table 3 Maximum change of Ccr in each Renogram type

	Case	Ccr (max. change)	Ccr (max. change)/Ccr (before) %
type 1	12	53.21±22.15	77.51±28.95
type 2	24	56.86±24.15	73.63±40.65
type 3	23	53.66±18.51	75.84±41.49
type 4	10	60.37±23.66	70.98±26.69
no change	5	80.45±16.89	102.80±32.62

3. レノグラム上で最大変化が出るまでの経過週数

CDDP 投与後 4 週以上にわたって経過を観察できた26腎ユニット中でレノグラムにおいて 4 週以降にその最大変化を示した腎ユニットの割合を Table 4 に示した.

Tmax では38.5%, T2/3では42.3%が投与後 4 週以上経過してから最大変化を呈した.

4. 症例

1) H.H. 57歳, 男性, 食道癌

CDDP 投与前後の各パラメーターの変化を Fig. 2 に示した.（なお本症例は右尿管結石摘除術の既往があり CDDP 投与前から右腎に T2/3の延長を認めたため, Fig. 2 中のレノグラムは投与前に正常パターンを呈した左腎のみについて表している.）レノグラムは, 1 クール終了後に一過性に Tmax, T2/3の延長をみるが, 4 週後にはほぼ治療前のレベルに回復している. しかしながら, 2 クール終了後は, この回復が悪く, 1 カ月以上経過しても Tmax, T2/3は延長したままである.

一方, Ccr, FEβ_2MG, PSP, FENa は検査期間中に変化を認めるが, CDDP 投与とはほとんど連動していなかった.

Fig. 3 は実際のレノグラムである. CDDP85mg 投与直後のレノグラムで化学療法開始前より T2/3の延長を認めていた右腎は, T2/3が著明に延長し, type 1の obstructive pattern に変化し

Table 4　This table shows (the renal units those maximum changes seen after 4 weeks)/(the renal units those could be followed up on renogram more than 4 weeks after CDDP administration)

Tmax	10/26 renal units (38.5%)
T2/3	11/26 renal units (42.3%)

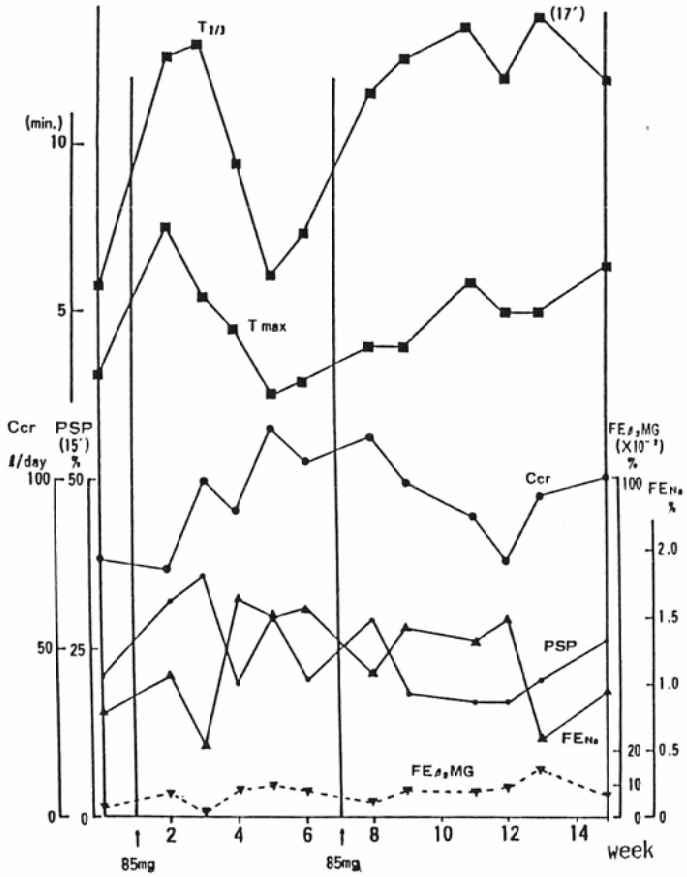

Fig. 2　Case 2 : Comparison of each parameters

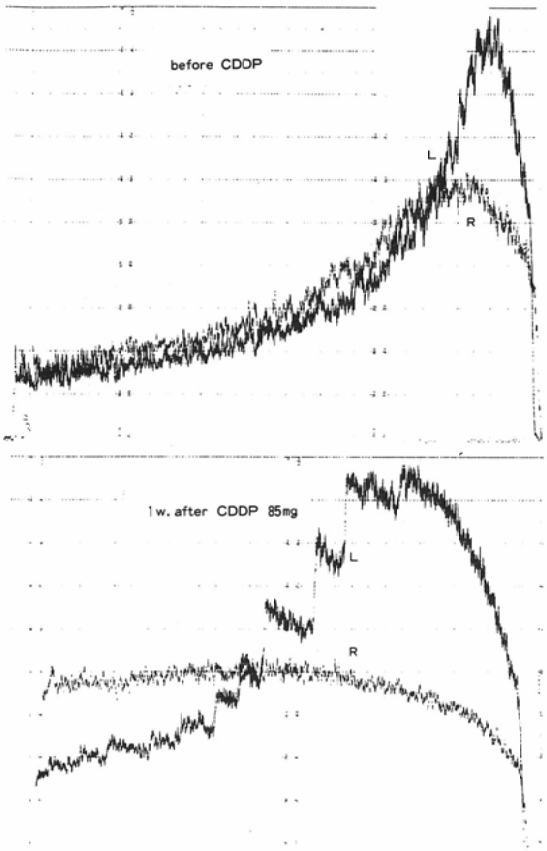

Fig. 3 Case 2: Renogram before and after CDDP administration

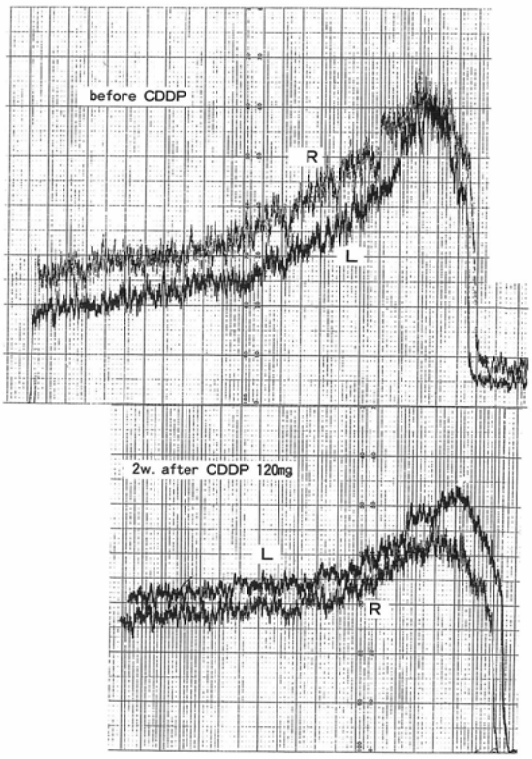

Fig. 4 Case 3: Renogram before and after CDDP administration

た．一方，左腎はIII相で階段状になり，Fig. 1で述べたtype 3のintermittent patternを呈した．

2）K.M. 56歳，男性，肺腺癌

Fig. 4の上段がCDDP投与前，下段がCDDP 120mgを点滴静注により全身投与した2週後のレノグラムである．

左右腎ともIII相は早期からplateau状態となって排泄が進んでおらず，先に述べた特徴的パターンのうちのtype 2に相当する．

3）T.A. 54歳，男性，肺扁平上皮癌

Fig. 5の上段はCDDP投与前，下段はCDDP 170mgを点滴静注により全身投与した2週後のレノグラムである．

右腎はobstructive patternがCDDP投与後悪化しており，type 1と分類されたが，左腎は投与2週後では投与前とほぼ同じレノグラムを呈している．

4）Y.S. 63歳，男性，肺扁平上皮癌

Fig. 6の上段はCDDP投与前，下段は各々110 mgの2クール，計220mgのCDDP投与3週後のレノグラムである．

右腎はIII相が階段状のtype 3に分類され，左腎はわずかだがII相の延長がみられ，type 4の傾向を認めた．

5）O.M. 63歳，女性，肺扁平上皮癌

Fig. 7の上段はCDDP投与前，中段は各々110 mgの2クール，計220mgのCDDP投与1週後，下段は同投与2週後のレノグラムである．

1週後には両腎ともplateau patternを呈し，2週後には両腎でintermittent patternに変化している．

V. 考　察

CDDPは1960年代後半に開発されたプラチナ化合物で，1970年代より特に泌尿器及び生殖器系

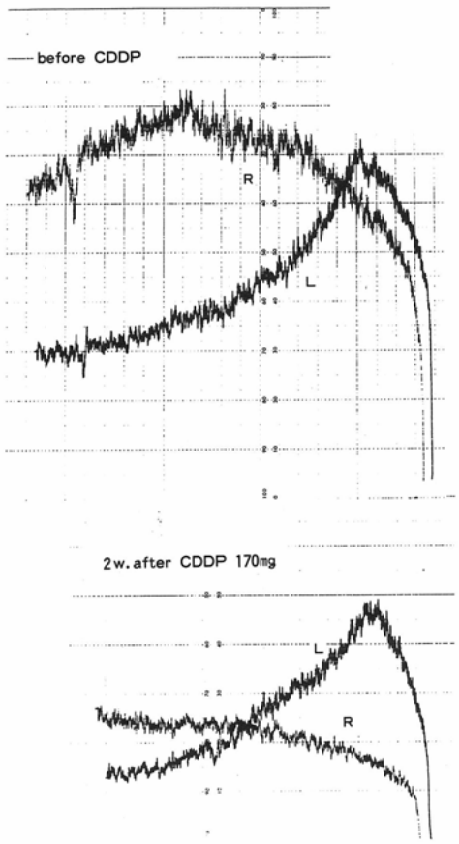

Fig. 5 Case 11 : Renogram before and after CDDP administration

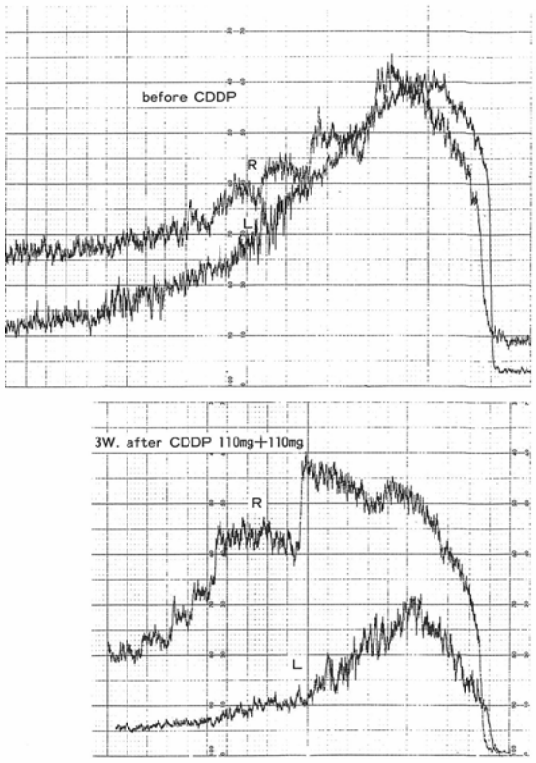

Fig. 6 Case 19 : Renogram before and after CDDP administration

の悪性腫瘍や神経芽細胞腫など小児悪性固形腫瘍に有効性が認められている[6]．当科ではそのほか，肺非小細胞癌，肺小細胞癌をはじめとして，各種の悪性腫瘍に応用している．本剤は抗腫瘍効果は優れているが，副作用として腎毒性が大きな問題となっている．

OIH（ortho-iodo-hippurate）はPAH（para-amino-hippurate）に類似しており，腎血流より96%以上が排泄される．通常成人において，renal plasma flowは1分間に約500mlであり，投与されたOIHは35分後にはその70%が尿中に排泄される[7]．CDDP投与後の腎機能障害を^{131}I-OIHを用いて評価した報告は少ないが，CcrやS-Crに比較して^{131}I-OIHが有用であったとされており[8]，ERPF（effective renal plasma flow）の指標として^{131}I-OIHを用いて評価している報告[9]もある．

また，Cupakら[10]はブタにCDDPを投与してレノグラムと剖検腎の病理学的検討を行いその有用性を報告している．

CDDPによる腎障害の部位についてGonzalez-Vitaleら[11]は剖検腎で遠位尿細管にnecrosisを生じ，管腔の拡張とcast形成があったとしており，Rossofら[12]は生体腎でも生検にて同様の所見が得られたとしているが，最近のラットやイヌなどを用いた動物実験も含めた多くの報告では他の重金属化合物と同様に，おもに近位尿細管障害とされている[13][14]．

今回，著者らの経験ではCDDP投与後に出現した非常に特徴的なレノグラムのパターンを

type 1：obstructive patternの悪化
type 2：III相の早期plateau pattern
type 3：III相のintermittent pattern
type 4：II相の延長

と分類した．

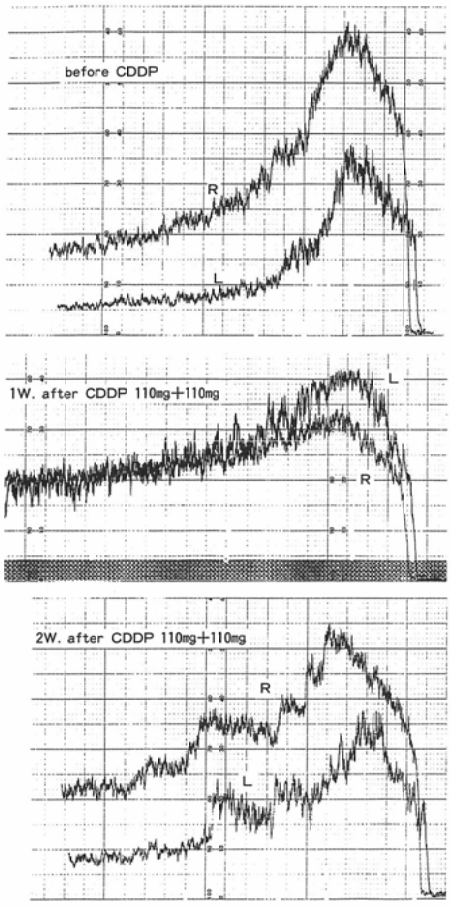

Fig. 7 Case 25 : Renogram before and after CDDP administration

これらのパターンのうちで，type 2 は T1/2がとれないもので，日常臨床においても renal dysfunction と評価している．

これらのレノグラム上の変化は従来より報告されてきた近位尿細管障害を“尿流障害”として表しているものと思われる．

これらの4タイプが異常所見を示しているかどうかという点について，CDDP 投与後にレノグラムでこのようなパターンがよくみられる点が重要で，逆にこれらのタイプがみられた場合に，必ずしも CDDP による腎障害とはいえないまでも CDDP 投与前のレノグラムと比較することで投与後に尿流障害も含めて影響の出ている可能性を考えることはできる．

また，必ずしも腎障害がないと考えられても，総合的に CDDP 投与後のレノグラムの変化は追加治療の指針となり得る．

この点についてさらに文献的考察を加えると，Dobyan ら[15]はラットの腹腔内に CDDP を注入して1，2，3，5，7日目の腎を光顕・電顕で調べ，投与3日後に近位尿細管の S_3 segment（近位尿細管直部）に限局して尿細管上皮の壊死がみられ，5日後に cast 形成があり，7日後には再生した丈の低い上皮と管腔の拡張がみられたと報告している．また，吉峰[16]は同じくラットの腹腔内に CDDP を投与し，光顕にて S_3 segment に特異的障害を認め，電顕にて投与3日目には近位尿細管のミトコンドリアの変性，及び細胞全体の変性を認めたとしている．

以上をまとめると尿細管上皮細胞の壊死が CDDP による腎障害の主因のひとつであり，さらにこの上皮壊死に伴う管腔の拡張及び cast 形成が microscopic な order で尿流障害を起こしていると推測される．

また CDDP 投与時の腎不全は hydration や，mannitol の併用で軽減されるという事実や，probenesid・furosemide の併用で軽減されるという報告[17]も，CDDP 投与による尿流障害を示唆している．

レノグラムは以上のような腎実質障害及び尿流障害を総合した結果を捉えているものと考えられる．

今回検討した他のパラメーターとの比較では Table 2 に示して如くレノグラムが最も sensitive であった．

従来から腎機能の指標として用いられているパラメーターとして Ccr の他に，β_2MG，NAG，γ-GTP などの変化について数多くの報告があり，その有用性も認められているが，これらのパラメーターは投与後10日～1カ月までの値が検討されていることが多い．

まず代謝産物のクリアランスである Ccr について，三方ら[18]は投与後の変化は一過性で1カ月以内に前値に回復したとしている．ただし Ccr は尿量に支配されるので，実際臨床においても変動が多いことはよく経験されることである．

次に尿中低分子蛋白であるβ_2MGについて川村ら[3]によればCDDP投与後1～2週間以内に排泄量がピークに達する.

また吉田・高橋ら[4)19)~22)]によると，尿中NAGや尿中γ-GTPはCDDP投与後10日以内の急性期に排泄が増加するとされている.

NAGやγ-GTPは尿細管細胞の壊死にともなって逸脱する酵素で，またβ_2MGは糸球体で濾過された後，近位尿細管で再吸収される[23]. このことからCDDP投与後のNAGやγ-GTPの変動がβ_2MGの変動に先行することも容易に理解しうる.

いずれにしてもCcrを除くこれらのパラメーターはCDDP投与直後の尿細管障害の一過性の直接的影響をとらえているだけで尿細管上皮の再生過程の評価までは行えない.

しかしながらCDDPの障害は一過性障害と，長期の不可逆性障害が考えられる. 寛解導入療法前，維持療法前，同終了後，同一年後について長期追跡した結果で，腎毒性は寛解導入療法開始後1カ月以内に起こり，以降は大きな変化はみられないという報告[9]もあるが，今回の著者らの検討では各種のパラメーターやレノグラムを含めて，投与後4週あるいはそれ以上たってから最大変化値を示すものがかなり多かった.

木村ら[24]のラットによる実験報告でも，CDDP投与後に壊死・変性・脱落した近位尿細管直部の上皮細胞は，3週間経過した後でも，再生はしているが未熟な幼弱細胞であったとしている.

つまり，CDDPによる尿細管障害及びその再生過程は比較的長期にわたるものであり，腎障害の評価の際にもそれらの過程を総括してとらえられるようなパラメーターが必要である.

今回各種のパラメーターと比較してレノグラムが最もsensitiveであったが，他のパラメーターがCDDP投与直後の尿細管障害の急性期をとらえているのに対して，レノグラムは尿細管上皮の壊死とその結果生ずるcast形成による尿流障害や管腔の拡大による尿流うっ帯，さらには尿細管上皮の再生をとらえているため，比較的慢性期の変化を総合的に判断できるという点で優れていると思われる.

臨床においてCDDPは繰り返して投与されることも多い. そこで2クール目以降は投与前にレノグラムを再検して，今回述べたようなCDDP投与後の特徴的なパターンがみられる場合には，前回投与時の尿細管障害が残っている可能性が考えられ，次回CDDP投与時に投与量の軽減や，充分なhydrationを行うなどの治療方針の決定にも有用な指標となりうると考える.

今回，腎障害の不可逆性の変化をレノグラムで予測できないかという目的で，CDDP投与後のレノグラムの変化を4つのパターンに分類したが，この4タイプについて，少なくともCcrとの相関を調べた限りではタイプ毎の有意差は明確ではなかった. これは各クールにおいて経過中に種々のパターンが現れ，1度でもそのパターンを示した場合に各タイプの例数に加えたため，各タイプ内の重なりが多くなったことも原因の一つと考えられる.

なおレノグラムの特徴のひとつとして分腎機能を測定できる点があげられる. 今回，我々の検討した中にも主に一側のみが機能していると考えられる症例（Case 2, 11）があり，この正常機能側に例えば軽度の腎障害があると，一般的には健常側は障害側の機能を代償する反面，CDDP投与による排泄障害が増長される可能性があると考えられる. こういった軽度の排泄障害は他のパラメーターでは異常として捉えがたい. しかしレノグラムは現時点では治療中止の指標となるほどの定量的評価は困難であるが，定性的な評価として有用であると考えられた.

VI. まとめ

1. CDDPを含む多剤併用化学療法後の腎機能障害の指標として，^{123}I-OIHおよび^{131}I-OIHレノグラム，Ccr，FEβ_2MG, NAGについて26例，のべ43クールの治療を対象として検討した.

2. レノグラム，特にT2/3は他のパラメーターに比較して腎障害を鋭敏かつ総合的にとらえることが出来た.

3. CDDP投与後のレノグラムは4つの特徴的なパターンに分類され，CDDP特有のパターンも

みられた．その変化は投与後，3～4週後に遅れて出現することがあり，他のパラメーターと異なりレノグラムでは長期的な腎障害をとらえることが可能であった．このことからCDDPの2クール目以降は投与前のレノグラムによって前回の投与による腎障害の残存の推定を行うことが重要である．

4．臨床においてレノグラムはCDDPによる腎障害の経過観察，さらにはその後の治療方針の決定の有用な指標となることが示唆された．

稿を終えるに当たり，終始御指導，御校閲を賜った河野通雄教授に深甚なる謝意を表します．また有益な御助言をいただいた杉村和朗先生（現島根医科大学中央放射線部助教授），松井律夫先生はじめ，御協力いただいた神戸大学放射線医学講座の諸先生方に深く感謝致します．

なお，本論文の要旨は第29回日本核医学会総会（1989, 10. 21. 大津），及び第49回日本医学放射線学会総会（1990. 4. 6. 神戸）にて発表した．

文　献

1）川村寿一，添田朝樹，吉田　修，他：泌尿器科領域悪性腫瘍の化学療法中にみられる腎機能障害の研究，泌尿紀要，26：517—526, 1980
2）Jones BR, Bhalla RB, Mladek J, et al: Comparison of methods of evaluating nephrotoxicity of cis-platinum. Clin Pharmacol Ther 27: 557—561, 1980
3）川村寿一，飛田収一，東儀　一，他：尿路性器癌に対するCis-Diamminedichloroplatinum（II）（CDDP）多剤化学療法時にみられる腎機能障害の検討，泌尿紀要，31：207—221, 1985
4）吉田謙一郎，高橋　卓，中目康彦，他：CDDP投与にともなう尿中NAG活性の急性変動についての検討，泌尿紀要，32：369—373, 1986
5）石橋　晃，藤野淡人，池田　滋，他：移植腎におけるI-123 OIHおよび99m-Tc DTPAによる腎シンチグラムの臨床的評価，核医学，20：45—52, 1983
6）Prestakyo AW: Cisplatin: A Preclinical Overview, 1—7, 1980, Academic Press Inc, New York
7）Tauxe WN: The genitourinary system: A textbook of nuclear medicine II. 481—521, Loa & Febiger, Philadelphia, 1984
8）Wendt TG, Hartenstein R, Bull U, et al: The 1311-hippurate clearance for the determine of the nephrotoxic effects of CDDP (II). Klin Wochenshr 61: 561—566, 1983
9）Meijer S, Mulder NH, Sleijfer DT, et al: Influence of combination chemotherapy with CDDP on renal function: Long term effects. Oncology 40: 170—173, 1983
10）Cupak M, Vorlicek J: Isotope nephrography in studying the nephrotoxicity of cisplatin in pigs. Vet Med 27: 541—550, 1982
11）Gonzalez-Vitale JC, Hayes DM, Cvitkovic E, et al: The renal pathology in childhood trials of CDDP. Cancer 39: 1362—1371, 1977
12）Rossof AH, Slayton RE, Perlia CP: Preliminary clinical experience with CDDP. Cancer 30: 1451—1456, 1972
13）Weiss RB, Poster DS: The renal toxicity of cancer chemotherapeutic agents. Cancer Treat Rep 9: 37, 1982
14）Medias NE, Harrington JT: Platinum nephrotoxicity. Am J Med 65: 307—314, 1978
15）Dobyan DC, Levi J, Jacobs C, et al: Mechanism of CDDP nephrotoxicity. II. Morphologic observations. J Pharmacol Exp Therapeutics 213: 551—556, 1980
16）吉峰一博：Cis-Diamminedichloroplatinum（II）の腎毒性に関する実験的研究，西日泌尿，45：511—525, 1983
17）Daley-Yates PT, McBrien DCH: The mechanism of renal clearance of cisplatin and its modification by furosemide and probenecid. Biochem Pharmacol 31: 2243—2246, 1982
18）三方律治，鈴木　誠，武内　巧，他：シスプラチナム急速投与前後の腎機能変化，癌と化学療法，13：508—513, 1986
19）吉田謙一郎，高橋　卓，中目康彦，他：尿中NAG活性からみたCDDP腎障害—尿中NAG活性を増加させる因子についての検討—，西日泌尿，48：1197—1203, 1986
20）高橋　卓，吉田謙一郎，中目康彦，他：尿中γ-GTP活性からみたCDDP腎障害の検討，泌尿紀要，32：789—794, 1986
21）吉田謙一郎，高橋　卓，中目康彦，他：尿中NAG及びγ-GTP活性からみたCDDP腎障害：Fosfomycin併用投与の効果について，泌尿紀要，32：1237—1245, 1986
22）高橋　卓，吉田謙一郎，中目康彦，他：腎実質内における酵素．NAG及びγ-GTPの局在からみたCDDP腎障害，泌尿紀要，33：1569—1574, 1987
23）Ravanskov U, Johansson BG, Gothlin J: Renal extraction of beta-2-microglobulin. Scand J Clin Lab Invest 30: 71—75, 1972
24）木村茂三，中薗昌明，田崎　寛：Cis-Diammindedichloroplatinum（II）投与の腎毒性の電顕的観察，日泌尿会誌，76：1439—1453, 1985