The University of Osaka
Institutional Knowledge Archive

Title	胸部単純写真側面像におけるretrosternal spaceとretrocardiac spaceについての検討
Author(s)	藤本, 公則; 目野, 茂信; 内田, 政史 他
Citation	日本医学放射線学会雑誌. 1996, 56(5), p. 251-256
Version Type	VoR
URL	https://hdl.handle.net/11094/17922
rights	
Note	

The University of Osaka Institutional Knowledge Archive : OUKA

https://ir.library.osaka-u.ac.jp/

The University of Osaka

胸部単純写真側面像における retrosternal spaceとretrocardiac spaceについての検討

藤本　公則[1)]　目野　茂宣[1)]　内田　政史[1)]　安陪　等思[1)]
本多　信茂[1)]　隈部　力[1)]　稲吉　康治[1)]　西村　浩[1)]
早渕　尚文[1)]　市川洋一郎[2)]　井手　耕一[3)]

1）久留米大学医学部放射線医学教室　2）同第一内科学教室
3）聖マリア病院国際保健センター

Evaluation of the Retrosternal Space and the Retrocardiac Space on Normal Left Lateral Radiographs of the Chest

Kiminori Fujimoto[1)], Shigenobu Meno[1)], Masafumi Uchida[1)], Toshi Abe[1)], Nobushige Honda[1)], Tsutomu Kumabe[1)], Yasuharu Inayoshi[1)], Hiroshi Nishimura[1)], Naofumi Hayabuchi[1)], Yoichiro Ichikawa[2)] and Kouichi Ide[3)]

Left lateral chest radiographs with normal studies were evaluated in 100 Japanese (50 females and 50 males) to compare the radiolucency of the retrosternal space (RSS) with that of the retrocardiac space (RCS) and to measure the RSS.

In 56 (56%) cases, the RSS was equally radiolucent to the RCS. In 40 (40%) cases, the RSS was less radiolucent than the RCS (33 of 50 females and 7 of 50 males). The difference between the sexes was statistically significant ($p = 0.0001$). The RSS was more radiolucent than the RCS in only 4 (4%) males. Frontal chest radiographs of 50 females were classified into one of three groups (Small, Medium, or Large) depending on the size of soft tissue opacity of the breast. The differences between the radiolucency of the RSS and RCS were statistically significant between the Small and Medium and the Small and Large groups (both $p < 0.0001$). The strength of the relationship between the radiolucency and body-to-fat ratio was statistically significant ($p = 0.0028$). Results of data comparison between females and males remained significant when adjusted for differences in body-to-fat ratio ($p < 0.0001$).

The distance on the chest radiograph from the sternum to the most anterior aortic border (the distance of RSS) could be measured on only 37 (37%) lateral chest radiographs, and the averages and standard deviations were as follows: 2.2 ± 0.5 in all cases, 2.0 ± 0.5 in females, and 2.4 ± 0.5 in males. The difference between the sexes was statistically significant ($p < 0.05$).

In conclusion, an RSS that is more opaque (less radiolucent) than the RCS is a frequent normal finding because of the opacity of the breast and fat tissue, especially in females, and the length of the RSS is shorter in females than in males.

Research Code No. *: 506.9*

Key words *: Chest radiograph, Retrosternal space, Retrocardiac space, Radiolucency*

Received Jan. 5, 1995 ; revision accepted Mar. 22, 1995

1) Department of Radiology, Kurume University, School of Medicine
2) First Department of Internal Medicine, Kurume University, School of Medicine
3) International Health Center, Saint Mary's Hospital

はじめに

胸部単純写真側面像において，教科書的には胸骨後部（retrosternal space，以下RSS）と心臓後部（retrocardiac space，以下RCS）の肺野は明るく，その黒化度（濃度）はほぼ等しい[1)-3)]といわれている．このことは，この部に投影される病変の存在診断の参考になる[3)]とされてきたが，正常例において両者に濃度差があることはしばしば経験される．また，RSSの前後径（胸骨後縁と上行大動脈最前縁の距離）は肺気腫の診断の一助になる[4), 5)]ともいわれているが，上行大動脈前縁が描出されず，両者間の距離を測定できないこともよく経験される．

Landayは，米国人において，正常側面像を検討し，その濃度に男女差があり，特に女性において有意にRSSの黒化度が低く，これは乳房組織の影響が高いことを報告した[6)]．また，Protoらの報告[7)]同様，RSSの前後径については測定困難な例が多いことも報告している[6)]．

今回，われわれは，米国人に比して体格に劣る日本人において，その濃度に男女差があるかを検討し，あわせてRSSの前後径の測定についても追試したので報告する．

対　　象

人間ドックを受診し，胸部単純撮影（正面，側面）を受けた者をランダムに抽出し，以下の項目を満たす男女各50人を選出し対象とした．

1．呼吸器系，循環器系に関して，自覚症状を有さない．
2．胸部単純写真正面，側面像で異常影を認めない．
3．血液一般，血液生化学検査，呼吸機能検査に異常を認めない．
4．上部消化管造影検査，上腹部超音波検査にて胸部写真に影響を与えるような異常を認めない．

方法と検討項目

1．RSSとRCSの濃度を主観的に比較し，以下の３つのGroupに性別によって分類し（Fig.1），Group分類に男女差が

あるかを検定した(分割表を用いたχ^2検定).

Group 1：RSSの黒化度がRCSの黒化度より低いもの(RSSのX線透過性がRCSのそれより小さいもの，X線写真上RSSがRCSより暗く見えるもの)

Group 2：RSSの黒化度がRCSの黒化度とほぼ等しいもの

Group 3：RSSの黒化度がRCSの黒化度より高いもの(RSSのX線透過性がRCSのそれより大きいもの，X線写真上RSSがRCSより明るく見えるもの)

2．女性においては，視覚的に単純写真正面像上の乳房による軟部陰影の大きさを以下のように分類し(Fig.2)，Group分類(RSSとRCSの濃度差)に関与するか検定した(分割表を用いたχ^2検定).

Small：乳房による軟部陰影が左右の胸郭影を越えない

Medium：胸郭影を越えるが，film内に納まる.

Large：胸郭影を越え，film内に納まらない.

なお，胸郭影は検討した50例全例ともfilm内に納まってい

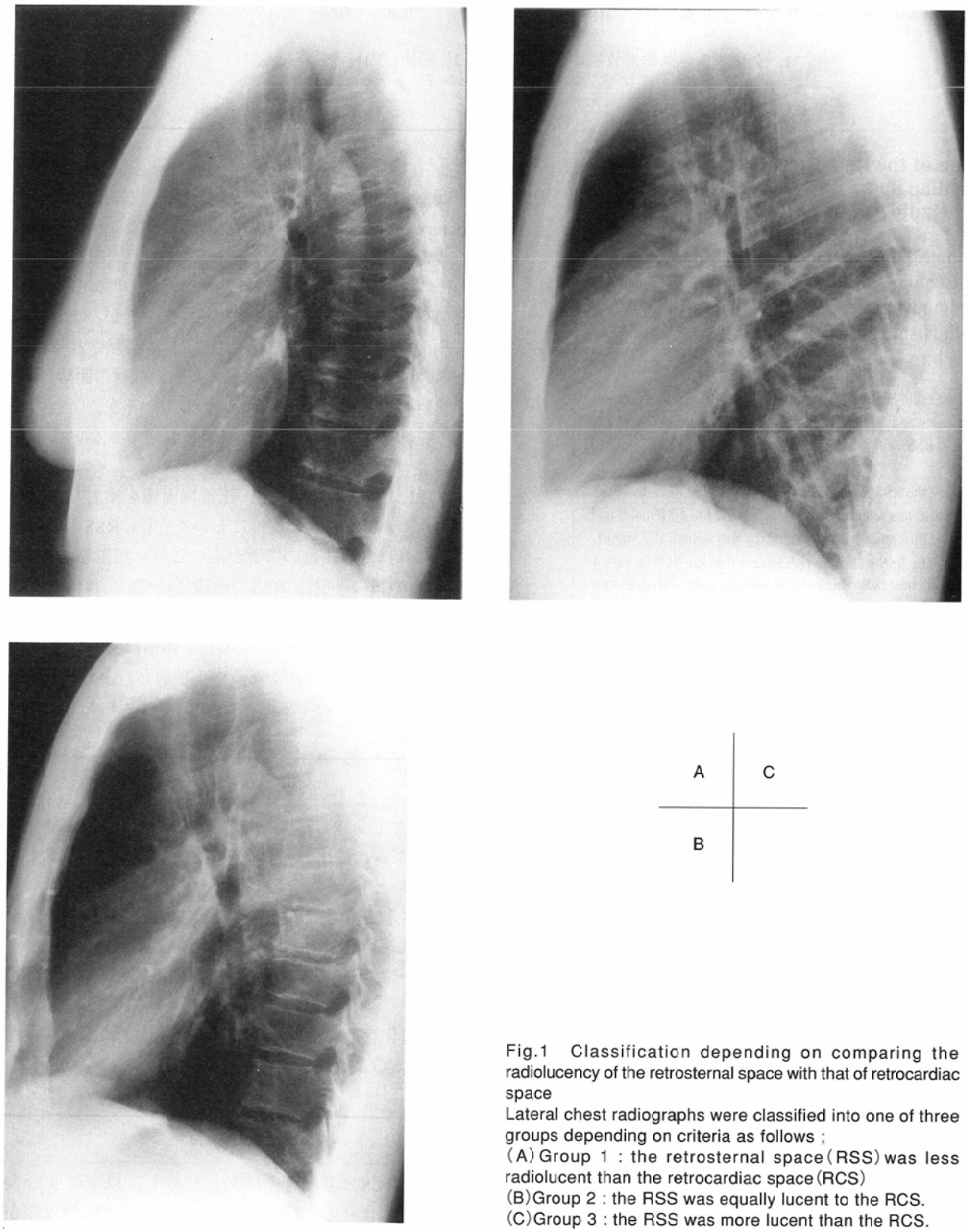

Fig.1 Classification depending on comparing the radiolucency of the retrosternal space with that of retrocardiac space
Lateral chest radiographs were classified into one of three groups depending on criteria as follows ;
(A) Group 1 : the retrosternal space (RSS) was less radiolucent than the retrocardiac space (RCS)
(B) Group 2 : the RSS was equally lucent to the RCS.
(C) Group 3 : the RSS was more lucent than the RCS.

た．

3．年齢，身長，体重，体重・身長比率，体・脂肪率，肥満度，胸郭の大きさの各因子で濃度差に関与するか検定した(Spearman順位相関係数を用いた検定)．

4．3．で示した各因子を男女間でも検定した(Mann-Whitney検定)．

各検定はパーソナル・コンピューターMacintosh Quadra 840 AV(Apple Computer, Inc.)にて，ソフトはStattView-J 4.02(Abacus Concepts, Inc.)を用いて行い，統計学的有意差は危険率5％未満とした．なお，体・脂肪率は長嶺らの皮脂厚からの体密度推定式に，肥満度は標準体重法によった[8]．また，胸郭の大きさは胸郭の左右径(単純写真正面像上の腋窩の高さにおける左右の軟部陰影の最大径)と胸郭の前後径(単純写真側面像上胸骨体のほぼ正中を通る高さにおける前後の軟部陰影の最大径)を計測した．胸郭の左右径では，軟部陰影がfilmの最大横径(35.5cm)に納まらない場合には，上

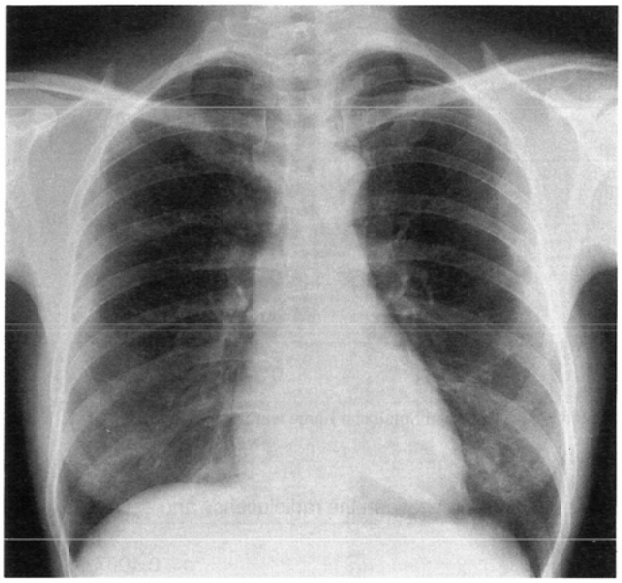

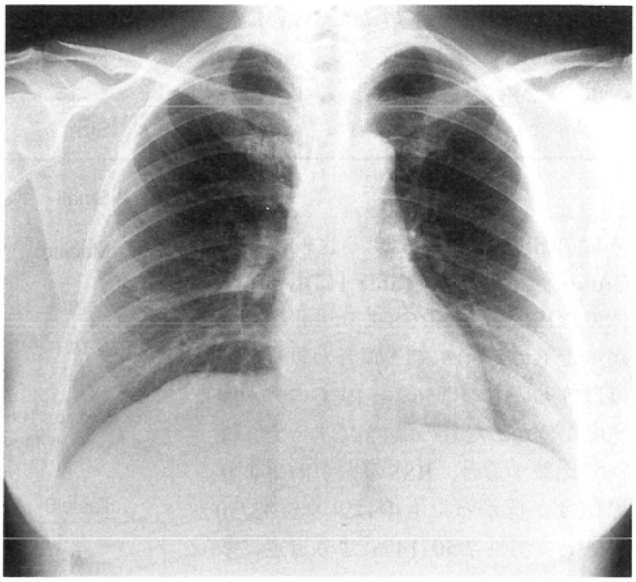

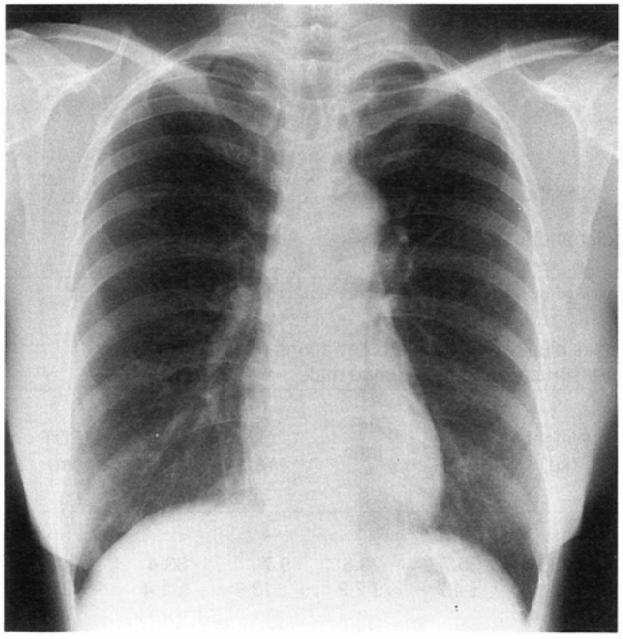

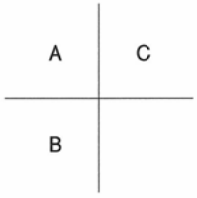

Fig.2　Classification depending on size of soft tissue opacity of the breast
Frontal chest radiographs were classified into one of three groups depending on criteria as follows ;
(A)Small: the width of soft tissue opacity of the breast was smaller than that of opacity of the thorax.
(B)Medium : the width of soft tissue opacity of the breast was larger than that of opacity of the thorax, but was smaller than that of the film.
(C)Large : the width of soft tissue opacity of the breast was larger than that of the film.

限は36cmとした．

5．RSSの前後径，すなわち胸骨後縁と上行大動脈最前縁の距離[4]を測定し，男女間に有意差があるか検定した(Mann-Whitney検定)．

胸部単純撮影は，東芝製 KXO-850 (phototimed chest unit)を用い，管電圧は120kVp，管電流は200mAs，グリッド比は10：1，撮影距離は正面(P→A)は2m，側面(R→L)は1.5mで行い，フィルムは新オルソシステム(Fuji AD system)を用いた．

結　　果

1．RSSとRCSの濃度の比較によるGroup分類を性別にTable 1に示す．全体ではRSSの方がRCSより黒化度が低かったものは40%で，両者の黒化度がほぼ等しいものは56%，RCCの方が黒化度が低かったものは4%であった．性別で比較すると，RSSの方がRCSより黒化度が低かったものは，女性33/50(66%)で男性 7/50(14%)より有意に多かった($p = 0.0001$)．両者の黒化度がほぼ等しいものは，男性で39/50(78%)と女性の17/50(34%)より多く，RCSの方が黒化度が低かったものは全員男性で4/50(8%)であった．

2．乳房による軟部陰影の大きさ別分類とGroup分類をTable 2に示す．RSSの方がRCSより黒化度が低かったものはSmall 2/12(17%)，Medium 14/20(70%)，Large 17/18(94%)で，Small-Medium間とSmall-Large間にはそれぞれ有意差を認めた(いずれも$p < 0.0001$)．

3．各因子と濃度差の検定の結果をTable 3に示す．RSSとRCSの濃度差に寄与する因子として全体では，身長($p < 0.0001$)，体・脂肪率($p = 0.0028$)，胸郭の左右径($p = 0.0027$)の 3 つであった．

4．性別に各因子の平均と標準偏差および男女間の有意差検定結果をTable 4に示す．男女間に有意差が見られた因子は，身長，体重，体・脂肪率，胸郭の左右径，胸郭の前後径(いずれも$p < 0.0001$)，体重・身長比率($p = 0.0102$)の 6 つであったが，女性の値が男性の値よりも有意に大きかったものは体・

Table 1　Classification depending on comparing the radiolucency of retrosternal space with that of retrocardiac space : Comparison between female and male

	Group 1	Group 2	Group 3	Total
Female	33	17	0	50
Male	7	39	4	50
Total	40	56	4	100

Group 1 : The retrosternal space (RSS) was less radiolucent than the retrocardiac space (RCS), Group 2 : RSS was equally lucent to RCS, Group 3 : RSS was more lucent than RCS.
The difference between the sexes in radiolucency of the RSS was statistically significant ($p = 0.0001$) (chi-square test).

Table 2　Classification depending on size of soft tissue opacity of the breast in association with the classification of the Group

Size	Group 1	Group 2	Group 3	Total
Small	2	10	0	12
Medium	14	6	0	20
Large	17	1	0	18
Total	33	17	0	50

The differences between Small and Medium and between Small and Large were statistically significant (both $p < 0.0001$).

Table 3　The strength of the relationship between the radiolucency and each factor

Age	$p = 0.4007$
Height	$p = 0.0001$
Weight	$p = 0.1548$
Weight-to-height index	$p = 0.9953$
Body-to-fat ratio	$p = 0.0028$
Obesity index	$p = 0.0518$
right-to-left diameter of the thorax	$p = 0.0027$
anterior-to-posterior diameter of the thorax	$p = 0.2832$

The strength of relationship was assessed by means of the Spearman rank-order correlation coefficient.

Table 4　Averages plus minus standard deviations of each factor : Comparison between female and male

	Age (year)	Height (cm)	Weight (kg)	W/H index (kg/m)	B/F ratio (%)	OI (%)	RLDT (cm)	APDT (cm)
Female	50.1 ±5.8	154.9 ±4.7	55.5 ±8.1	35.7 ±4.7	28.8 ±7.2	9.7 ±13.9	33.4 ±1.4	22.4 ±2.0
Male	48.7 ±8.3	167.9 ±6.2	64.1 ±8.1	38.1 ±4.6	17.3 ±4.3	5.7 ±13.6	35.5 ±0.7	23.9 ±1.7
p	0.3281	<0.0001	<0.0001	0.0102	<0.0001	0.1479	<0.0001	<0.0001

W/H index : weight-to-height index, B/F ratio : body-to-fat ratio, OI : obesity index, RLDT : right-to-left diameter of the thorax, APDT : anterior-to-posterior diameter of the thorax
The p values were calculated by the Mann-Whitney test.

脂肪率のみで，他の5つの因子は男性の値の方が有意に大きかった．

5．側面像で上行大動脈前縁が描出され，RSSの前後径を測定できたのは，女性18/50，男性19/50で，全体では37/100(37%)であった．距離(cm)は1.2－3.2cmで，平均±標準偏差は，女性，男性，全体ではそれぞれ2.0±0.5，2.4±0.5，2.2±0.5で，男女間に有意差を認めた($p<0.05$)．なお，距離が2.5cm以上は女性5人，男性11人で，3cm以上は全員男性で5人であった．

考　察

胸部単純側面像において，胸骨後縁と心臓・上行大動脈前縁で囲まれた三角部(RSS)および心臓後縁と横隔膜，そして下位胸椎前縁で囲まれる三角部(RCS)はそれぞれ左・右肺が縦隔において近接し，かつ含気量が多いためにX線透過性が大きく，この両者はほぼ同程度の黒化度を示す[3]といわれている．RSSとRCSの両者の濃度を比較することは，日常よく行っている．それは，この部に投影される病変の存在診断の一助になると思われるからである．確かに，前縦隔腫瘤の際にはRSSの黒化度が低下し，X線写真上暗く見え，病変の検出に有用なこともある．Simonはかなり太った人や深吸気でない状態で撮影された場合，RSSは比較的黒化度が低くなる[2]と述べている．しかし，正常例で深吸気で撮影されていてもRSSの黒化度が低くなることはしばしば経験され，存在診断に苦慮することがある．

今回の男女各50人の正常側面像の検討では，RSSの黒化度がRCSより低く，“clear”でなかったものは40人(40%)であった．女性においては33人(66%)にものぼり，男性の7人(14%)に比して有意に多かった($p=0.0001$)．

女性において濃度差によるGroup分類を乳房による軟部陰影の大きさ別に検定したところ，この陰影が大きいものほどRSSの黒化度が有意に低く($p<0.0001$)，乳房の大きさが濃度差に影響していることが分かった．なお，今回の乳房の大きさの分類は，便宜上乳房による軟部陰影と胸郭影の大きさの比較，filmに納まるか否かによったので，体格や胸郭の大きさなどの違いにより，乳房の大きさが同じでもfilmに納まる場合と納まらない場合などの問題がある．しかし，結果に示す通り，乳房がより大きいと思われる群(SmallよりもMediumの方が，また，SmallよりもLargeの方が)の方がRSSの黒化度が低下することは理解され得ると思われる．

さらに男女差の原因を知るために，各因子がどれくらい濃度差に寄与するか検定したところ，身長，体・脂肪率，胸郭の左右径の3つが挙がった．身長がRSSの黒化度に影響することは説明し難いが，体・脂肪率，胸郭の左右径がもし大きいものほどRSSの黒化度を低くするならば，X線透過性が低下することで説明可能である．そこで各因子の男女間の検定を行ったところ，結果に示す6つの因子において男女間に有意差があったが，この中で女性の値が高かったのは体・脂肪率のみであった．体・脂肪率は脂肪密度，体脂肪量を推定でき，この値が高い方がRSSの黒化度が低くなることは同部位に投影される脂肪組織(皮下脂肪など)によるX線透過性の低下が原因と考えられる．その他，今回検討できなかったが，RSSのX線透過性を低下させる原因として前縦隔のfat-thymus volumeが挙げられるが，Landayの報告[6]ではこの因子は濃度差に関与していなかった．

以上より，女性において有意にRSSの黒化度が低いのは乳房と脂肪組織の影響によりX線透過性が低下するためと考えられた．このことはLandayの報告[6]と同様で，米国人に比して体格の劣る日本人においても両者の濃度を比較するときには，特に女性において注意が必要と思われた．その他，若い女性の脂肪化の少ない硬い乳房の前外側部は両腕挙上位で前縦隔に重なって投影され，濃厚な陰影を生じ病変と間違われる[9]ことがあり，Keatsはmammary anterior mediastinal pseudotumorと名付けて報告している[10), 11]．これも女性において注意が必要な点と思われる．今回の検討には含めていないが，症例選出の際，除外した1例に同様の所見を認めた(参考症例，Fig.3)．

Parkらのいう“inferior hilar window”は血管影の重なりがほとんどなくX線透過性が高いのでこの部の黒化度の低下は病変の存在を示唆する指標になる[12]といわれている．RCSはこのinferior hilar windowの下方に位置するが，この部もほぼ同等にX線透過性が高い．RCSに投影される部は，胸壁，肺下葉，傍下位胸椎や傍下行大動脈の後縦隔である．今回の検討ではRCSの黒化度がRSSより低くなることは少なく(4

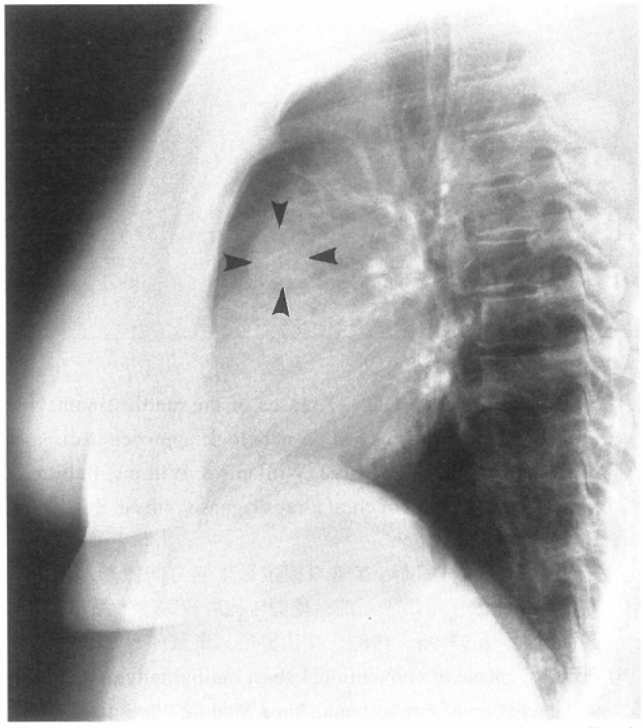

Fig.3　Referential case : so called "mammary anterior mediastinal pseudotumor"
A 41-year-old female revealed a round opacity (arrowheads)in the retrosternal space on a lateral chest radiograph. She underwent chest CT scanning, but there was no abnormal finding.

%)，Landayの報告[6]同様，全員男性であった．したがって，RCSの黒化度が低くなることは，この部に投影される部の病変の存在が疑わしく，inferior hilar windowと同じように診断的価値があるのではないかと思われた．

RSSの大きさ(胸骨後縁から上行大動脈最前縁までの距離)は肺気腫の診断の一助として用いられている[4),5)]．Pratt[4)]は肺気腫のX線学的診断基準の一つに「側面像上RSSのX線透過性が高く，胸骨から上行大動脈最前縁の距離が2.5cm以上」を挙げている．しかし，側面像において上行大動脈前縁が描出されないことはよく経験される．Protoら[7)]は300例の側面像を検討し，RSSの大きさが測定できたのは32%で，68%が上行大動脈前縁が描出されず測定できなかったと述べている．Landay[6)]は38例の検討で24%，われわれは100例の検討で37%で測定できたが，いずれも測定が困難である症例が多いことを物語っている．また距離についてはPratt[4)]は2.5cm以上を異常としているが，Simon[5)]は正常では2－3cmで肺気腫では3－5cmになると述べている．Protoら[7)]の96例の計測では18－45mm(平均26.6mm)で，Landay[6)]の側面像の9例の計測では15－45mm(平均29mm)，CT上の38例の計測では15－37mm(平均28mm)であった．われわれの日本人37例の計測では1.2－3.2cm(平均2.2cm)で，欧米人に比して短い傾向にあった．欧米のいずれの報告でも2.5cm以上になる例がかなりあり，われわれの計測でも2.5cm以上は16例(43%)あり，Prattの肺気腫のX線学的診断基準[4)]は再考する必要があると思われる．また，われわれは男女別にも検定したが，男女間には大きさに有意差($p<0.05$)があり，上記基準を用いる際にも性別を考慮した方がよいと思われた．

ま と め

胸部に異常を認めない男女各50人の胸部単純写真側面像において，retrosternal space(RSS)とretrocardiac space(RCS)の濃度を比較し，以下の結果と結論を得た．

1．RSSの方がRCSより黒化度が低かったものは，女性33/50，男性7/50で，男女間に有意差を認めた($p=0.0001$)．

2．女性において，乳房による軟部陰影の大きさを胸部単純写真正面像を用いてSmall，Medium，Largeに分類したところ，RSSの方がRCSより黒化度が低かったものは，Small 2/12，Medium 14/20，Large 17/18で，Small-Medium間，Small-Large間にそれぞれ有意差を認めた(いずれも$p<0.0001$)．

3．その他の濃度差に関与する因子としては，身長，体・脂肪率，胸郭の左右径であった．男女別に各因子を比較したところ，身長，体重，体重・身長比率，体・脂肪率，胸郭の左右径および前後径において有意差を認めた．これらの因子の中で，女性の値が男性よりも大きかったのは体・脂肪率のみであった．

以上より，正常例でもRSSとRCSの黒化度は必ずしも同等でなく，女性においてRSSの方がRCSよりも黒化度が低くなることが多い．その理由として，乳房や脂肪組織の影響が考えられた．

4．RSSの前後径(胸骨後縁と上行大動脈最前縁の距離)は，37人で測定できたが，残りの63人は上行大動脈前縁が描出されず，測定できなかった．径(cm)の平均±標準偏差は女性2.0±0.5，男性2.4±0.5で，男女間に有意差を認めた($p<0.05$)．

なお，本稿の要旨は第137回日本医学放射線学会九州地方会(1994年11月，鹿児島市)で発表した．

文　献

1) Shaffer K, Pugatch RD : Diseases of the mediastinum. (In) Freundlich IM, Bragg DG ed : A radiologic approach to diseases of the chest. p.171-185, 1992, Williams & Wilkins, Baltimore
2) Simons G : Principles of chest x-ray diagnosis. 4th ed. 8-37, 1978, Butterworths, London
3) 松川　明，木村和衛：X線単純撮影；側方向撮影．田坂晧，飯尾正宏，市川平三郎，他編：放射線医学大系7；胸部診断総論．p.93-95，1983，中山書店，東京
4) Pratt PC : Role of conventional chest radiography in diagnosis and exclusion of emphysema. Am J Med 82 : 998-1006, 1987
5) Simon G : Radiology and emphysema. Clin Radiol 15 : 293-306, 1964
6) Landay MJ : Anterior clear space ; How clear? how often? how come? Radiology 192 : 165-169, 1994
7) Proto AV, Speckman JM : The left lateral radiograph of the chest. II. Med Radiogr Photogr 56 : 38-64, 1980
8) 橋本　勲，近藤宗洋，熊谷秋三，他：運動生理学；エネルギー出納バランスと体重調節．p.119-144，1993，同文書店，東京
9) 蜂屋順一：胸部側面像－正常解剖とnormal variation．臨床画像　11：20-31，1989
10) Keats TE : Mammary anterior mediastinal pseudotumor. Can Assoc Radiol J 27 : 262-263, 1976
11) Keats TE : An atlas of normal roentgen variants that may simulate disease. 643-645, 1984, Year Book Medical Publishers, Chicago
12) Park C-K, Webb WR, Klein JS : Inferior hilar window. Radiology 178 : 163-168, 1991